STRUTTURA UOMO

Manuale di anatomia artistica
volume 1

NERI POZZA

STRUTTURA UOMO

Manuale di anatomia artistica
vol. I

Disegni e testi di
Alberto Lolli, Mauro Zocchetta, Renzo Peretti

NERI POZZA EDITORE

A Nedo Fiorentin

1ª edizione, febbraio 1998
5ª edizione, dicembre 2002

© 1998 Neri Pozza Editore, Vicenza

ISBN 88-7305-611-3

Il nostro indirizzo internet è: www.neripozza.it

INTRODUZIONE

L'intento degli autori di questo manuale è quello di educare la capacità di vedere, capire e rappresentare la forma del corpo umano nella sua dimensione spaziale, volumetrica e plastica. Per saper vedere la forma nello spazio, bisogna imparare a riconoscere i punti cardini o ideali, unirli con una serie di traiettorie le quali individueranno da prima elementari linee perimetrali, poi piani e superfici, e quindi volumi plastici. Punti, linee e piani permettono di costruire un'architettura del corpo umano "fatta d'aria", dove i confini tra interno ed esterno e i volumi delle forme sono individuati dalla sezione.

È appunto la sezione uno dei concetti cardine attorno al quale ruota il nostro manuale di anatomia artistica. L'etimologia stessa di sezione rinvia ad anatomia (ἀνᾶτομή in greco significa dissezione). Anatomizzare, nel nostro caso, significa sezionare figurativamente, cioè con gli strumenti propri del disegno, un organismo allo scopo di esplorare le strutture che lo sostengono e ne determinano la forma complessiva e finale.

Un altro aspetto fondamentale del nostro lavoro sarà costituito dallo studio dei rapporti proporzionali tra le singole parti della figura umana e tra le parti e il tutto, che sarà effettuato con l'ausilio di una ripartizione modulare della struttura uomo.

Attraverso questi due strumenti, della sezione e del modulo, condurremo una serie di indagini, di sondaggi analitici e di esercizi che ci permetteranno di decostruire e ricostruire la figura del corpo umano come se si trattasse di una struttura architettonica. La verifica di ogni punto della figura attraverso questo lavoro complesso ce la renderà come trasparente, facendoci superare l'ottusità e l'inganno percettivo che caratterizzano la prima visione del corpo umano; impareremo cioè a leggere la forma anche sul versante nascosto alla vista, per cui essa potrà venir disegnata "con gli occhi della mente".

Quattro sono i momenti o livelli nei quali si articola il lavoro. Il primo livello è dedicato alla visualizzazione nello spazio della figura, ridotta ai suoi termini più elementari, attraverso l'impiego del punto, della linea e del piano. Il secondo prende in considerazione i diversi segmenti osteologici rispetto alle funzioni cui sono deputati. Di essi si studia la struttura, la forma e la superficie; se ne analizzano le risposte alle sollecitazioni meccaniche (pressione, trazione, torsione, scorrimento); si osserva come essi siano legati, incernierati, saldati ad altri elementi. Al terzo livello si analizzano i valori plastici della superficie del corpo rispetto a una situazione di quiete e si focalizza l'attenzione sul rilievo miologico e su come la contrazione sinergica di un gruppo di fasce muscolari, attivata per produrre movimento, modifichi nella forma e nel volume la regione interessata.

Al quarto livello, infine, ci si occupa in maniera più specifica dell'interazione tra la struttura uomo e lo spazio che la contiene; se ne studiano gli equilibri, analizzandone i controbilanciamenti dei volumi rispetto all'asse, sia in condizione di quiete (stazione eretta ed equilibrio simmetrico), sia in condizione dinamica (equilibrio asimmetrico).
Si sarà capito che le analisi e gli esercizi da noi proposti presuppongono un concetto di disegno che non è solo quello della rappresentazione a scopo illustrativo della realtà, ma anche quello per cui le operazioni dell'osservare e del fare coincidono secondo la concezione leonardesca dell'occhio come strumento di esplorazione fenomenologica della realtà capace di interrogarsi e dare risposte sul "mostrarsi" dei fenomeni visibili. E conviene avvertire anche che la proposta di disegnare servendosi di strumenti come il modulo non dovrà essere intesa come assolutamente vincolante: è, appunto, soltanto strumentale, utile a percorrere con frutto un itinerario, quale quello qui tracciato, destinato a fermarsi sulla soglia dell'interpretazione libera e creativa della forma. Ad altri, e allo stesso lettore in un momento successivo, è lasciato l'onore e l'onere di avventurarsi in una fase di maggior creatività artistica, anche se egli si accorgerà di praticarla in una qualche misura già all'interno del percorso da noi proposto.

Nel licenziare questo nostro lavoro, ringraziamo Luca Bendini, Giancarlo Venuto, Marilena Nardi, Juan Carlos Battiloni per l'incoraggiamento e i preziosi consigli amichevolmente forniti nella fase di ideazione e realizzazione del libro, mentre siamo grati a Gian Luigi Cazzola e a Chiara Cocco che ci hanno assistito nella realizzazione dei testi.

Alberto Lolli
Mauro Zocchetta
Renzo Peretti

STRUTTURA UOMO

"Un corpo umano è un'architettura di forme che si incastrano e si sostengono l'una con l'altra, paragonabili a un edificio nel cui complesso ogni diversa parte ha il suo ruolo; se uno degli elementi non è al suo posto, tutto crolla".

H. Matisse

VEDERE LO SPAZIO ANATOMICO DELL'UOMO

Prima di iniziare il nostro percorso di analisi della struttura e della forma del corpo umano, è necessario ribadire il metodo di indagine secondo il quale si svilupperà il nostro lavoro: sondare le forme anatomiche attraverso assi e piani i quali ci permetteranno poi di rivelarle attraverso le loro *sezioni* ("anatomizzare" significa appunto sezionare). Per meglio comprendere la complessità morfologica dell'oggetto del nostro studio converrà partire dall'orientamento spaziale principe della struttura-uomo: *la postura eretta e simmetrica*. Essa sarà esaminata nelle sue tre dimensioni di *altezza, larghezza* e *profondità* individuate a loro volta, appunto dagli assi e dai piani come indicato nelle figure A, B, C.

Direzioni spaziali

Direzioni e punti di vista che ricorreranno negli studi e nelle rappresentazioni grafiche (Fig. C).

S *Superiore* o craniale
I *Inferiore* o caudale
M *Mediale*, direzione più vicina al piano mediale
L *Laterale*, direzione più lontana al piano mediale
A *Anteriore*, direzione ventrale
P *Posteriore*, direzione dorsale

Per gli arti abbiamo i seguenti orientamenti (Fig. C).

Pr *Prossimale*, posizione più alta, cioè vicina alla radice dell'arto
D *Distale*, posizione più bassa , cioè distante dalla radice dell'arto
Pa *Palmare*, cioè dal lato del palmo della mano
Do *Dorsale*, cioè dal lato del dorso della mano o del piede
Pl *Plantare*, cioè dal lato della pianta del piede

Ulteriori punti di vista
Superficiale e *profondo* corrispondono alla distanza dalla superficie del corpo *esterno* e *interno* si riferiscono in genere a quei distretti anatomici che presentano formazioni cave, quali torace, testa e bacino

Punti di vista nel rapporto con lo spazio tridimensionale (Fig. C).

AL *Antero-laterale*, visione tridimensionale del piano anteriore e del piano laterale
PL *Postero-laterale*, visione tridimensionale del piano posteriore e laterale

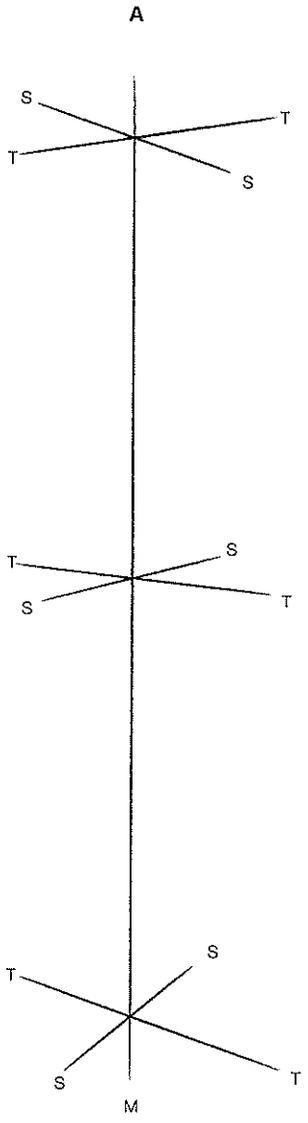

Fig. A Assi ortogonali

M *Asse Mediano* (longitudinale): individua la dimensione in altezza
S *Asse Sagittale* (antero-posteriore): individua la dimensione in profondità
T *Asse Trasversale* (orizzontale): individua la dimensione in larghezza

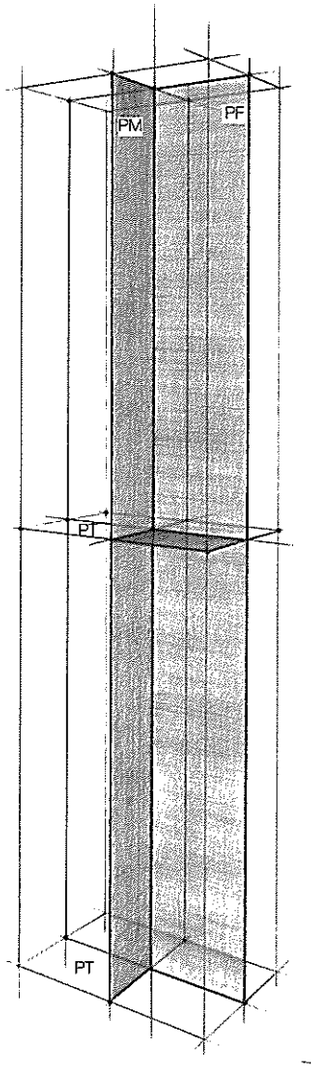

Fig. B Piani ortogonali

PM *Piano Mediale o Sagittale* ci dà la percezione dell'altezza nella profondità, dividendo lo spazio-uomo in due metà pressochè simmetriche (chiamato sagittale per analogia con la omonima sutura cranica)
PF *Piano Frontale* ci dà la percezione della larghezza nell'altezza
PT *Piano Trasversale* ci dà la percezione della larghezza nella profondità

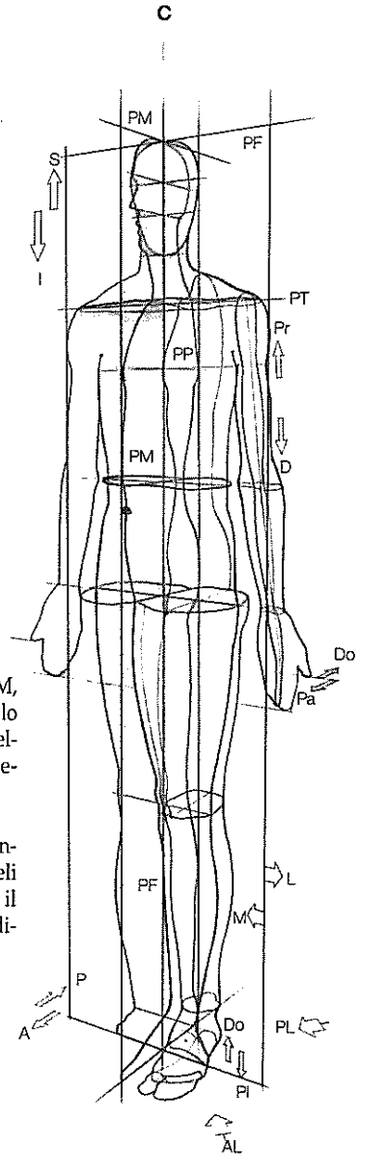

Fig. C I piani ortogonali PM, PF, PT, delimitano lo spazio sul livello dell'andamento perimetrale

È utile considerare anche altri piani paralleli come per esempio il *piano paramediano* indicato con PP

LA STRUTTURA SCHELETRICA DELL'UOMO

Lo scheletro è una struttura autoportante, tenuta insieme da un complesso sistema di tiranti, legamenti, membrane e tendini muscolari.
Esso è costituito da una parte *assile* (insieme tronco-testa) e da una parte *appendicolare* (insieme degli arti).
Lo scheletro risulta così allineato sull'asse mediano principale che lo attraversa longitudinalmente e sugli assi trasversali corrispondenti alle spalle e alle anche.
Quale congegno costruttivo va paragonato a un meccanismo architettonico semovente, in grado di resistere alle forze che gravano o si esercitano su di esso sia in condizioni statiche, sia in condizioni dinamiche.

Osserviamo gli elementi ossei che formano nel loro insieme l'intero apparato scheletrico, sotto il profilo funzionale.
Essi possono essere paragonati a solidi con superfici piane, concave o convesse, con angoli o margini perimetrali corrispondenti a specifiche funzioni costruttive.
Nel dettaglio morfologico possiamo individuare eminenze e cavità lisce che coincidono con le articolazioni e sporgenze o depressioni rugose, quali tuberosità, spine, incisure, solchi e fosse che corrispondono rispettivamente ai punti di collegamento dei legamenti o dei tendini muscolari.
Quanto alla funzionalità meccanica, la struttura ossea è resistente e leggera specie negli arti, per meglio sostenere il peso del corpo e agevolarne lo spostamento nella deambulazione.
Quanto alla sua composizione, l'elemento osseo presenta una sostanza *compatta* o *corticale* che ricopre come un "guscio" una sostanza interna *spongiosa*, formata dall'intreccio di tante piccole travette o *trabecole* fra le cui cavità interposte è contenuto il *midollo osseo*.
Questi micro-tiranti sono orientati in fasce lineari incrociati e intersecati quasi ortogonalmente: una disposizione che conferisce all'elemento scheletrico la solidità necessaria per resistere alle sollecitazioni meccaniche delle forze di pressione e trazione.

In base all' espansione e allo sviluppo morfologico le ossa presentano varie dimensioni, secondo le quali si possono classificare in ossa *lunghe, piatte, brevi* e *irregolari.*

Ossa lunghe
Sono quelle degli arti, ove la dimensione misurata sull'asse longitudinale prevale nettamente rispetto alle altre.
Sono costituite da una *diafisi* formata da un corpo tubolare allungato cilindrico o prismatico contenente un canale midollare centrale, e da due *epifisi* o estremità dilatate in forme articolari.

Ossa piatte
Costituiscono parte della volta cranica, parte del tronco, del cingolo pelvico e del cingolo scapolare (vedi lezioni 5 e 30).
Le dimensioni della lunghezza e larghezza, prevalgono sullo spessore.
Sono costituite da due estese lamine corticali, concave dal lato interno e convesse dal lato esterno, che contengono uno strato più o meno spesso di tessuto spongioso.

Ossa brevi
Sono costituite da un nucleo spongioso e da una superficie corticale relativamente sottile su cui sono poste delle superfici articolari. Si trovano soprattutto nelle estremità degli arti. Possono assumere forme molto diverse: ad esempio cuboidali, trapezoidali, cuneiformi (vedi lezione 36).

Ossa irregolari
Corrispondono a forme atipiche, che non rientrano nei gruppi sopra elencati: è il caso, per esempio delle vertebre.

Questa classificazione è soltanto orientativa. Studieremo gli elementi ossei non singolarmente, ma nel rapporto di costruzione globale, in base alle funzioni cui sono preposti.

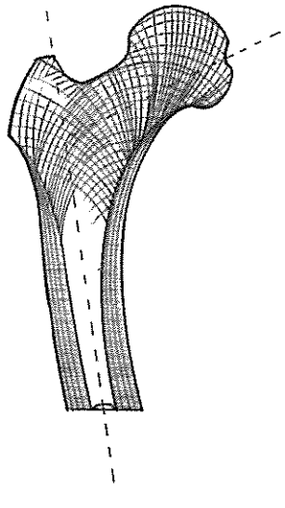

Sezione longitudinale dell' estremità superiore (prossimale) del femore.
Orientamento delle trabecole in fasci di linee di forza.

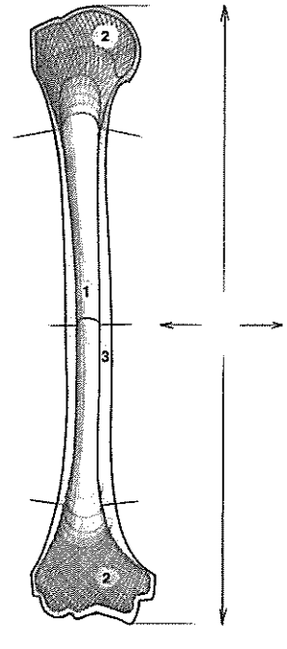

Esempio di sezione longitudinale di un osso lungo, l' *omero* (destro).

Composizione interna:
1 canale midollare
2 sostanza spongiosa
3 sostanza corticale o compatta esterna

I DISPOSITIVI ARTICOLARI DELLO SCHELETRO

Per articolazione scheletrica si intende la relazione fissa o mobile di parti ossee, trattenute da un complesso di tessuto fibroso e cartilagineo che funziona da sostegno e rinforzo.
Escludendo la rappresentazione morfologica dei legamenti e di altre componenti molli, visualizzeremo le articolazioni come dispositivi meccanici, per meglio comprendere come la forma della *superficie articolare* predisponga i principi di *continuità* delle parti e di *reciproca mobilità*. L'analisi volumetrica ci consentirà poi di vedere quali movimenti l'articolazione è in grado di trasmettere sulla direzione dei segmenti scheletrici.
Ma vediamo come si possono classificare le articolazioni in base alla forma e alla capacità di favorire vari gradi di coesione sia fissa che mobile .
La funzione dell'articolazione può essere definita in base ai concetti di *continuità* e di *contiguità*.

Articolazioni per continuità: **Sinartrosi**

Sono caratterizzate da margini e superfici ossee piane o dentellate che permettono una coesione molto stretta delle singole parti. La connessione è data da giunture fibrose, cartilaginee o dalla diretta saldatura degli elementi.
Le sinartrosi, a seconda del tessuto interposto tra le superfici articolari si distinguono in

1 **Sincondrosi**: ove si ha una giunzione cartilaginea nelle fasi transitorie della crescita come per esempio, le giunture cartilaginee dell'osso iliaco o quelle tra coste e sterno.
2 **Suture**: corrispondono ai margini dentellati e seghettati delle ossa piatte del cranio che formano una unione continua delle parti, tenute assieme da uno strato di tessuto connettivo, la membrana di sutura.
Si veda, per esempio, la sutura sagittale (particolare A), coronale, lambdoidea e squamosa, temporo-parietale (particolare B).

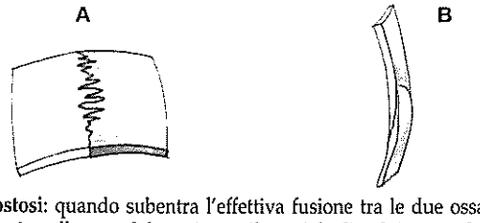

3 **Sinostosi**: quando subentra l'effettiva fusione tra le due ossa, come ad esempio nelle ossa del cranio per il parziale dissolvimento delle linee di sutura che si verifica in età avanzata.
4 **Sindesmosi**: quando le ossa sono strettamente connesse da legamenti interossei che permettono con la loro elasticità un lieve grado di mobilità. Ne sono esempi le membrane interossee della gamba (particolare C) e dell'avambraccio rispettivamente tibio-fibulare e radio-ulnare.



5 **Sinfisi**: ove si ha la connessione di due faccette parallele mediante tessuto fibrocartilagineo il cui spessore consente un limitato grado di mobilità. Ne è esempio la sinfisi pubica, l'articolazione anteriore tra le due ossa dell'anca (particolare D) (vedi lezione 5).

Articolazioni per continuità e per contiguità: **Anfiartrosi**

Sono composte da superfici articolari irregolari dove parte della giuntura corrisponde a una sindesmosi e la rimanente a una artrodia. Per conformazione delle superfici articolari e dei legamenti molto tesi il grado di mobilità è estremamente ridotto. Ne è esempio l'articolazione sacro-iliaca tra le superfici auricolari del sacro e dell'ileo (vedi lezione 5).

Articolazioni per contiguità: **Diartrosi**

Sono basate sulla connessione di ossa a sviluppo piatto e circolare e sulle cui superfici si generano determinati gradi di mobilità articolare. Nel collegamento troviamo, oltre ai legamenti cordiformi e nastriformi, una capsula fibrosa di rivestimento, dischi articolari , membrane e borse sinoviali. Queste giunture sono situate prevalentemente negli arti. Le diartrosi, a seconda delle forme articolari e dei movimenti trasmessi in una o più direzioni si suddividono nelle tipologie seguenti:

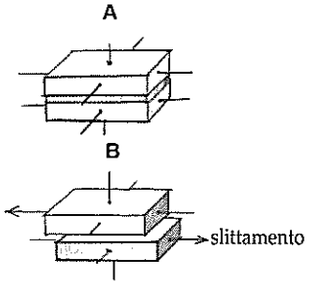

1 Articolazione *piana* o **Artrodia**: è una giuntura disposta su due capi articolari piani con lievi gradi di curvatura che permettono dei movimenti di slittamento contiguo (particolari A e B). Ne sono esempi le articolazioni intrinseche del tarso, del carpo e le piccole articolazioni vertebrali.

2 Articolazione a *troclea* o **Ginglimo Angolare**: è data da due capi articolari (uno convesso e l'altro concavo) disposti sulla direzione trasversale, di una forma assimilabile al cilindro (particolare C), con conseguente solco e rilievo mediale (particolari D-E). Questo tipo di articolazione può trasmettere sull'asse longitudinale dei segmenti ossei i movimenti di flessione ed estensione (particolare E, 1-2).

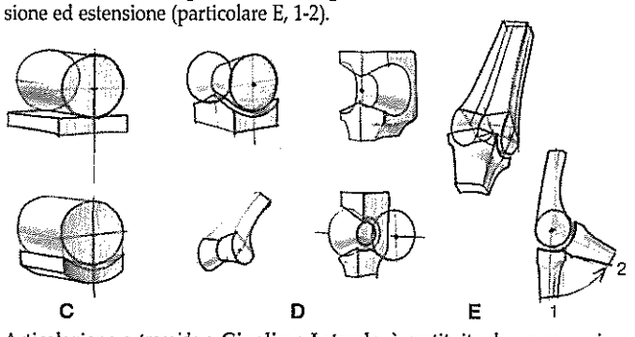

3 Articolazione a *trocoide* o **Ginglimo Laterale**: è costituita da un capo cilindrico che scorre entro l'arco anellare di una superficie cava. Può trasmettere un movimento rotatorio sull'asse longitudinale del segmento osseo (particolare F): per esempio l'articolazione radio-ulnare nell'estremità prossimale e distale dell'avambraccio.

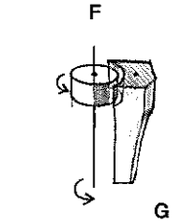

4 Articolazione **Ellissoidale e Condilartrosi**: i due capi articolari sono diretti sull'asse trasversale con superfici ellittiche concave e convesse. Queste articolazioni trasmettono due tipi di movimento: uno sulla direzione laterale (particolare G,1), l'altro sulla direzione antero-posteriore (particolare G,2). Ne sono esempi l'articolazione radio-carpica del polso (particolare G) e l'articolazione temporo-mandibolare (particolare H) (vedi lezione 26).

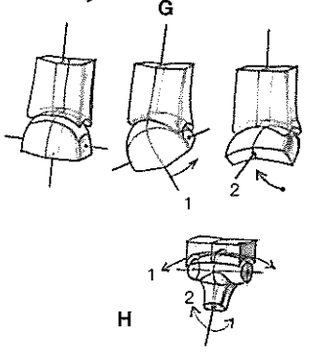

5 Articolazione a **Sella**: corrisponde a due capi la cui superficie articolare è disposta su una doppia curvatura convessa e concava (particolare I¹) come nella forma di una sella. Si ottengono movimenti su due direzioni. Ne è esempio l'articolazione del trapezio con il primo metacarpale, che permette il movimento biassiale del pollice (particolare I²).

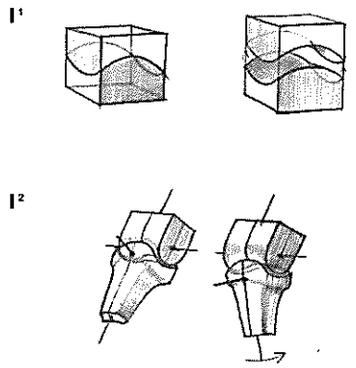

6 Articolazione *sferica* o **Enartrosi**: formata da due capi articolari, uno assimilabile a una sfera (testa) l'altro simile ad una coppa, in grado di contenere detto corpo sferoidale (particolare J).

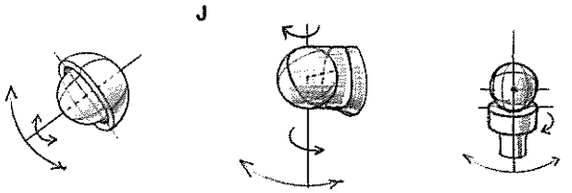

È l'articolazione più mobile in grado di trasmettere sull'asse longitudinale dello scheletro i più estesi e molteplici movimenti quali: rotazione, flessione, estensione, abduzione, adduzione sino alla circonduzione (particolare K⁶).

Enartrosi dell'anca trasmessa lungo l'asse del femore nei movimenti di
1 adduzione
2 abduzione
3 flessione in adduzione
4 intrarotazione
5 flessione in abduzione
6 circonduzione

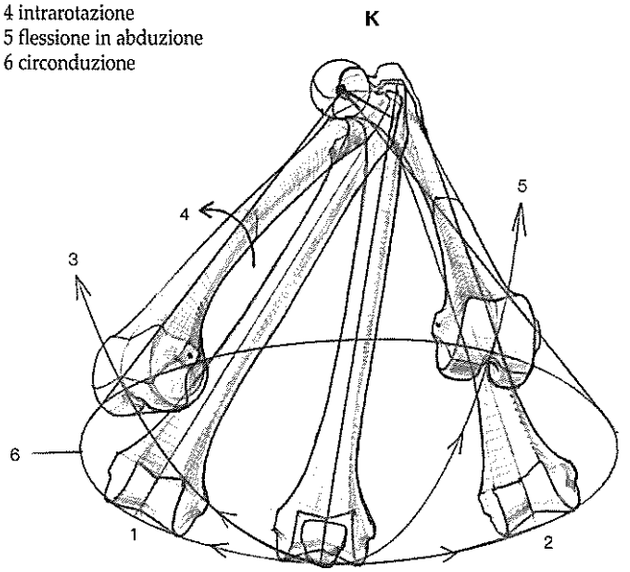

Osserviamo mediante esemplificazione i diversi movimenti articolari ai quali faremo riferimento nel corso delle lezioni.

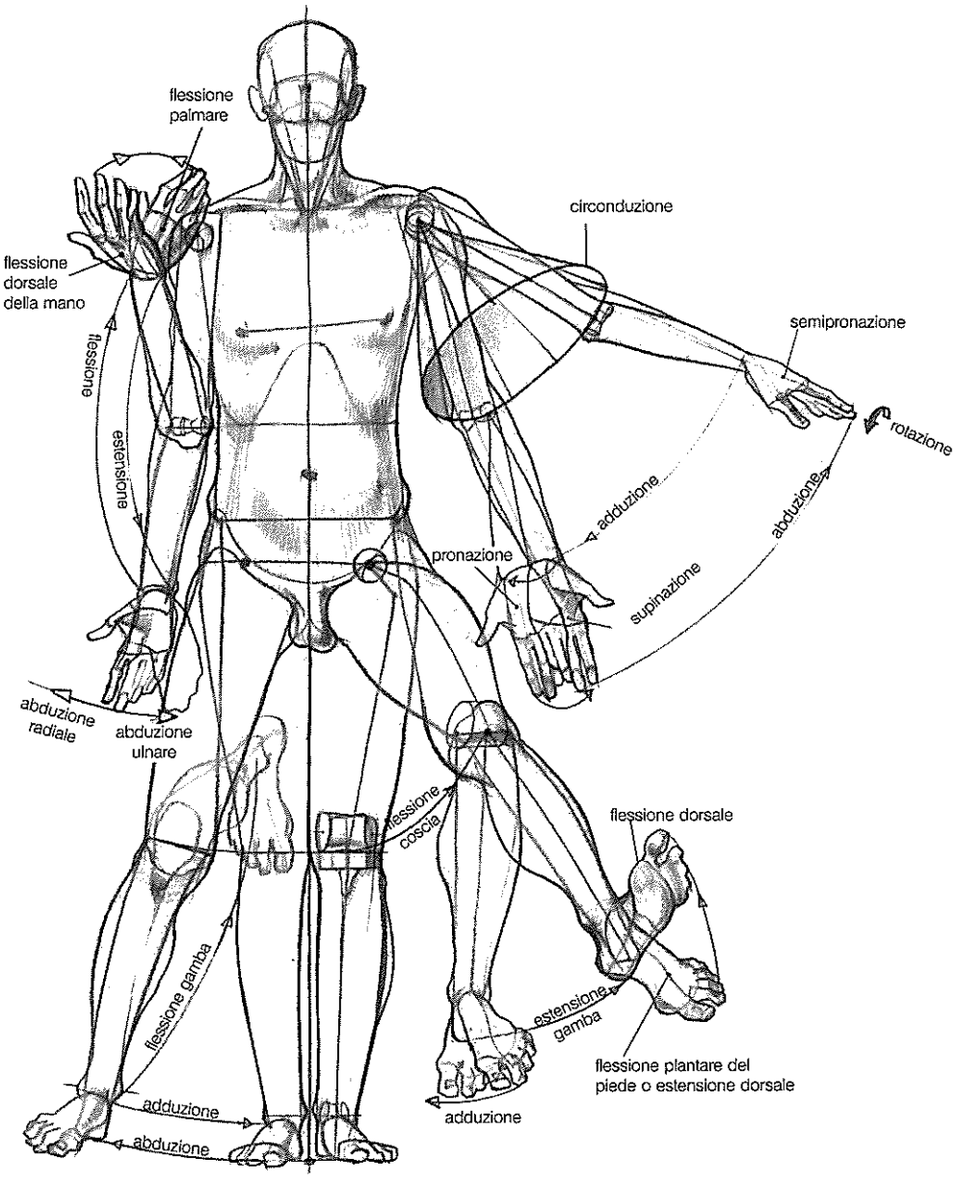

Flessione: movimento di due segmenti scheletrici tendenti a generare sull'asse articolare trasverso un angolo sempre più acuto, con l'avvicinamento delle superfici ventrali. Si veda per esempio il movimento dell'arto superiore destro.

Estensione: movimento di due segmenti scheletrici tendenti a disporsi sullo stesso piano longitudinale, con l'allontanamento delle due superfici ventrali: per esempio il movimento dell'arto superiore destro.

Abduzione: movimento di allontanamento dalla linea mediana: per esempio l'abduzione dell'arto inferiore destro.

Adduzione: movimento di avvicinamento alla linea mediana: per esempio l'adduzione dell'arto inferiore destro.

Rotazione: movimento del segmento scheletrico attorno al proprio asse longitudinale. Se ne distinguono due tipi, verso l'esterno – *extrarotazione* – e verso l' interno – *intrarotazione*. Si veda, ad esempio, l'articolazione radio-ulnare dell'arto superiore sinistro nei movimenti di supinazione e pronazione.

Circonduzione: movimento in cui il segmento osseo circoscrive uno spazio conico, con apice sul capo articolare generatore. È dato dalla combinazione dei movimenti di flessione, estensione, abduzione e adduzione. È un tipico movimento delle articolazioni omero-scapolare e coxo-femorale, rispettivamente della spalla e dell'anca.

I MUSCOLI SCHELETRICI, LORO FORMA E FUNZIONI

Il dispositivo articolare individuato nella struttura dello scheletro è attivato dinamicamente dai muscoli grazie ai quali l'energia chimica si trasforma in lavoro meccanico.
I muscoli sono organi contrattili, di forma e spessore variabile, disposti in fasci, con fibre orientate sulla linea di trazione, cioè nella direzione su cui il muscolo esercita la propria azione di potenza.
Collegandosi allo scheletro, contribuiscono alla costruzione della struttura-uomo, sono in grado di fissare le posture e mantenere gli equilibri. Inoltre essi, nella loro alternanza variabile in funzione delle diverse posture della figura umana, le conferiscono un rilievo plastico che si manifesta a fior di pelle e che possiamo studiare analiticamente attraverso le sezioni dei muscoli stessi.

I muscoli sono costituiti da un *corpo* e due *estremità*. Il *corpo* è la porzione contrattile costituita da fibre organizzate, disposte parallelamente con convergenza verso le estremità. Si tratta di una massa plastica dotata di variabilità volumetrica, capace di accorciarsi e allungarsi. Dal *corpo* proviene la forza propria del muscolo che viene applicata alle ossa.

Le *estremità* sono formate da tendini; si tratta di segmenti inestensibili, simili a funicelle o a lamine tese, che permettono l'inserzione del muscolo allo scheletro. I due punti estremi di raccordo del muscolo con lo scheletro si chiamano *origine* e *inserzione*. L'*origine* è sempre nel punto più prossimale (verso il centro del corpo), l'*inserzione* è all'estremo opposto, cioè in posizione distale.

Forma dei muscoli

Le caratteristiche morfologiche dei muscoli dipendono dalla loro disposizione sullo scheletro e dalla funzione che il muscolo deve esercitare.
I muscoli scheletrici sono classificabili in due gruppi: muscoli *lunghi* e muscoli *larghi*.

Muscoli **lunghi:** sono situati generalmente sugli arti, sono disposti longitudinalmente e forniti, agli estremi, di tendini.

Alcuni esempi relativi alla forma e alla posizione tendinea:
A muscolo fusiforme
B muscolo nastriforme
C muscolo semipennato
D muscolo bipennato

Il muscolo *semipennato* presenta il tendine situato lateralmente; esso è accompagnato per un tratto del suo decorso dalle fibre del corpo muscolare.
Il muscolo *bipennato* presenta il tendine al centro del corpo; anche in questo caso le fibre muscolari, si innestano lungo il suo decorso.
I muscoli *multipennati* hanno fibre muscolari orientate rispetto al tendine, in varie direzioni.

Muscoli **larghi:** sono situati prevalentemente sul tronco, presentano un corpo muscolare esteso (1), dallo spessore variabile e tendini ampi e appiattiti (2). Talvolta i tendini assumono l'aspetto di guaine sottilissime che prendono il nome di *aponevrosi*; il tendine può presentarsi anche nel mezzo del corpo muscolare, dividendolo trasversalmente (*G, 1-2;* vedi *retto addominale).*

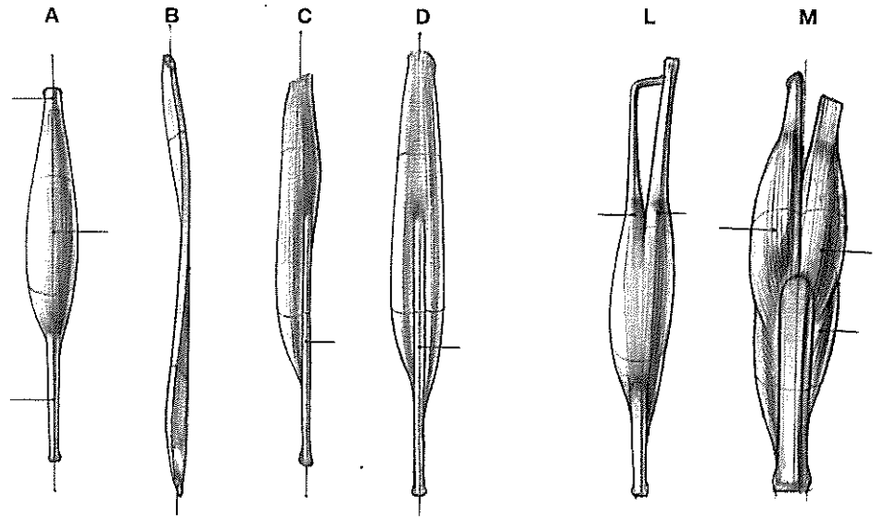

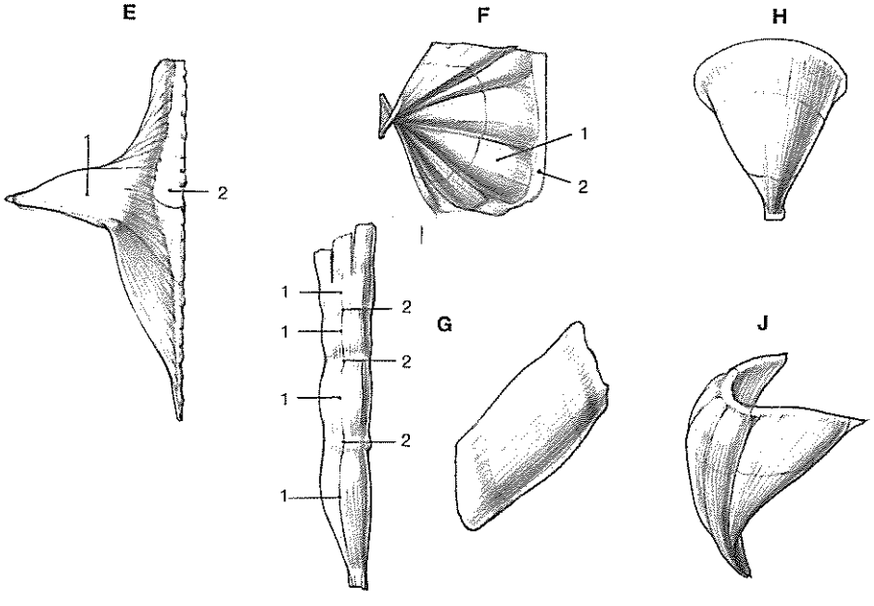

I muscoli possono avere forme vagamente rettangolari (G, I), triangolari (F,H), a delta (J), trapezoidali (E).

Certi muscoli originano con più capi, fondendosi poi in un solo ventre o corpo muscolare che si prolunga in un unico tendine d'inserzione: *bicipite* (L), *tricipite* (M) e *quadricipite* (vedi lezione 11).
Questi muscoli particolarmente potenti possono essere situati ed esprimere la propria azione in più punti dello scheletro.

Proprietà funzionali

Nell'esercitare la propria azione dinamica i muscoli possono variare la loro volumetria attraverso il meccanismo della contrazione e distensione.
La contrazione muscolare avvicina i due segmenti scheletrici, come nel caso della *flessione* (1).
La distensione del corpo muscolare produce l'allontanamento dei segmenti scheletrici, come nel caso dell'*estensione* (2).
I muscoli che si contraggono per determinare il movimento sono chiamati *sinergisti* (S).
I muscoli che si distendono permettendo o frenando l'azione dei sinergisti sono chiamati *antagonisti* (A).

Esempio 1
Nel movimento di *flessione* il muscolo sinergista (S) si accorcia, il suo antagonista si allunga.
Esempio 2
Nel movimento di *estensione*, i ruoli si invertono: il muscolo antagonista diventa sinergista, il sinergista diventa antagonista.

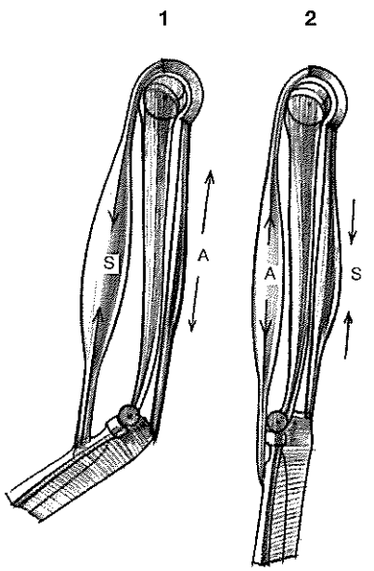

Esempio 3
Nell'esempio grafico è rappresentato il segmento scheletrico dell'arto inferiore sinistro, al quale sono collegati i muscoli retto femorale (anteriore) il bicipide femorale (posteriore), nei punti di origine (or) e inserzione (in).
Esempio 4
Flessione anteriore dell'arto inferiore sinistro rispetto al tronco. Il muscolo sinergista (S) si contrae aumentando di volume. Esercita la potenza sul *punto fisso* (PF) del bacino che rimane fermo; il segmento scheletrico viene spostato in avanti sul *punto mobile* (PM). Posteriormente il muscolo antagonista (A) si allunga , così da permettere al muscolo sinergista di esprimere la propria azione.
Esempio 5
Flessione della gamba sinistra sulla coscia. Scambio dei ruoli. Il muscolo posteriore diventa sinergista (S), contraendosi sulla linea di trazione che va dal punto fisso (PF) al punto mobile (PM). Il muscolo anteriore diventa antagonista (A) e allungandosi permette l'azione sinergica (S) del muscolo posteriore.

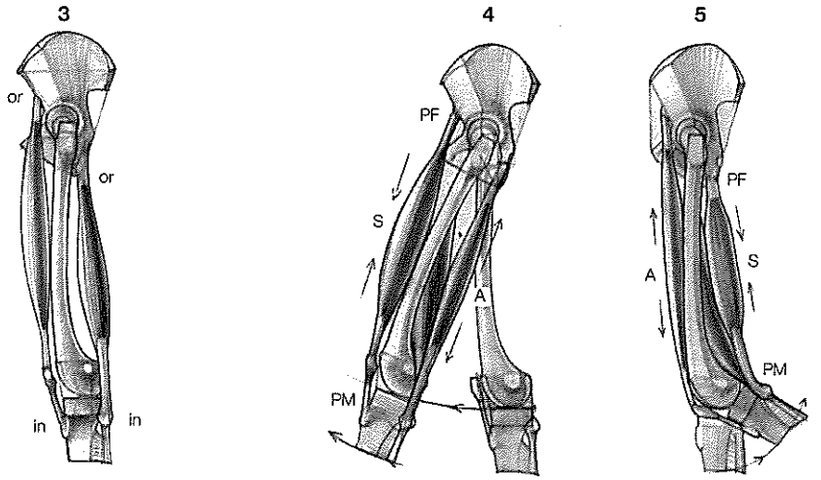

Esempio 6
In questo caso al segmento scheletrico dell'arto inferiore, sono collegati i muscoli retto femorale (anteriore) e grande gluteo (posteriore).
Esempio 7
Flessione anteriore del bacino. Il muscolo sinergista (S) esercita potenza sul punto fisso (PF) determinando lo spostamento anteriore del bacino sul punto mobile (PM). Il muscolo antagonista (A) si allunga permettendo l'azione del muscolo sinergista (S).
Esempio 8
Estensione dell'arto inferiore. Il muscolo posteriore assume il ruolo di muscolo sinergista (S); la contrazione tra PF e PM determina l'estensione. Il muscolo anteriore divenuto antagonista (A) si allunga per permettere il movimento.

In tutti i casi sopraelencati qualora avessimo la contrazione in pari misura dei sinergisti e degli antagonisti otterremmo la fissazione (bloccaggio) dei segmenti scheletrici.

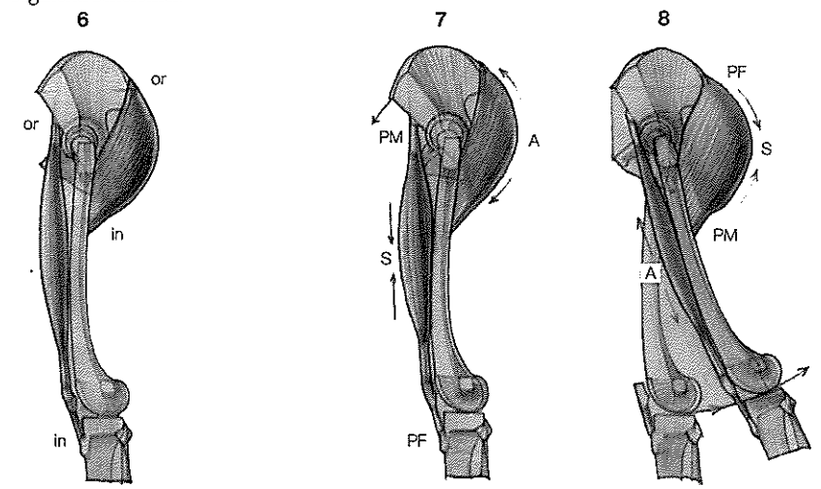

INDIVIDUAZIONE DELLA STRUTTURA-UOMO E L'ASSE DI SIMMETRIA

Per intraprendere questo viaggio all'interno della rappresentazione grafica della figura umana è di fondamentale importanza individuare i rapporti proporzionali che legano tra loro le singole parti della struttura uomo e il rapporto delle parti stesse con la totalità.
È quindi necessario stabilire una ripartizione modulare della forma umana, che noi eseguiamo adottando un canone in 8/8, nel quale l'altezza della testa riportata otto volte sull'asse della figura ne determina l'altezza complessiva.
Il modulo della testa come 1/8 dell'altezza dell'intero corpo umano è già in Dürer – che si rifece alle proporzioni di Vitruvio – il quale, come è già una pratica di Dürer quella di ricorrere alle figure geometriche del quadrato e del rettangolo per schematizzare in modo semplice ma efficace le singole parti della figura umana. Tale canone ispirerà gli studi di Schlemmer[1].
Il modulo che noi utilizziamo (corrispondente all'altezza della testa misurata dalla sommità del cranio al mento) può essere ulteriormente suddiviso, in modo tale da consentire l'individuazione di parti della figura più piccole o più grandi del modulo stesso. Avremo quindi dei sottomoduli, cioè delle porzioni di modulo e dei sovramoduli, cioè il modulo più una frazione di esso.

Tutta la figura umana nella sua volumetria complessiva può essere inscritta in un rapporto di otto moduli di altezza per due moduli di larghezza, mentre per la dimensione di profondità dovremo identificare il sovramodulo del piede che corrisponde a un modulo + 1/6 di modulo.

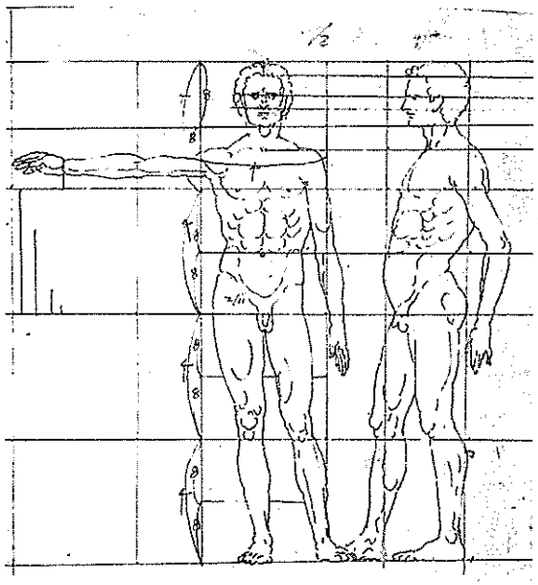

A. Dürer, *Figure costruite in otto moduli*, 1507 c.a.

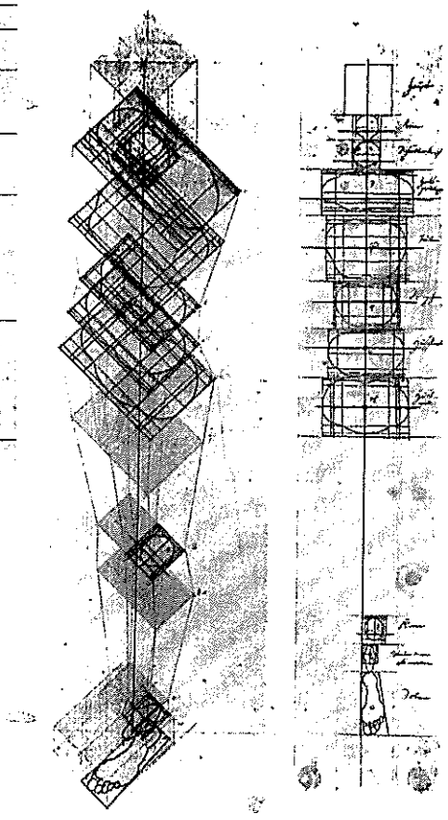

O. Schlemmer, *Figura assonometrica con piani di sezione*, 1928 c.a.

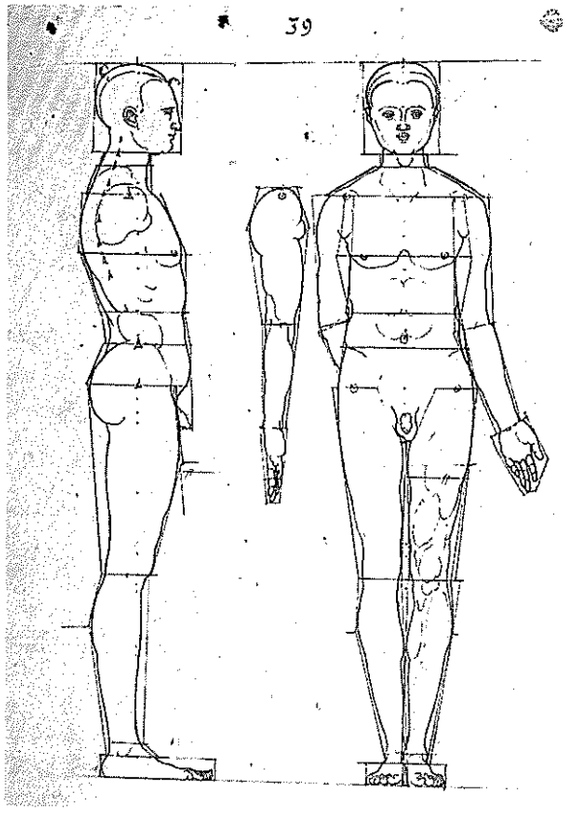

A. Dürer, *Figura maschile circoscritta da contorni stereometrici*, 1515-1519 c.a.

Per costruire correttamente la figura prismatica individuata dagli otto moduli (tav. I, figg. A-G) dobbiamo intersecare la proiezione del perimetro della figura nella sua visione anteriore (piano frontale) con la proiezione del perimetro nella visione laterale (piano sagittale), sovrapponendo gli assi delle due figure (come nella fig. B). Il piano frontale interseca ortogonalmente il piano sagittale, così chiamato per analogia con l'omonima sutura cranica che il piano individua, o più semplicemente piano mediano, perché divide la forma in due parti simmetriche. Questa impalcatura tridimensionale di riferimento è completata dai piani orizzontali, detti anche piani trasversali, che attraversano il corpo ortogonalmente rispetto ai piani frontale e mediano.

[1] Cfr. Wittkover, *Principi architettonici nell'età dell'Umanesimo*, Torino, Einaudi, 1964, pagg. 18-22, nota 5; E. Panofsky, *Il significato nelle arti visive*, Torino, Enaudi, 1962, pagg. 61-106; Albrecht Dürer, *The Human figure*, a cura di W.L. Strauss, New York, Dover, 1972; O. Schlemmer, *Der Mensch*, Mainz, F. Kupferberg Verlag, 1969.

Tav. I

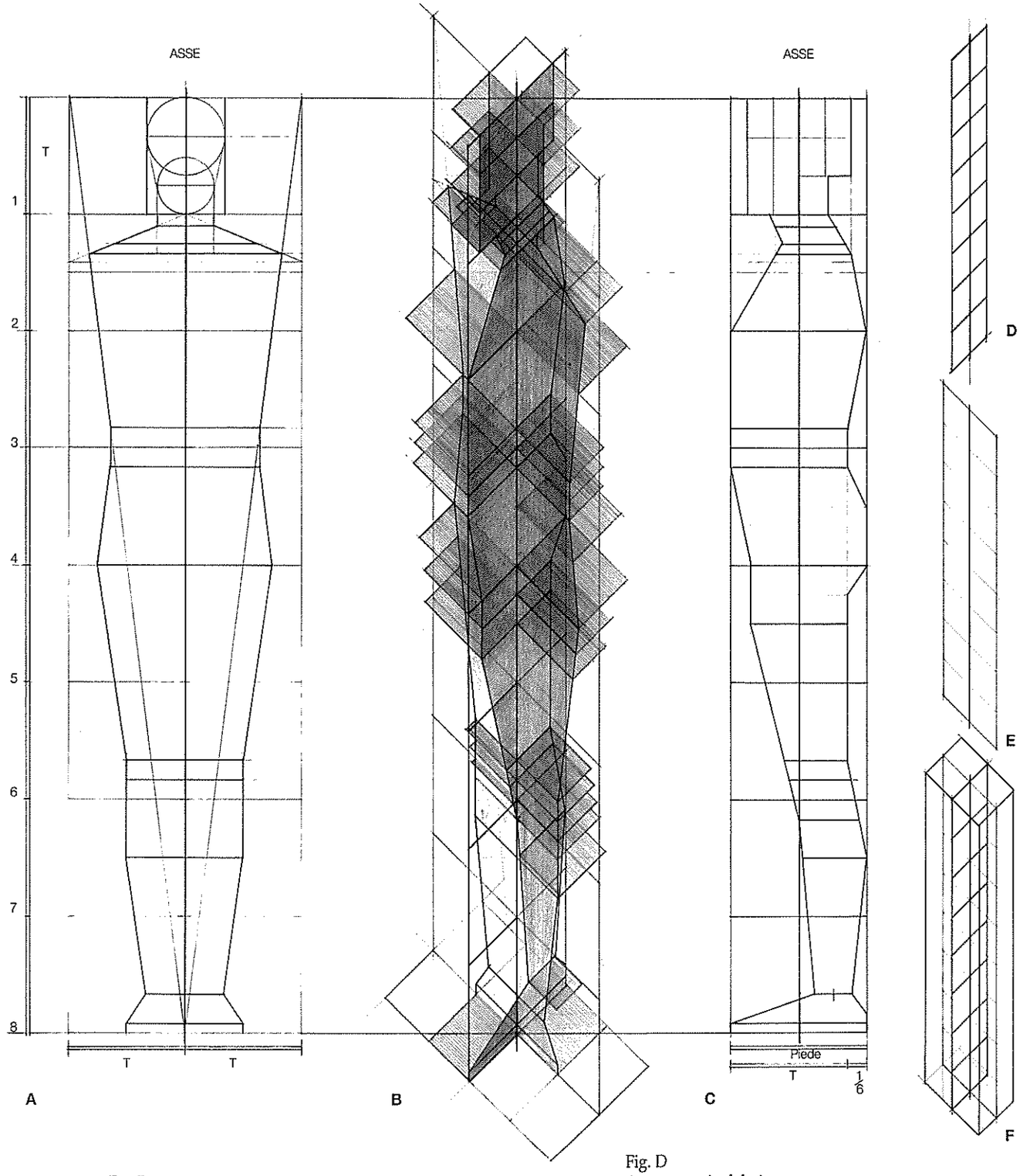

Fig. A
Piano frontale: veduta anteriore del perimetro della figura; l'altezza totale della figura misura otto volte l'altezza della testa (8 T).
La base è data dalla misura dell'altezza della testa moltiplicata per due (2 T).

Fig. B
Rappresentazione assonometrica dei piani frontale sagittale e dei piani trasversali.

Fig. C
Piano sagittale: veduta laterale del perimetro della figura. La base è pari ad un modulo più il suo sesto (T+1/6 T) = piede.

Fig. D
Assonometria del piano sagittale.

Fig. E
Assonometria del piano frontale.

Fig. F
Assonometria dei piani frontale e sagittale e volume complesssivo.

G

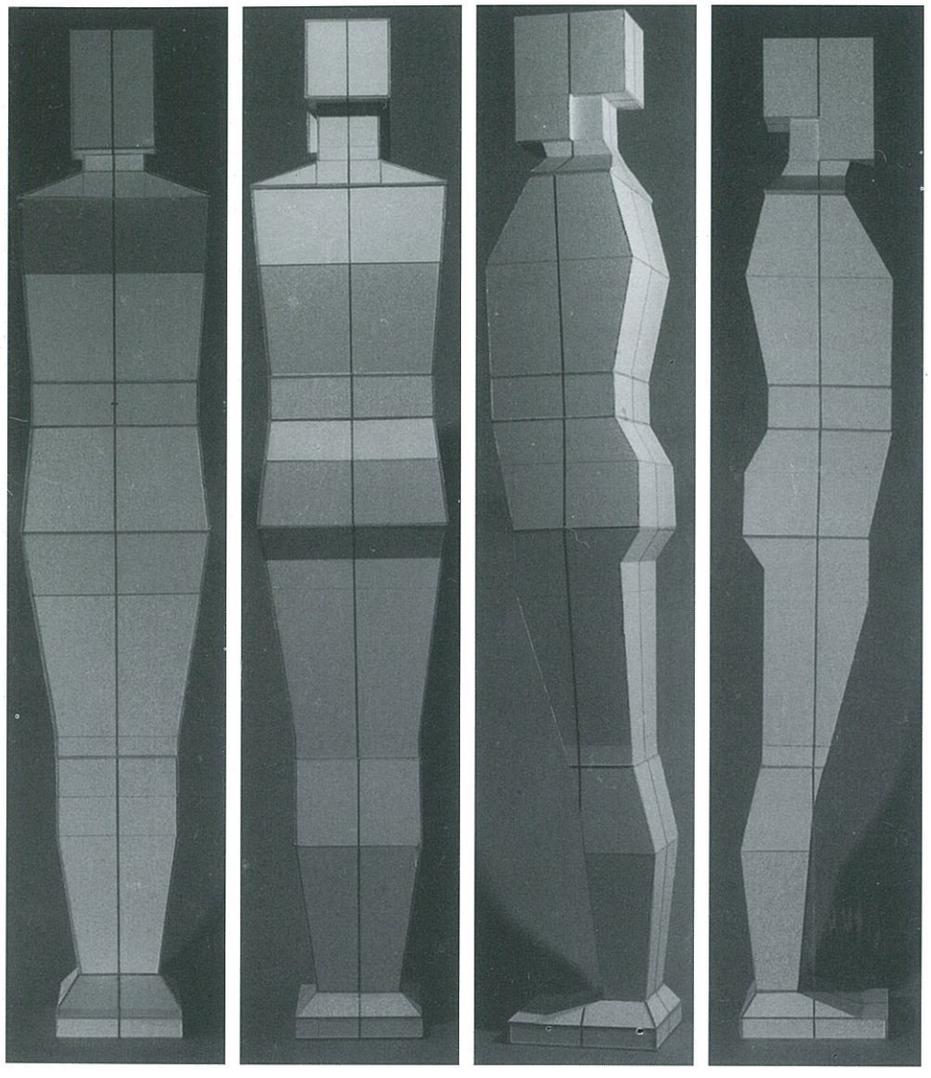

a b c d

Fig. G
Modello plastico dell'uomo nella sua volumetria.

a. veduta anteriore
b. veduta posteriore
c. veduta latero-posteriore
d. profilo laterale

L'asse di simmetria

Mettiamo a fuoco ora alcuni punti chiave riguardanti sia la struttura scheletrica sia l'apparato miologico dell'uomo per impostare in modo chiaro le relazioni tra la testa, il tronco e gli arti inferiori. Si tenga anzitutto presente l'importanza capitale dell'asse.
L'asse verticale è per noi il "luogo" di riferimento di tutti i segmenti scheletrici. Orientando questi ultimi correttamente rispetto all'asse, è possibile ritrovarne i rapporti di altezza, larghezza e profondità, indispensabili per ottenere un disegno convenzionalmente corretto rispetto al piombo.

La tavola che segue ci presenta tre disegni che illustrano alcune delle fasi di ricostruzione tridimensionale della figura umana. Consideriamo la tav. I, fig. A: l'indicazione iniziale è data dall'asse che attraversa la forma stessa ponendosi quindi come misura dell'altezza e individuando nel suo percorso alcuni punti fondamentali. Questi punti sono i "luoghi" a cui faremo sempre riferimento per impostare le relazioni fra le diverse parti.

Cominciando dall'alto, il primo punto che l'asse individua è posto alla base del cranio, tangente all'articolazione fra il cranio e la prima vertebra cervicale, detta "atlante" (tav. I, fig. B1). Più sotto l'asse intercetta nel centro il piano dell'orifizio superiore della gabbia toracica (fig. B2). Proseguendo va poi ad indicare il luogo di congiunzione tra le vertebre toraciche, in relazione con le costole, e le vertebre lombari (fig. B3). Da questo punto, scendendo ulteriormente, l'asse tocca il promontorio del sacro e cioè l'articolazione della quinta vertebra lombare con il bacino, (fig. B4) per poi giungere all'altezza del ginocchio, ponendosi anteriormente alla troclea del femore (fig. B5). Infine, l'asse scende ancora, anteriormente alla caviglia, giungendo all'interno della base dei piedi (fig. B6).

L'asse che tracciamo, in definitiva, altro non è che il piombo del corpo, il quale, ponendosi all'interno della base di appoggio dei piedi, dimostra come il corpo, nella stazione eretta, sia in una condizione di equilibrio statico che riduce al minimo la tensione muscolare, gravando quasi esclusivamente sui legamenti articolari.

Tav. I

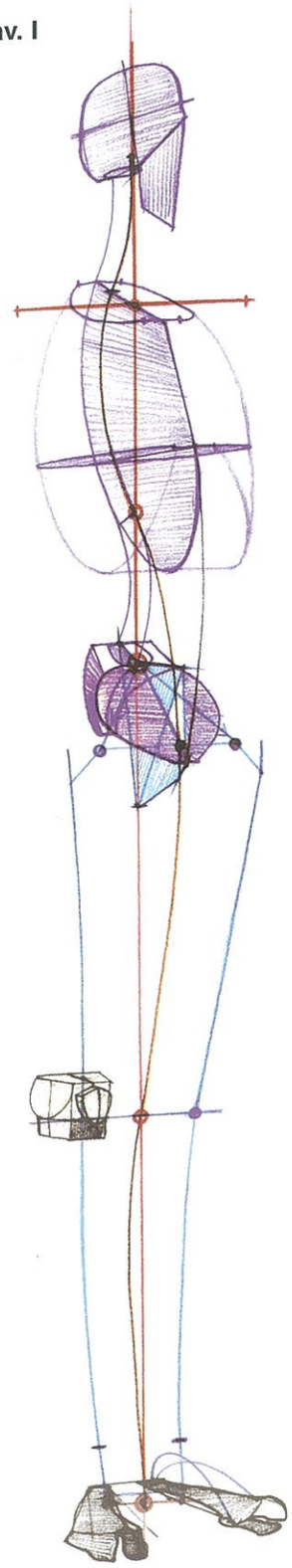

A

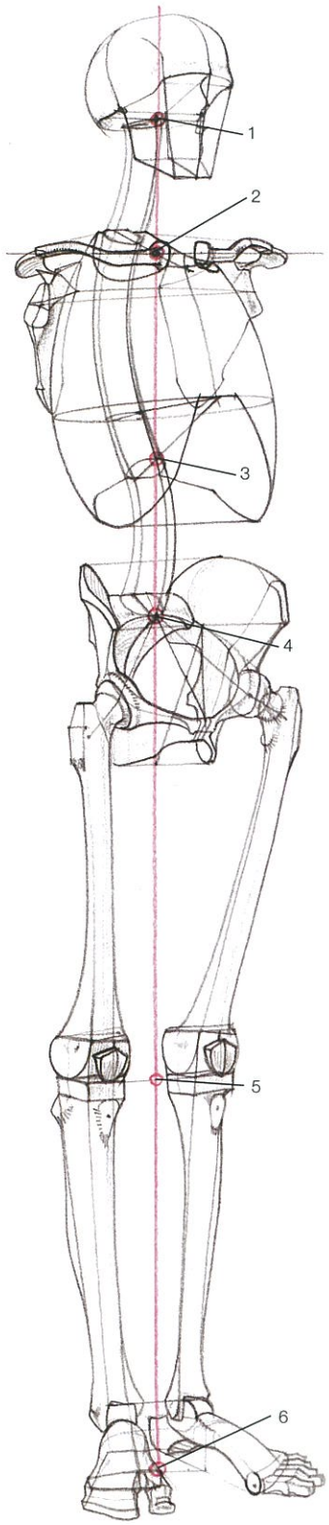

B

Fig. A
Indicazione iniziale dell'asse.

Fig. B
Ricostruzione scheletrica in rapporto con l'asse.
1. atlante.
2. centro dell'orifizio superiore gabbia toracica.
3. punto di articolazione tra vertebre toraciche e lombari.
4. promontorio del sacro.
5. punto di tangenza sull'asse della toclea del femore.
6. punto d'arrivo dell'asse all'interno della base dei piedi.

Fig. C
Ricostruzione scheletrica e del volume plastico in rapporto con l'asse.

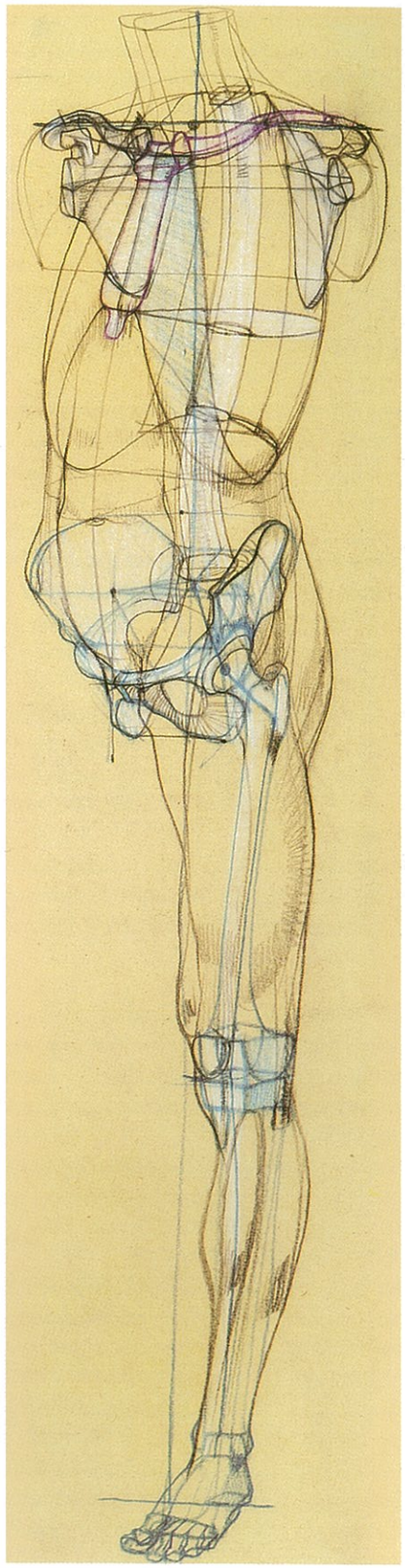

C

APPLICAZIONE DEL SISTEMA MODULARE E RAPPORTO DELLA FIGURA NEL QUADRATO

Il sistema modulare

Esaminiamo la tav. I che ci presenta l'applicazione del sistema modulare ai tracciati dello schema scheletrico[1].
Le figure A, B ed E ci mostrano alcune fasi di ricostruzione dello scheletro nella veduta anteriore, mentre le figure C, D ed F ci presentano quelle del profilo.
Per comprendere lo sviluppo di questi tracciati dalle fasi più elementari (figg. A-C) alle più elaborate, fino alla definizione complessiva dello scheletro (figg. E-F) è importante fare attenzione a quanto segue.
Il sistema modulare ci consente di impostare la figura A con un rapporto di due moduli di larghezza per un'altezza di otto moduli. In questo rettangolo così ripartito si individuano l'asse e le due diagonali.
Una prima definizione della testa (primo modulo T) è data dal tracciato delle due circonferenze. La maggiore, posta in alto, sta ad indicare il volume del cranio e il suo diametro è pari a 2/3 T. La minore ha diametro pari a 1/2 T. Un'ulteriore misurazione individua il sottomodulo F corrispondente all'altezza della faccia, che sarà pari a un modulo meno il suo sesto (F= T– 1/6 T).
Questa misura F verrà poi ripartita per tre volte a partire dalla metà del secondo modulo fino alla base del quarto, e dall'intersezione di queste misure con le diagonali e l'asse otterremo l'individuazione dei seguenti punti:
- altezza e centro delle teste degli omeri; forchetta sternale;
- tratto terminale dello sterno nella sua congiunzione con il processo ensiforme; larghezza massima della gabbia toracica e diametro della circonferenza che ci permette di ricostruirla graficamente;
- ombelico; massima altezza delle creste iliache, definita dall'arco di cerchio che avrà come raggio la misura compresa fra la base del quarto modulo e la circonferenza del torace;
- sinfisi del pube.

Più in basso, alla base del sesto modulo, ritroviamo le dimensioni delle ginocchia: un ginocchio avrà larghezza pari a 1/2 T e altezza pari a 1/3 T. Questa misura di 1/3 T comprende l'altezza dei condili del femore e quella della rotula (1/6 T) e l'altezza dei condili della tibia (1/6 T).
L'intersezione delle diagonali con il piano orizzontale che divide a metà l'altezza delle ginocchia determina un altro punto chiave, che sarà importante per la definizione delle ginocchia stesse e per le diafisi dei femori e delle tibie.
Ancora più sotto, a 1/3 T dalla base dell'ultimo modulo, sono poste le caviglie che, nel loro insieme, avranno una larghezza massima di 2/3 T.

Vediamo ora l'impostazione del profilo (fig. C). Innanzitutto avremo bisogno di riportare sul profilo tutti i dati inerenti alle altezze ricavati dalle figg. A e B, corrispondenti alle ripartizioni in moduli e sottomoduli. La misura della profondità, nel profilo, è definita da P, cioè dalla lunghezza del piede e sarà pari a T + 1/6 T. Si determina quindi un rettangolo di base T + 1/6 T e altezza 8 T. Una particolare attenzione va posta nel collocare l'asse della figura a metà della misura P.

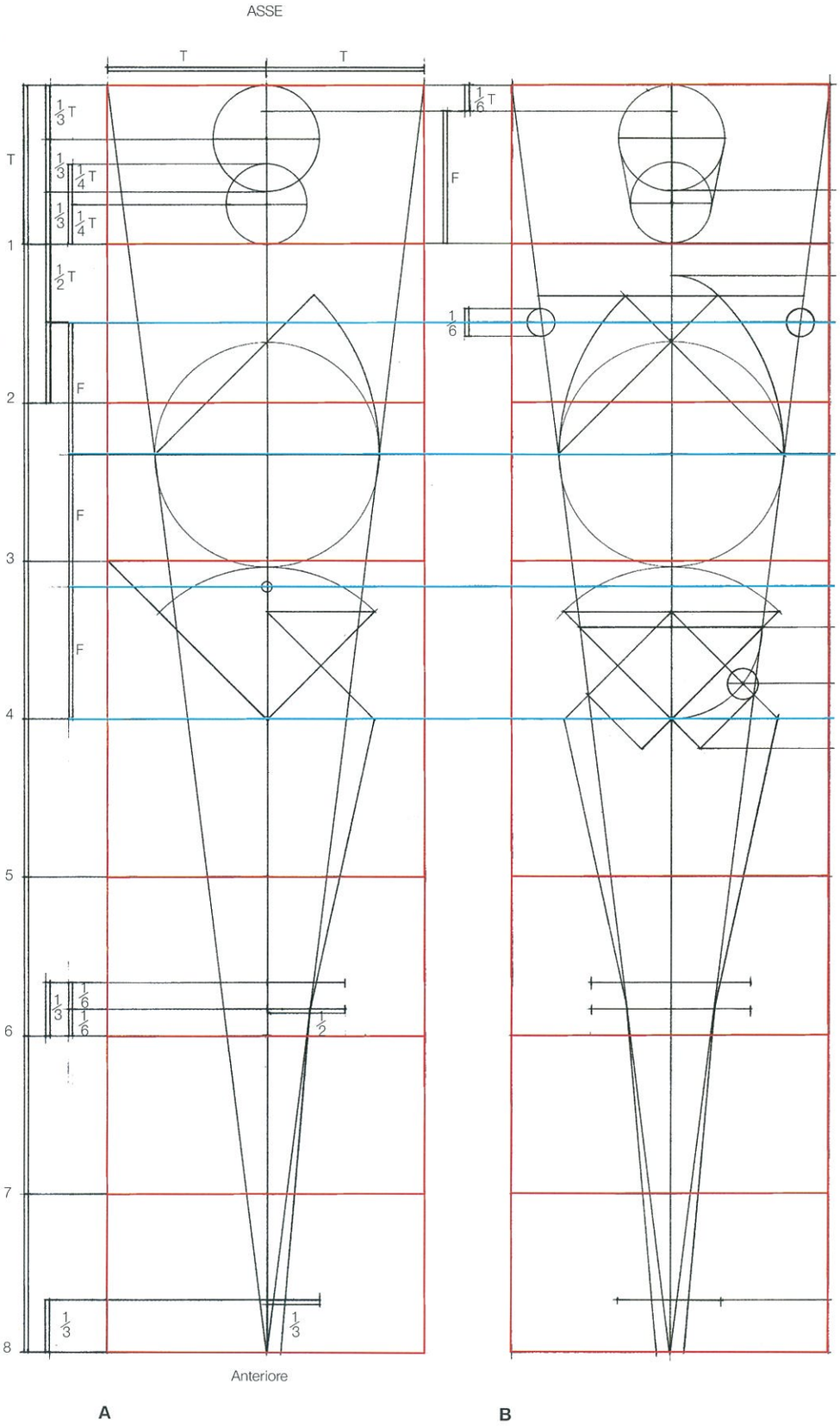

Tav. I

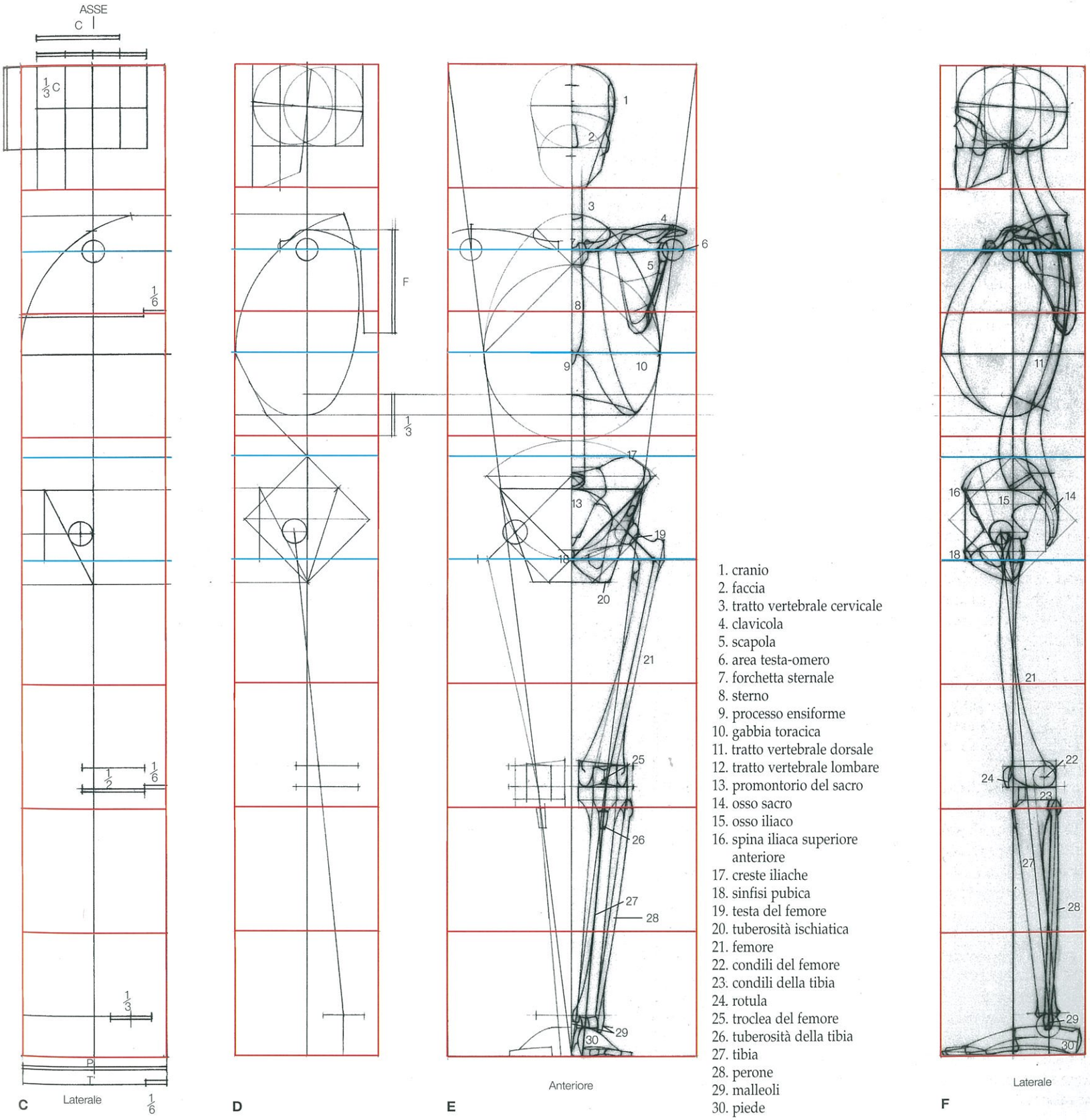

1. cranio
2. faccia
3. tratto vertebrale cervicale
4. clavicola
5. scapola
6. area testa-omero
7. forchetta sternale
8. sterno
9. processo ensiforme
10. gabbia toracica
11. tratto vertebrale dorsale
12. tratto vertebrale lombare
13. promontorio del sacro
14. osso sacro
15. osso iliaco
16. spina iliaca superiore anteriore
17. creste iliache
18. sinfisi pubica
19. testa del femore
20. tuberosità ischiatica
21. femore
22. condili del femore
23. condili della tibia
24. rotula
25. troclea del femore
26. tuberosità della tibia
27. tibia
28. perone
29. malleoli
30. piede

Per la ricostruzione del profilo della testa è necessario ricorrere alla misura del diametro del cranio, pari a 2/3 T. Suddividendola per tre, individueremo il nuovo segmento, che chiameremo 1/3 C. La profondità del cranio sarà pari a quattro volte la sua lunghezza (fig. C).
Passiamo ora alla gabbia toracica. Per una sua prima definizione occorre riportare dalla visione anteriore il piano orizzontale corrispondente a quello della circonferenza massima della gabbia toracica. L'intersezione di questo piano con il margine destro del rettangolo in cui è inscritta la figura, individua il centro dell'arco di cerchio che definisce la gabbia toracica nel suo margine anteriore. Il raggio di questo arco sarà pari alla misura P (T+ 1/6 T).

Nella definizione del bacino in veduta laterale è necessario riportare dalla veduta anteriore il piccolo cerchio che indica la testa del femore (e con essa la forma dell'acetabolo che la contiene) in modo che risulti tangente anteriormente all'asse. Sarà quindi possibile, a partire dal punto più basso del bacino (coincidente con le tuberosità ischiatiche), in corrispondenza con l'asse, tracciare una linea obliqua che sia tangente alla testa del femore. Questa linea, intersecandosi con quella che le corrisponde, ricavata dalla visione anteriore, individuerà il punto coincidente con la spina iliaca anteriore superiore, rivelando la distanza che intercorre tra la stessa e il promontorio del sacro, ovvero dall'asse. Riportando il medesimo punto più sotto, alla base del quarto modulo, troveremo anche la sinfisi pubica.

Nella definizione dell'articolazione del ginocchio, si tenga presente che la profondità massima della stessa è pari a 1/2 T e che, ad eccezione della rotula, il ginocchio è collocato posteriormente all'asse.

Concludiamo con l'articolazione della caviglia, che, come abbiamo già visto, si trova all'altezza di 1/3 T, a una profondità pari a 1/3 T ed è collocata posteriormente all'asse.

Ritroviamo nelle figure E ed F la definizione complessiva dello scheletro e così pure le osservazioni che abbiamo fatto nella lezione riguardante l'asse nel rapporto di orientamento dei vari segmenti scheletrici rispetto ad esso.

Proseguendo con le nostre osservazioni, analizziamo la tav. I, fig. A, dove si ridefiniscono i segmenti dello scheletro con l'aggiunta dei rapporti scheletrici dell'arto superiore nella suddivisione braccio, avambraccio e mano.
Ruotando l'arto superiore perpendicolarmente rispetto all'asse, notiamo che tutta la figura dell'uomo a braccia aperte può essere inscritta idealmente in un quadrato e che, in tale condizione, l'altezza stessa dell'uomo dalla testa ai piedi corrisponde all'estensione dell'uomo a braccia aperte.
Nella fig. B è evidente l'analogia con l'immagine vitruviana dell'uomo a gambe e braccia allargate, inscrivibile in forme geometriche perfette, quali il cerchio e, per l'appunto, il quadrato, immagine che ritroviamo in un codice di Francesco di Giorgio Martini e reinterpretata nel celebre disegno di Leonardo conservato a Venezia[2].
Queste forme e schemi rinviano a complesse tematiche simboliche che, a partire da Vitruvio, hanno impegnato la riflessione teorica di artisti, architetti, matematici e letterati, soprattutto nel Quattro-Cinquecento, circa l'armonia e la perfezione del corpo umano quale misura di «tutte le cose nel mondo»[3].

Tav. I

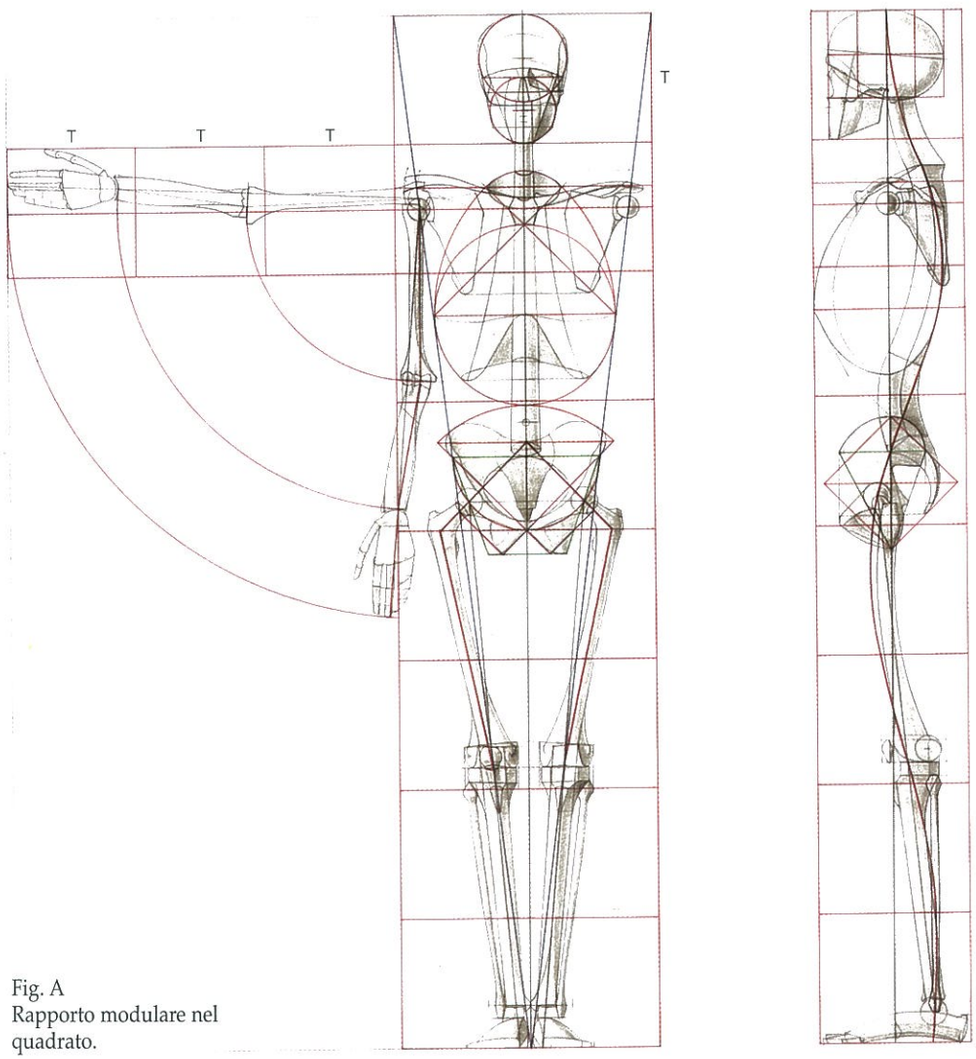

Fig. A
Rapporto modulare nel quadrato.

[1] Questo schema è stato rielaborato sulla base degli studi proporzionali di F. Meyner, *Künstler Anatomie*, Leipzig, Seemann, 1951.

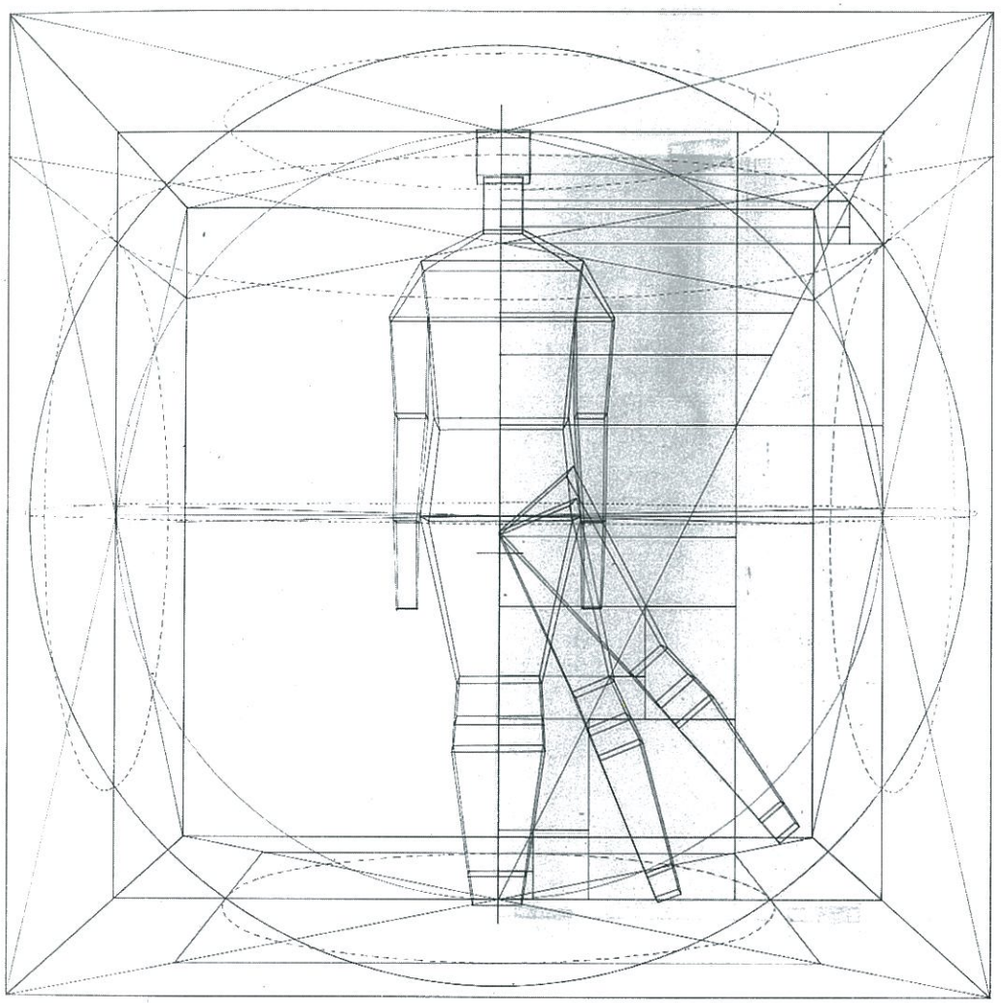

Fig. B
Analisi tridimensionale in quiete e moto. La figura umana è osservata nei volumi primari.



Francesco di Giorgio Martini,
Homo ad quadratum,
Codice Saluzziano, n° 148,
fol. 6v.

[2] Francesco di Giorgio Martini, *Trattati di Architettura, Ingegneria e Arte militare*, in *Trattati di Architettura*, a cura di Renato Borelli e Paolo Portoghesi, vol. III, Milano, Il Polifilo, 1967; *Leonardo e Venezia*, Milano, Bompiani, 1992, fig. 12, pagg. 216-217.

[3] Cfr. Cesare Cesariano, *Di Lucio Vitruvio Pollione de Architectura*, Como 1521; e per un approfondimento dell'intera materia si veda Wittkover, op. cit., pagg. 18-22.

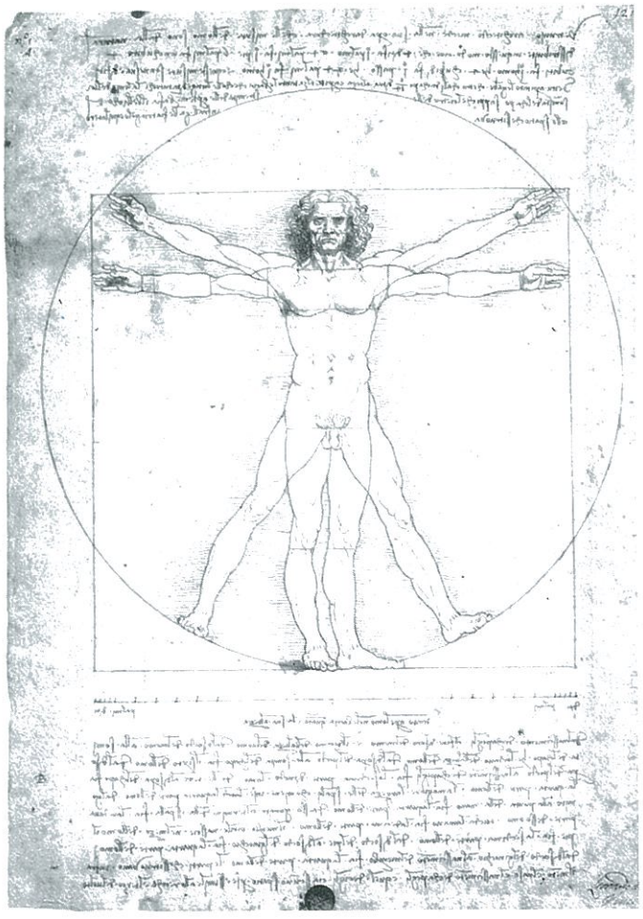

Leonardo da Vinci, *Homo ad quadratum*, (1490 c.a.), n. 228

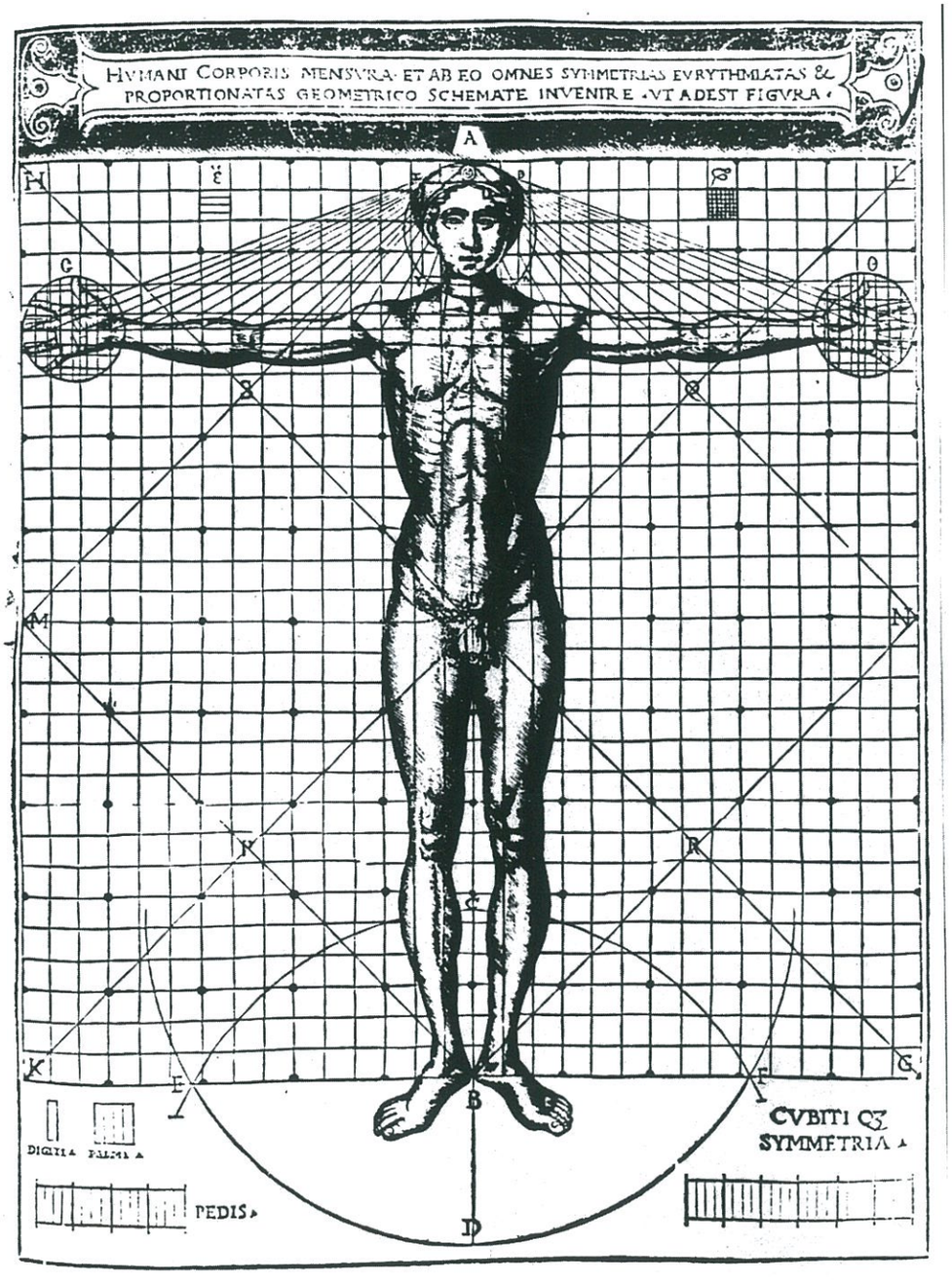

Cesare Cesariano, *Di Lucio Vitruvio Pollione, de Architectura*, Como 1521, fol. CXLIX r.

Tav. II

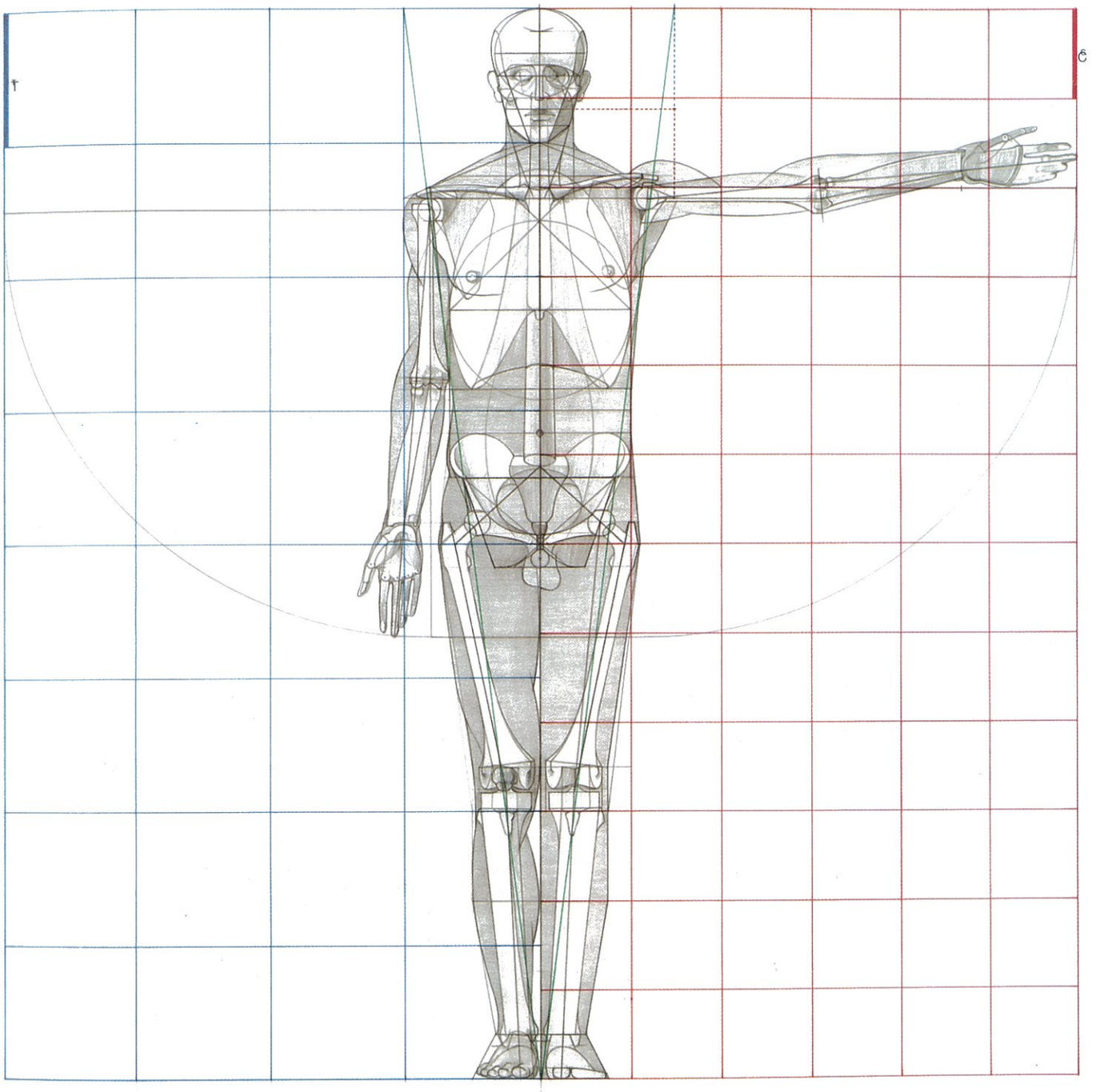

Fig. A
Confronto di due sistemi di ripartizione modulare della figura nel quadrato di ispirazione vitruviana.
Nella metà sinistra della tavola abbiamo una scansione modulare in 8 T (otto volte la testa). Nella metà destra notiamo come il rapporto modulare è dato dalla misura C (cranio x 12 volte).

STRUTTURA E FORMA PLASTICA DELLA FIGURA UMANA

Consideriamo la figura umana ancora una volta nella totalità della sua forma. Se allo scheletro aggiungiamo le parti muscolari, otteniamo un nuovo tracciato periferico e perimetrale della forma stessa.
La tav. I, fig. A presenta il tracciato scheletrico modulare già visto nella lezione 2 (tav. I, figg. E-F), e sovrapposto ad esso lo schema volumetrico delle forme muscolari. In questa, e a seguire anche nelle figg. B e C, si possono notare i punti in cui struttura scheletrica (interno) e struttura miologica (esterno) si connettono in modo da poter essere "letti" anche ad occhio nudo, appena sotto la superficie della pelle.
Noteremo quindi come il perimetro scheletrico abbia dei punti di tangenza superficiali con il perimetro complessivo della figura. Ad esempio, potremmo dire che la forma definitiva del piede è quasi coincidente con la sua forma scheletrica, così come all'altezza della caviglia i malleoli, mediale e laterale, sono immediatamente sotto la cute.
Questa relazione tra interno ed esterno, resa visibile dall'affioramento sotto la cute di alcuni punti della struttura osteologica, ci consente, nella lettura del modello vivente, di risalire alla sua completa ricostruzione.
Infatti (figg. B-C), oltre ai malleoli-1, sono emergenze sottocutanee visibili anche la faccia interna della tibia-2, il ginocchio-3, il trocantere-4, il pube-5, le spine iliache anteriori superiori-6, le creste iliache-7, le spine iliache superiori posteriori-8, parte della gabbia toracica-9, l'angolo inferiore della scapola-10, la spina della scapola fino all'acromion-11, il margine superiore delle clavicole-12 e buona parte della testa-13.
Con ciò si vuole sottolineare l'importanza dei punti di interconnessione fra la struttura scheletrica e quella miologica e come, disegnando in "trasparenza", risulti fondamentale saperli individuare e riconoscere.
Osservando attentamente la fig. D, notiamo che l'asse suddivide la forma in due parti asimmetriche. Se nella veduta anteriore l'asse ripartiva la figura in due metà speculari, nel profilo esso mette in evidenza una differente distribuzione delle masse secondo una traiettoria sinusoidale, cioè attraverso una serie di curvature contrapposte. Analizziamo dunque la fig. D, procedendo dal basso verso l'alto. All'altezza della caviglia il rapporto fra il tratto tibiale e il piede, ossia l'articolazione tibio-tarsica-1, è posteriore all'asse. Sempre posteriore all'asse è la massa muscolare dei gemelli-2, nel tratto della gamba. L'asse si pone anteriormente alla troclea del femore, nel tratto del ginocchio-3, e la massa del quadricipite-4, in quello della coscia, si sposta anteriormente, creando una curvatura opposta alla prima. Posteriormente viene bilanciata dalla massa dei glutei-5. Una nuova curvatura caratterizza il tratto addominale-6, bilanciata, posteriormente all'asse, dalla curvatura contraria all'altezza della scapola e nel tratto toracico della colonna vertebrale-7. Tale gioco di bilanciamenti, che si conclude con la condizione baricentrica della testa-8, è rappresentato graficamente dalla linea sinusoidale in rosso.

La fig. E indica le tensioni dei muscoli responsabili della postura eretta. I muscoli interessati sono i seguenti:
- tricipite della sura, composto dal soleo e dai gemelli, che estende la gamba sul piede -1;
- bicipite femorale, che estende la coscia sulla gamba -2;
- glutei, che estendono il bacino sull'arto inferiore -3;

Tav. I

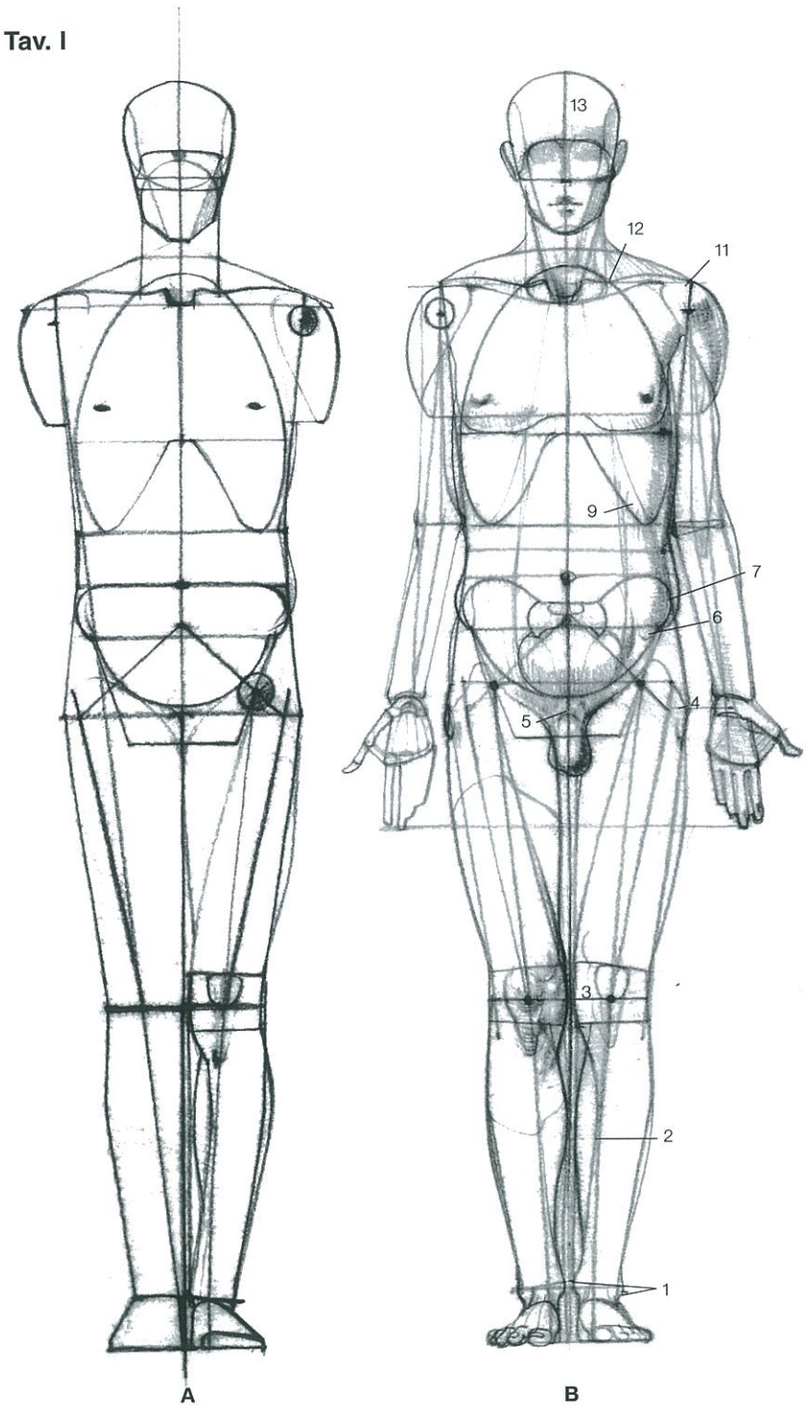

- muscoli erettori della colonna vertebrale e cioè il sacro-spinale e l'ileo-costale, che sostengono, come tiranti di una tenso-struttura, la parte del tronco -4;
- trapezio, che sostiene la testa -5.

Riassumendo, perciò, ad uno spostamento posteriore dei gemelli corrisponde anteriormente quello del quadricipite della coscia e di rimando a questo uno spostamento posteriore dei glutei. All'altezza del tronco vi è un lieve spostamento anteriore dell'addome a cui segue, posteriormente, quello della schiena e della scapola. Nell'insieme si determina una condizione di equilibrio che trova nella testa la sua condizione baricentrica definitiva.

Conviene ribadire, a conclusione di questa terza lezione, che per interpretare correttamente il disegno della figura è indispensabile imparare a vederne e a definirne con esattezza i rapporti di equilibrio e di tensioni tra le masse.

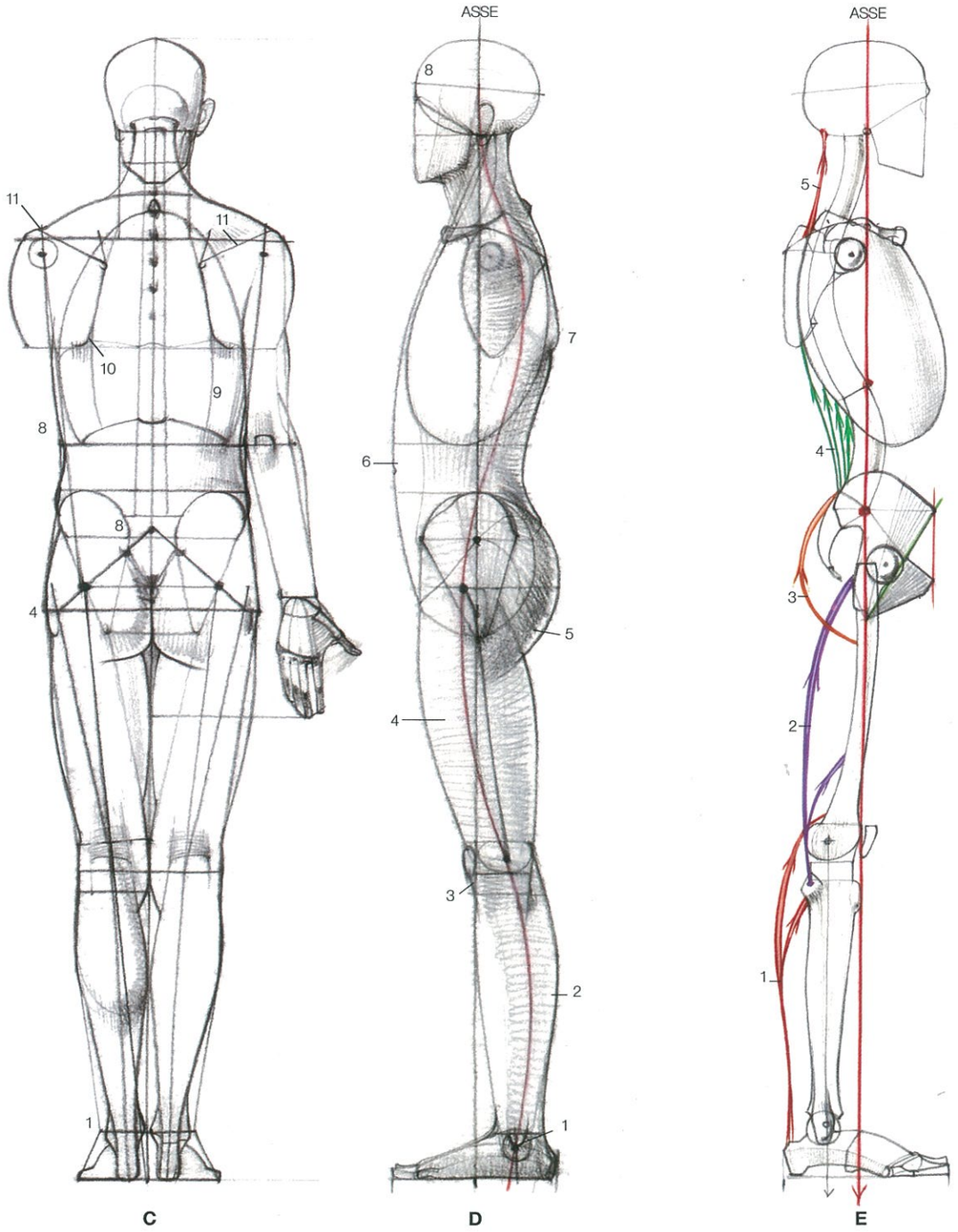

Fig. A, B, C
Tracciato scheletrico modulare e forme plastiche.
1. malleoli
2. faccia interna della tibia
3. ginocchio
4. trocantere
5. pube
6. spina iliaca anteriore superiore
7. cresta iliaca
8. spina iliaca posteriore superiore
9. gabbia toracica
10. angolo inferiore della scapola
11. spina della scapola e acromion
12. margine superiore della clavicola
13. testa

Fig. D
Profilo laterale: distribuzione delle masse muscolari in rapporto alla struttura dello scheletro.
1. articolazione tibio-tarsica
2. massa muscolare dei gemelli
3. ginocchio
4. quadricipite
5. glutei
6. tratto addominale
7. angolo della scapola
8. testa

Fig. E
Profilo laterale: sono indicate le linee di tensione dei muscoli responsabili della postura eretta.
1. tricipite della sura
2. bicipite femorale
3. glutei
4. sacro-spinale e ileo-costale
5. trapezio

APPLICAZIONE DELLA STRUTTURA MODULARE

Proponiamo ora alcuni disegni che introducono lievi variazioni di rapporti rispetto alle schematizzazioni precedenti[1].
Gli schemi, infatti, non si devono intendere come limitazione alle possibilità interpretative, ma come strumenti mutabili efficaci di lavoro. Lo schema proporzionale che segue, sia nella sua versione elementare (tav. I, figg. A-D), sia completato dalla ricostruzione della struttura scheletrica (figg. B-C-E), costituisce un valido approfondimento e offre al lettore un'ulteriore possibilità di indagine sul tema della suddivisione modulare della figura umana.

Tav. I

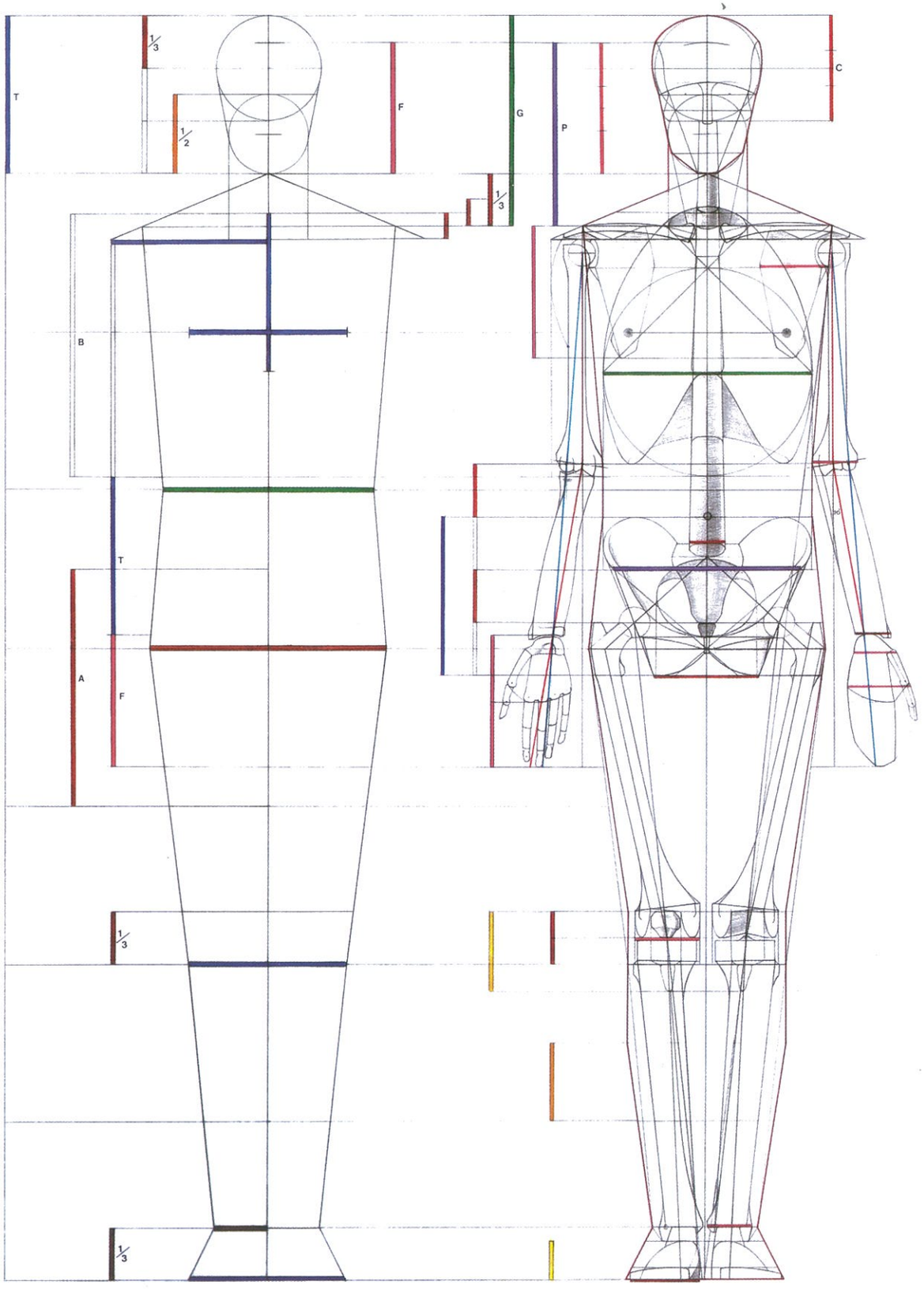

A B

Figg. A, B, C
Schema modulare del perimetro della figura umana nelle visioni anteriori e posteriore: elaborazione tratta da G. Bammes, *Die Gestalt des Menschen*.
T modulo testa
F faccia = (T- 1/6 T)
C cranio = (2/3 T)
G gabbia toracica = (T+1/3 T)
Scapola 1/2F
Gomito 1/3F
Polso 1/3C
Carpo 1/3F
Palmo 1/2F
Base colonna vertebrale 1/3C
Larghezza massima bacino F+1/3T
Larghezza minima bacino C
Ginocchio 1/2F
Caviglia 1/3F
Base piede 2/3C

[1] Si tratta di una rielaborazione dallo schema proporzionale proposto da G. Bammes in *Die Gestalt des Menschen*, Dresden, VEB, Verlag der Kunst, 1991.

Fig. D, E
Schema modulare del perimetro della figura umana nelle visioni laterali.
P piede = (1 T + 1/6 T)

Polso 1/3C
Avambraccio 1/3C
Profondità massima bacino C
Profondità ginocchio 2/3C
Condilo femore 1/3C
Altezza dorsale del piede 1/4T

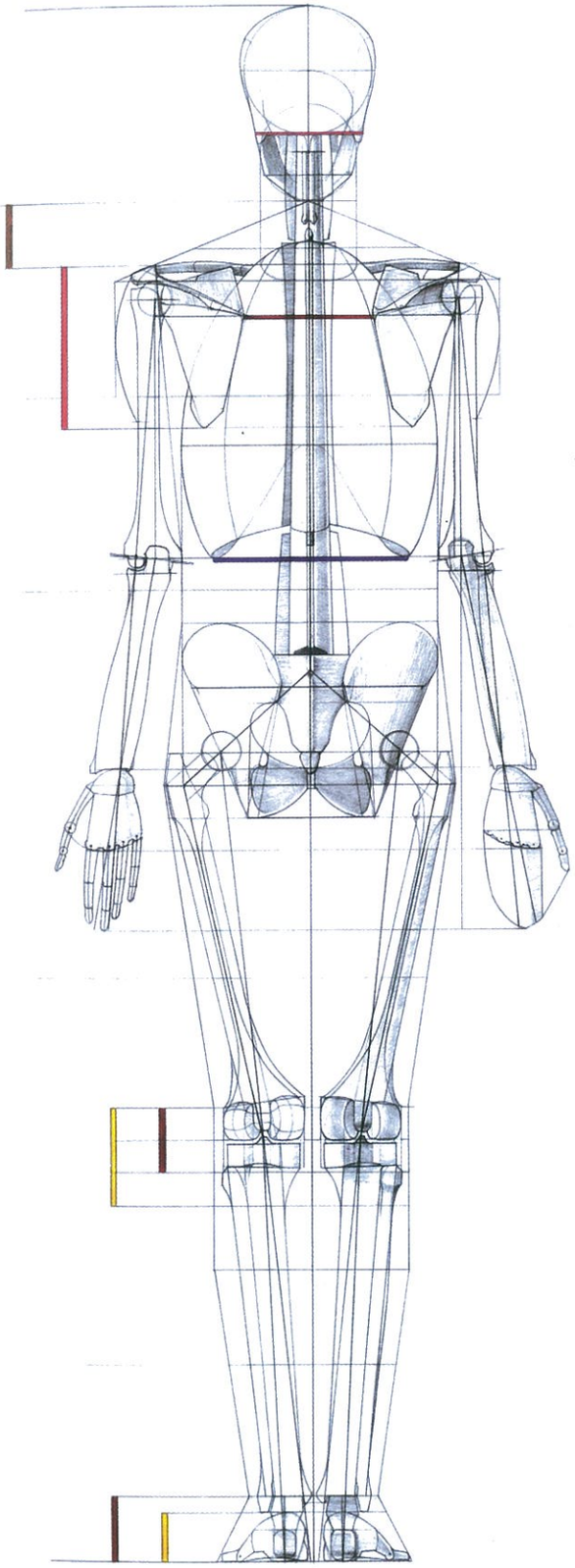

C

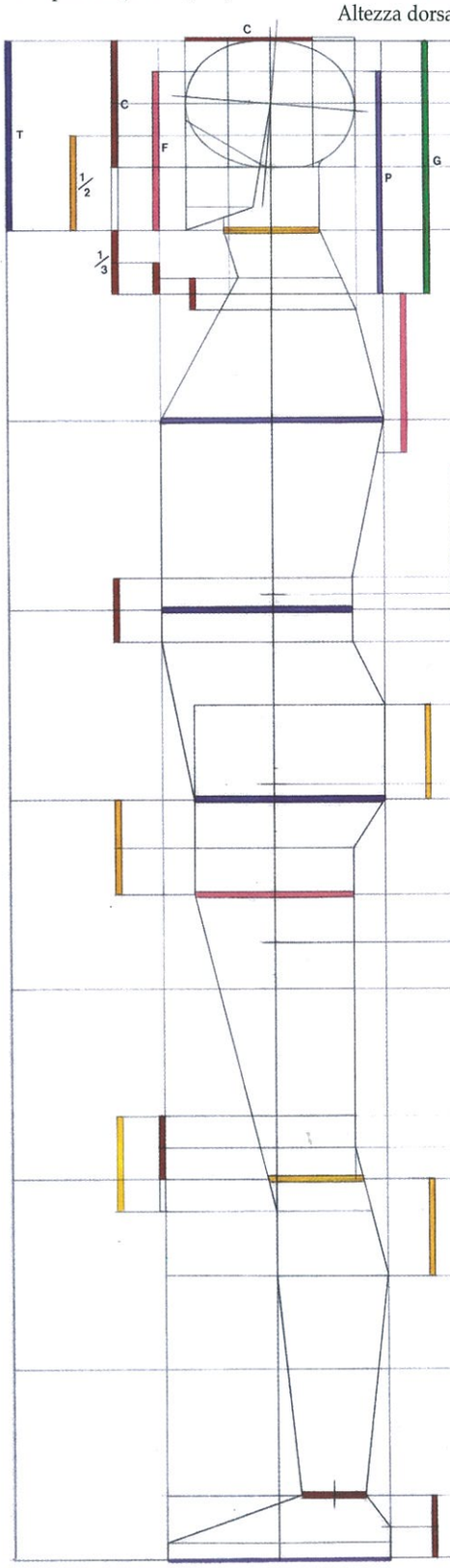

D

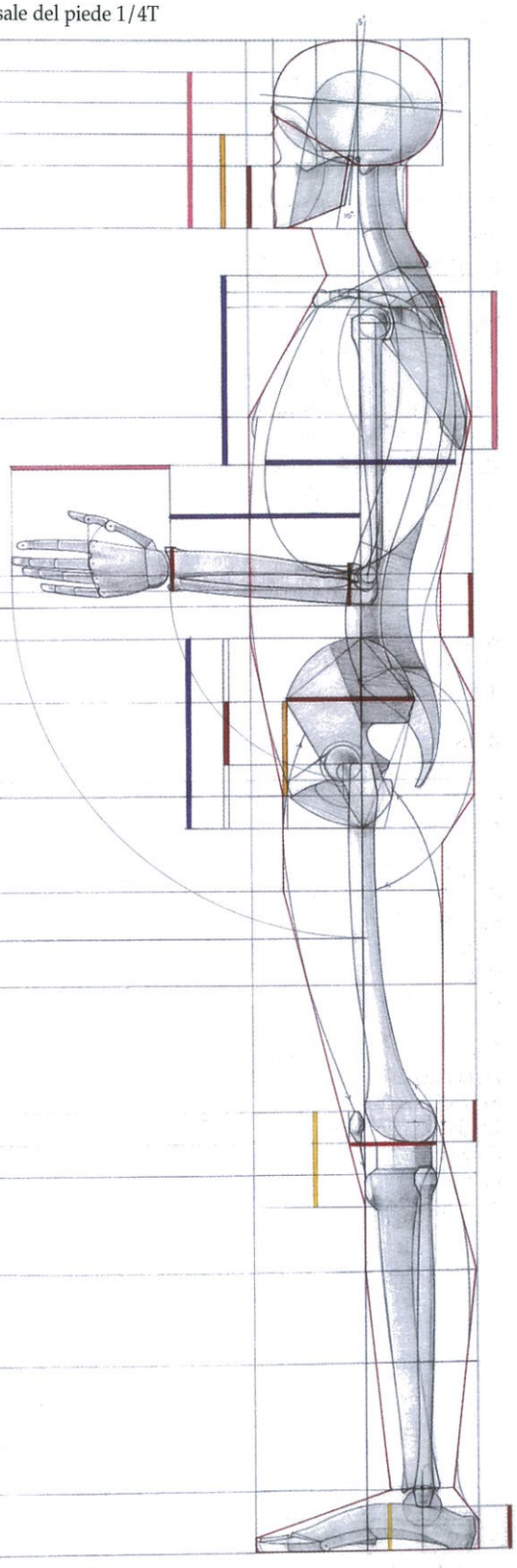

E

IL BACINO

Costituisce la parte inferiore del tronco e ha la funzione di contenere nel proprio spazio espanso i visceri addominali. È anche un elemento di raccordo articolare tra il tronco e gli arti inferiori: infatti sostiene posteriormente la colonna vertebrale, gravando contemporaneamente in avanti ed esternamente sugli arti inferiori.
Inteso anche come cingolo pelvico, è costituito da tre elementi articolati tra di loro: l'osso sacro, posto dietro, lungo la mediana, le due ossa dell'anca o iliache le quali, articolandosi al sacro, si espandono esternamente in avanti e si riunificano nella sinfisi del pube.

Osso iliaco

Prima di intraprendere una lettura più globale del bacino, vediamo di individuare i singoli "luoghi geografici" dell'osso iliaco. Esso risulta composto da tre segmenti distinti detti ileo, ischio e pube che sono uniti da cartilagine sino alla pubertà, e si fondono nell'acetabolo, ossificandosi, nell'età adulta, con un'interlinea di sutura a forma di Y (tav. I, fig. A).

Ileo

Comprende la parte superiore dell'acetabolo e la porzione superiore piatta ed espansa, detta ala dell'ileo. Il margine anteriore dell'ala presenta due rilievi, la spina iliaca anteriore inferiore (tav. I, fig. B1), e la spina iliaca anteriore superiore (fig. B2). Questa è in continuità con la cresta iliaca (fig. B3) che determina a sua volta il margine superiore dell'ala. Il margine posteriore presenta anch'esso due rilievi, la spina iliaca posteriore superiore (fig. C11) e, al di sotto di questa, la spina iliaca posteriore inferiore (fig. C12), e termina con una profonda incisura detta grande incisura ischiatica (fig. C13). La superficie esterna dell'ala si presenta convessa con due rilievi lineari, la linea glutea anteriore e posteriore, archi di inserzione per i fasci muscolari dell'anca (figg. Ag-g1). La superficie interna, invece, si presenta con una leggera concavità, detta fossa iliaca (fig. B4), delimitata in basso da un rilievo osseo chiamato linea arcuata (fig. B5) che, anteriormente, si congiunge all'eminenza ileo-pettinea del pube e, posteriormente, verso la superficie articolare di raccordo tra l'ileo e il sacro detta faccia auricolare, così chiamata per la sua forma che ricorda il padiglione dell'orecchio.

Ischio

Comprende la parte inferiore e posteriore dell'acetabolo. Il suo margine posteriore, in continuità con la grande incisura ischiatica, presenta un rilievo aguzzo detto spina ischiatica (fig. C14) e, dopo la piccola incisura ischiatica (fig. C15), si espande in un rilievo massiccio e trapezoidale detto tuberosità ischiatica dal quale originano i muscoli posteriori della coscia (fig. C16), e inizia il ramo inferiore dell'ischio (fig. C17).

Pube

Forma la parte inferiore e anteriore dell'acetabolo dal quale inizia il ramo superiore (fig. B6) che, portandosi anteriormente, termina nel margine inferiore con un rilievo pronunciato, detto tubercolo pubico (fig. B7). Da questo inizia il ramo inferiore (fig. B9) che presenta medialmente la faccetta articolare per la sinfisi, detta faccetta pubica, la quale si unisce all'altra faccetta pubica mediante un'articolazione di tipo cartilagineo chiamata sinfisi del pube (fig. B8), composta da due legamenti e da un disco interpubico fibro-cartilagineo. Il ramo inferiore (fig. B9), portandosi in basso e posteriormente, si fonde con il ramo inferiore dell'ischio, e crea un'arcata che circoscrive un'area cava, detta foro otturato (fig. B10).

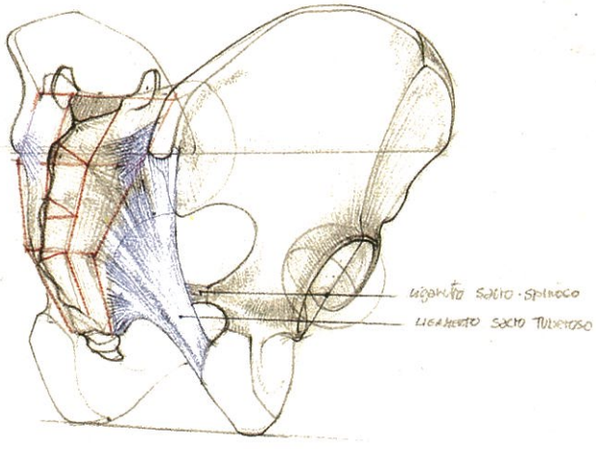

D

Fig. A
Bacino profilo laterale.
I. ileo
i. ischio
p. pube
a. acetabolo
s. osso sacro
g. linea glutea anteriore
g1. linea glutea posteriore

Fig. B
Bacino visione frontale anteriore.
1. spina iliaca anteriore inferiore
2. spina iliaca anteriore superiore
3. cresta iliaca
4. fossa iliaca
5. linea arcuata
6. ramo pubico superiore
7. tubercolo pubico
8. sinfisi pubica
9. ramo pubico inferiore
10. foro otturato

Fig. C
Bacino visione frontale posteriore.
11. Spina iliaca posteriore superiore
12. spina iliaca posteriore inferiore
13. grande incisura ischiatica
14. spina ischiatica
15. piccola incisura ischiatica
16. tuberosità ischiatica
17. ramo ischiatico inferiore

Fig. D
Visione postero-laterale. Laterale del bacino

Tav. I

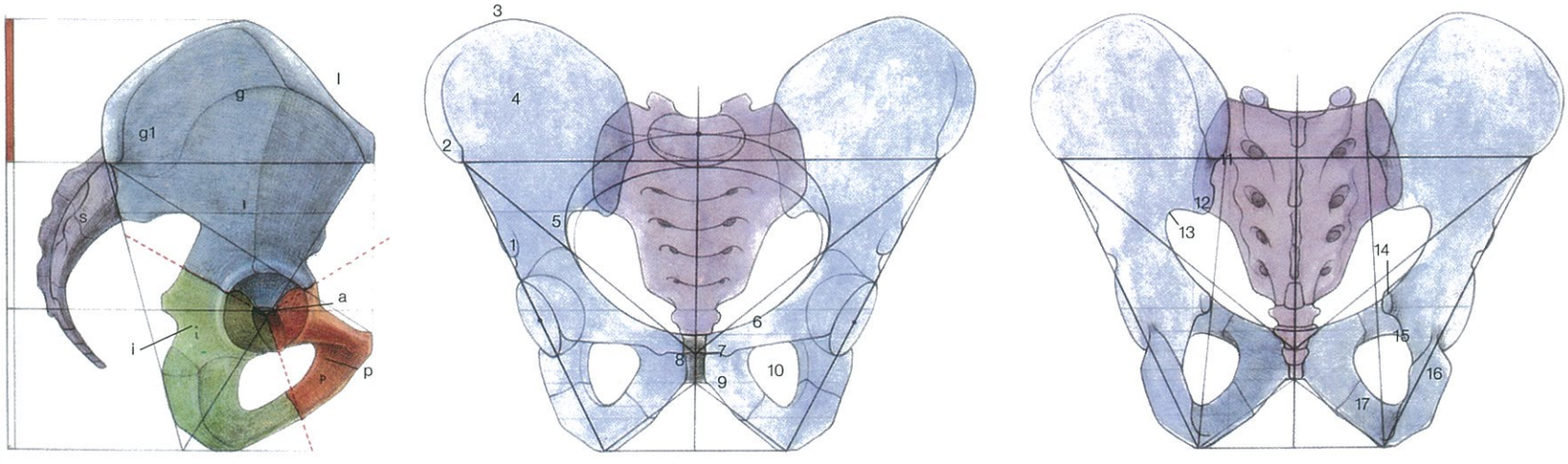

A B C

Tav. II

Osso sacro

Benché l'osso sacro appartenga alla colonna vertebrale (vedi lezione 23), esso concorre anche alla formazione del vaso iliaco.

Il sacro si presenta come una forma piramidale incurvata su se stessa (tav. II, fig. E) con base maggiore rivolta in alto ed apice in basso. Sulla base superiore notiamo la faccia articolare per la V vertebra lombare (fig. A1) che riceve il peso del tronco. Il sacro, per la sua struttura angolare, trasmette il carico diagonalmente, verso l'esterno ed in basso mediante le facce articolari dette auricolari (fig. B2) concomitanti con quelle dell'osso iliaco. In questo modo le due ossa iliache si articolano posteriormente al sacro con la loro superficie articolare auricolare (tav. III, fig. B1), mentre, anteriormente, si riuniscono nella sinfisi pubica attraverso le faccette pubiche. Vanno così a determinare un anello osseo che trasmette il carico delle forze dalla colonna vertebrale agli arti inferiori (tav. II, fig. F3).

Il bacino si può suddividere geograficamente in due aree: il grande bacino, posto in alto, e il piccolo bacino, posto in basso, rispetto a una linea ideale che, partendo dal promontorio del sacro (tav. III, fig. A2), scende per le linee arcuate (fig. A3) e si congiunge alla sinfisi seguendo l'impostazione del vaso del bacino e orientandosi indicativamente a 45° rispetto all'asse verticale del piombo. Il grande bacino è delimitato principalmente dalla lamina ossea che prende il nome di ala dell'osso iliaco, la quale costituisce la parte posteriore e laterale dell'ideale vaso di contenimento dei visceri ed internamente presenta una forma concava che determina la fossa iliaca (fig. A4). La parete esterna dell'ala sarà il luogo principale di inserzione dei muscoli più importanti che determinano la stazione eretta nell'uomo.

Il piccolo bacino è costituito dal ramo superiore del pube (fig. A5) sino alla sinfisi, al quale si connette il ramo inferiore (fig. A6) che si raccorda alla massa più espansa e posteriore della tuberosità ischiatica (fig. A7), luogo importante per l'origine di fasci muscolari che contribuiscono anch'essi alla stazione eretta. Si crea così un ulteriore anello, che circoscrive l'area cava detta foro otturato (fig. A8), perché chiusa da una membrana fibrosa (membrana otturatoria). Sulla parete esterna dell'osso iliaco e in condizione centrale nel punto di maggior solidità strutturale della forma, si trova l'acetabolo (fig. Ba), punto di cerniera ideale tra le due aree del grande e del piccolo bacino; si tratta di una cavità articolare emisferica che costituisce la superficie su cui scivola la testa del femore nell'articolazione dell'anca. Le due ossa iliache presentano il maggior spessore lungo tutto il perimetro e lungo la linea arcuata, conferendo così una maggiore resistenza alle forze di compressione e trazione.

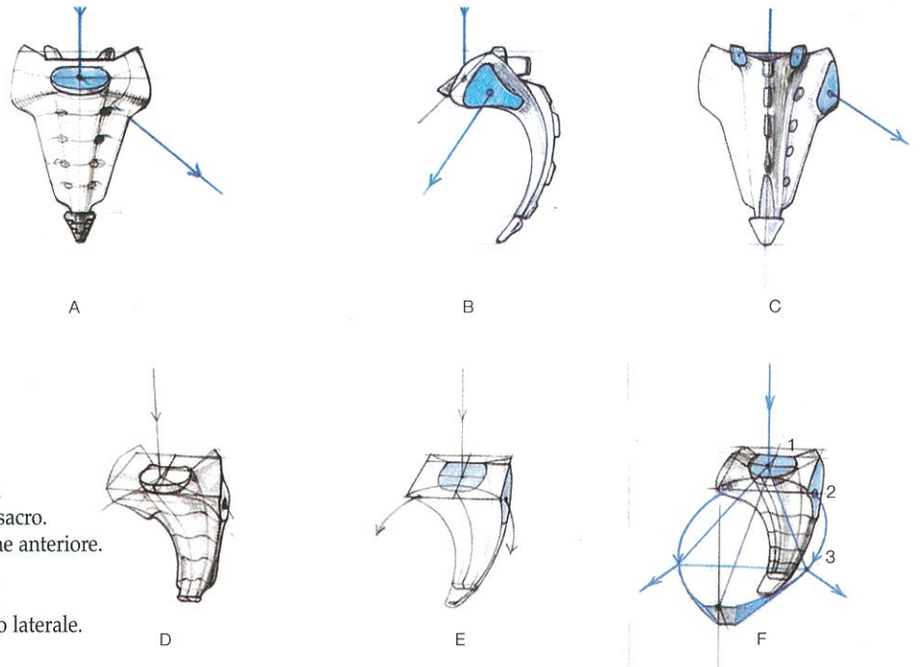

Fig. A
Osso sacro.
Visione anteriore.

Fig. B
Profilo laterale.

Fig. C
Visione posteriore.

Fig. D
Visione antero-laterale.

Fig. E
Visione antero-laterale, evidenziata la sua struttura piramidale

Fig. F
Il sacro in rapporto con la forma ellittica delle linee arcuate.
1. faccia articolare per la V vertebra lombare
2. faccia articolare auricolare
3. linea di andamento delle linee arcuate

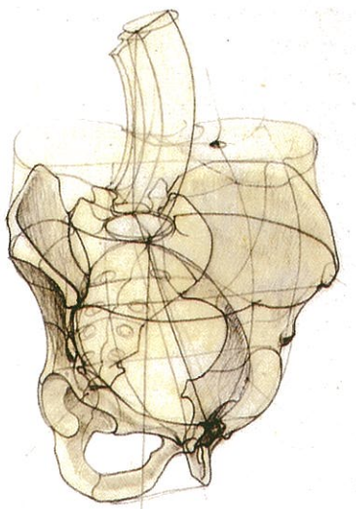

C

Tav. III

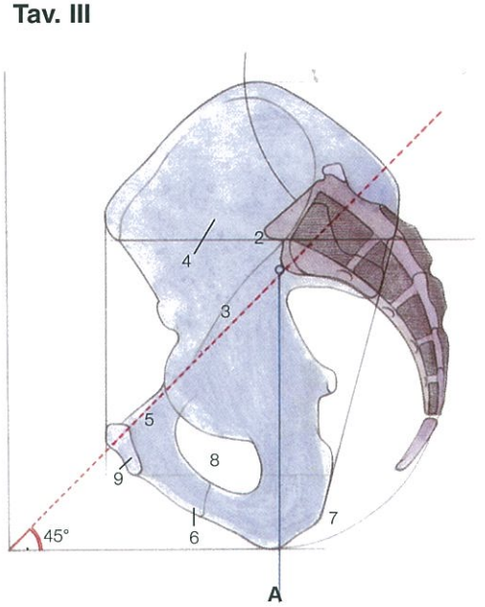

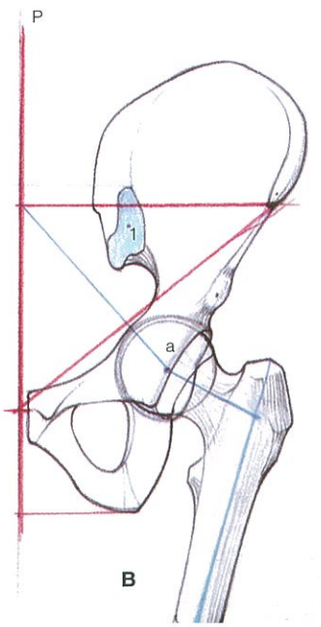

Fig. A
Sezione sagittale del bacino e suo orientamento rispetto al piombo.
2. promontorio del sacro
3. linee arcuate
4. fossa iliaca
5. ramo superiore del pube
6. ramo inferiore del pube
7. tuberosità ischiatica
8. foro otturato
9. faccetta pubica

Fig. B
Visione frontale bacino.
1. faccia auricolare
a. acetabolo e testa del femore in trasparenza
p. piombo (asse principale)

Fig. C
Visione antero-laterale del bacino.

Lezione 6

IL BACINO: ANALISI DELLA STRUTTURA E SUA RICOSTRUZIONE

Per comprenderne meglio la forma e per poterla ricostruire graficamente individueremo alcuni piani fondamentali.
Esaminiamo la tav. I, fig. A. Partiamo dall'asse verticale P (coincidente con il piombo generale dell'uomo) e individuiamo un piano orizzontale passante per le spine iliache anteriori superiori (punto 1) e per le spine iliache posteriori superiori (punto 2). Questo piano incontrerà l'asse nel punto S (leggermente al di sotto del promontorio del sacro).

Analizziamo ora la fig. B. Essa descrive la forma nel suo profilo interno. Notiamo che le spine iliache anteriori superiori (1) e la sporgenza pubica (3) sono tangenti a un piano verticale (vedi sviluppo tridimensionale fig. G). Di conseguenza per il pube passa a sua volta un piano (di forma ellittica) inclinato di 45° rispetto all'asse P, che incontrerà quest'ultimo nel punto S e che sottolinea l'andamento inclinato delle linee arcuate.
A questi tre piani principali di orientamento possiamo aggiungere un piano inclinato che partendo dalle spine iliache anteriori superiori (1) e passando per le spine iliache anteriori inferiori va a raccordarsi alla base della tuberosità ischiatica (4).
Infine, collegando il punto 4 al punto 2, individuiamo un piano posteriore che è tangente alla massima sporgenza della tuberosità ischiatica e alla spina iliaca posteriore inferiore, che vedremo meglio evidenziate successivamente nella tav. II, figg. A-D.
Tenendo conto dei dati precedentemente acquisiti nel rapporto di orientamento del bacino rispetto al piombo e applicando questo schema iniziale all'interno di una scansione di rapporti modulari (tav. II, figg. A sgg.) che ci permette di comprendere al meglio la forma nei suoi rapporti complessivi, ci potremo accostare a una sua ricostruzione tridimensionale gestendola nei suoi dati di profondità, altezza e larghezza.





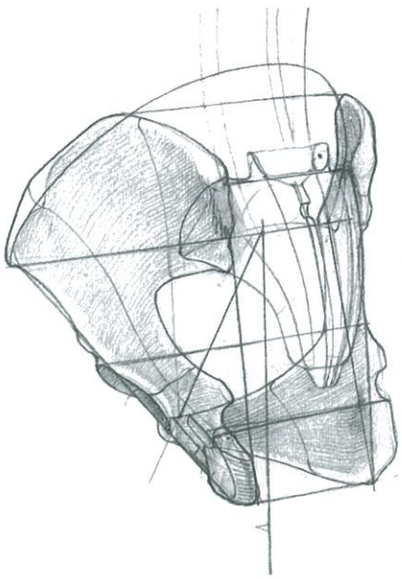

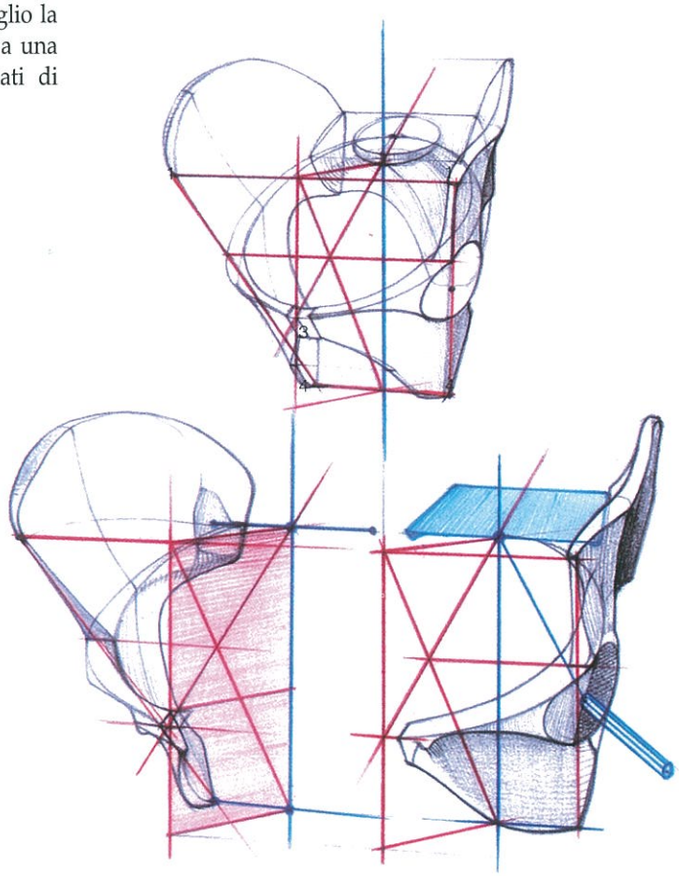

Fig. A
Bacino: visione anteriore.
1. spina iliaca anteriore superiore
2. spina iliaca posteriore superiore
3. sporgenza pubica
4. base della tuberosità ischiatica
S. promontorio del sacro
P. piombo o asse principale

Fig. B
Bacino: profilo interno.
1. spina iliaca anteriore superiore
2. spina iliaca posteriore superiore
3. pube
4. base della tuberosità ischiatica
S. promontorio del sacro
P. piombo

Fig. C
Bacino: visione posteriore.
1. spina iliaca anteriore superiore
2. spina iliaca posteriore superiore
4. base della tuberosità ischiatica

Fig. D
Bacino: visione anteriore forma plastica.

Fig. E
Profilo esterno.

Fig. F
Visione posteriore.

Fig. G
Bacino: visione latero-anteriore dei piani principali.

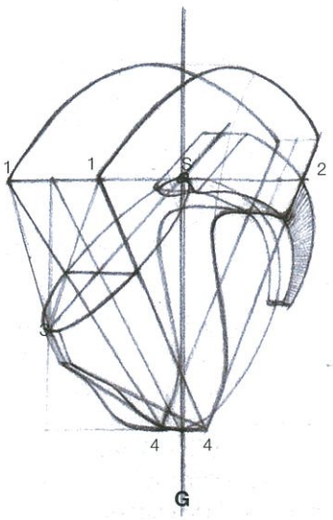

Tav. I

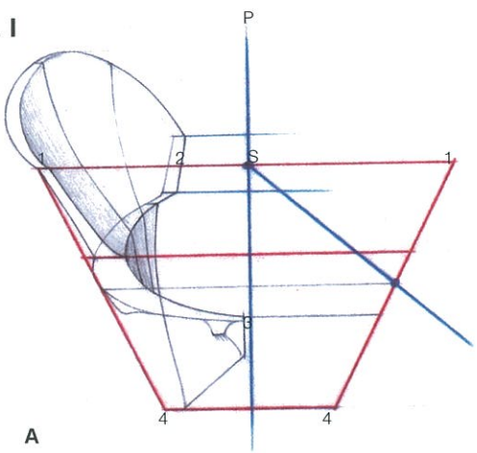

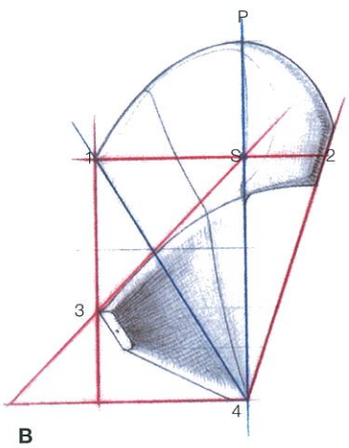

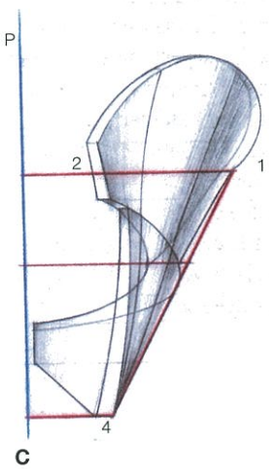

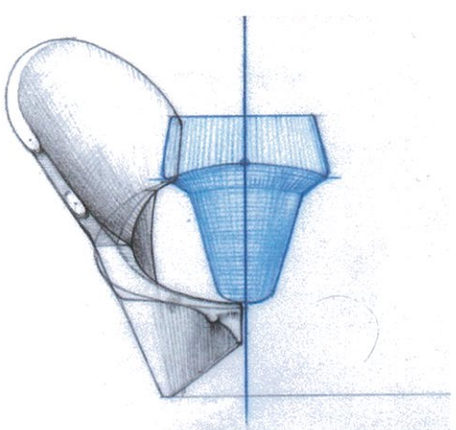

D

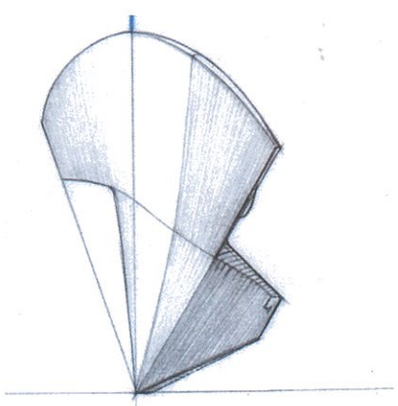

E

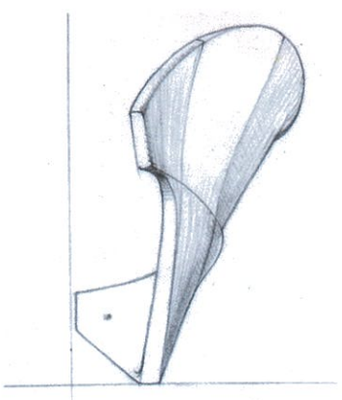

F

Ora applicheremo lo strumento della sezione per comprendere le peculiarità plastiche della forma del bacino.
Nella tav. II le figg. F e G rappresentano tre livelli di sezione del bacino visti dall'alto. In particolare la fig. F mostra la sezione (a) posta a livello del centro dell'acetabolo e della spina ischiatica, e la sezione (b) che segue l'andamento delle linee arcuate.
La fig. G descrive nella metà destra la sezione (c), posta a livello della spina iliaca anteriore superiore (1), sezionando così l'ala dell'ileo e mostrandoci il suo caratteristico andamento a forma di S.
L'altra metà della fig. G ci presenta la forma dell'osso iliaco nella sua totalità, evidenziandone il movimento di torsione elicoidale: iliaco deriva dal greco ileon che significa elica, e nella visione frontale esso appare appunto simile a un'elica più espansa verso l'alto e con il perno ideale posto nell'acetabolo (fig. C).

Fig. A
Visione laterale nei rapporti modulari.
T modulo (1)
r. raggio acetabolo
1. spina iliaca anteriore superiore
3. sporgenza pubica
P. piombo

Fig. B
Visione anteriore nei rapporti modulari.
1 spina iliaca anteriore superiore
3. sporgenza pubica
4. base della tuberosità ischiatica
S. promontorio del sacro
P. piombo

Fig. C
Porzione destra visione anteriore: definizione delle forme plastiche.

Fig. D
Visione laterale: definizione delle forme plastiche.
da punto 4 a punto 2: piano posteriore
2. spina iliaca posteriore superiore
5. tuberosità ischiatica
6. spina ischiatica
7. spina iliaca posteriore inferiore

Fig. E
Visione posteriore.

(1)
In una ricostruzione attraverso le proporzioni modulari di tutta la figura uomo ricordiamo che il bacino in tutta la sua altezza, corrisponde all'altezza della testa, perciò ad un modulo T.

Tav. II

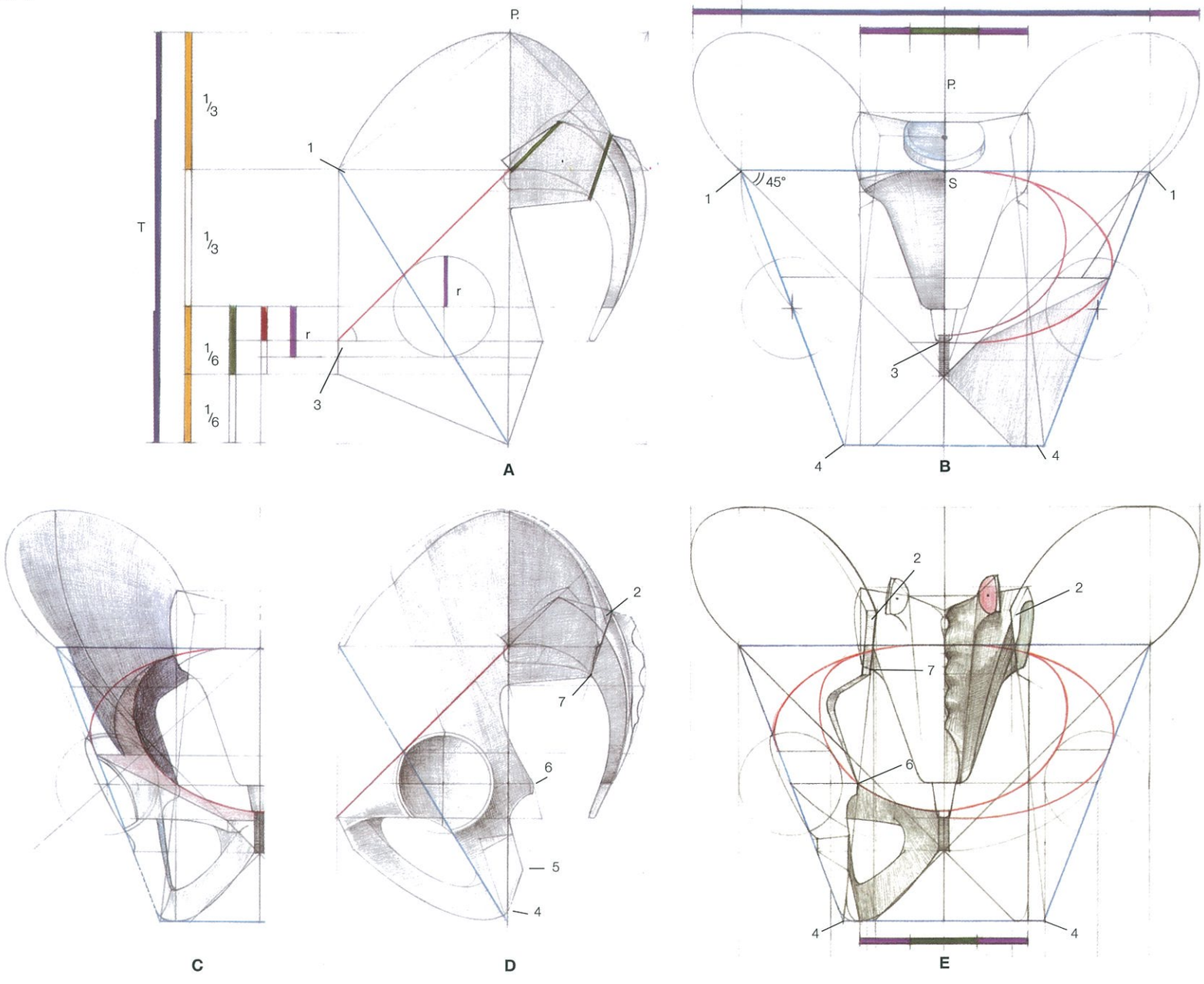

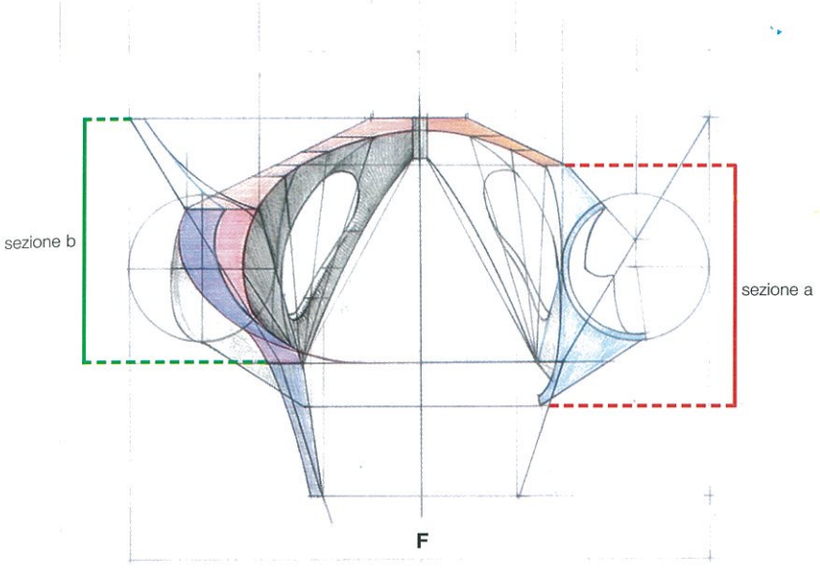

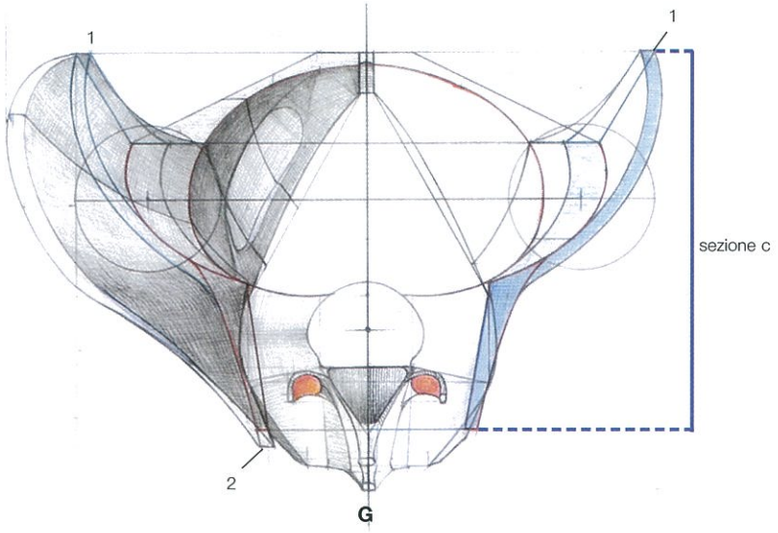

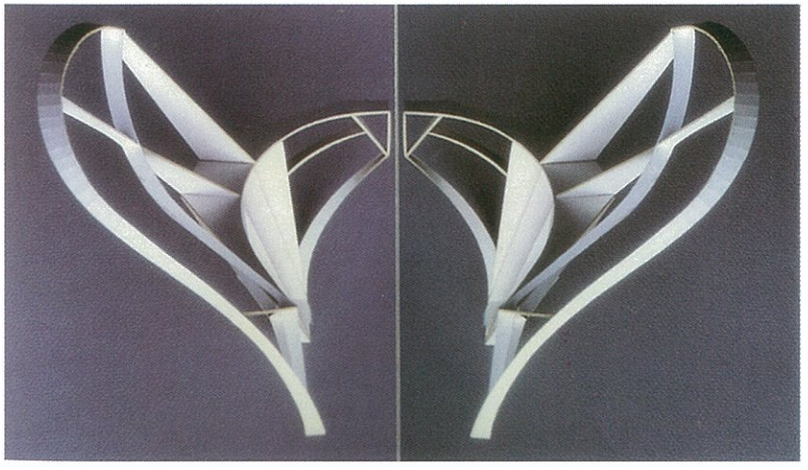

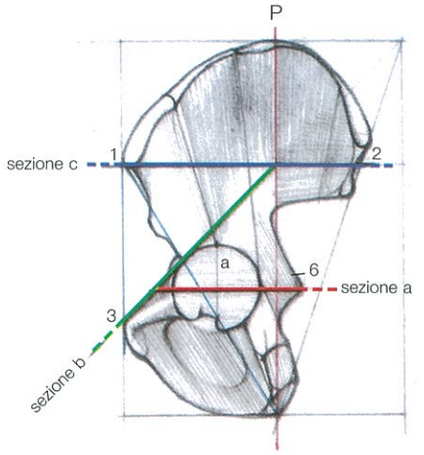

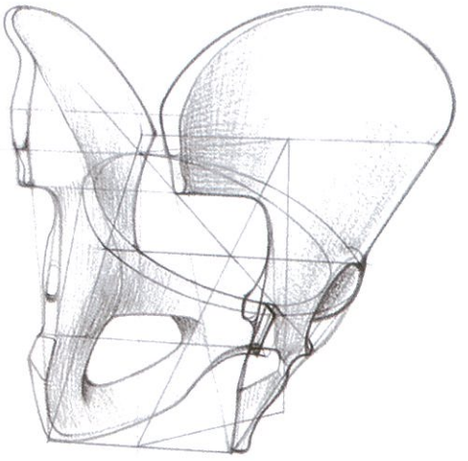

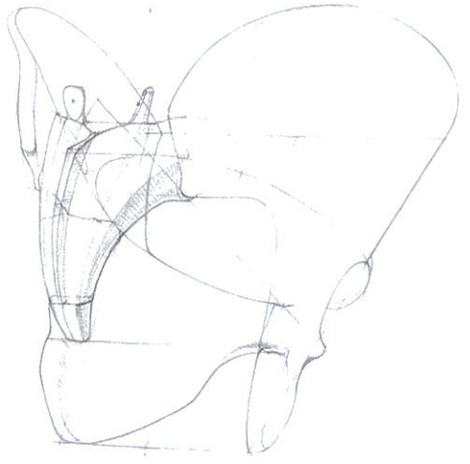

Fig. F
Visione dall'alto del bacino.
Sezione a.: piano di sezione passante per il centro dell'acetabolo.
a. acetabolo
6. spina ischiatica
Sezione b.: piano di sezione passante per le linee arcuate.

Fig. G
Visione dall'alto del bacino.
Sezione c.: piano di sezione passante per la spina iliaca anteriore superiore (punto1)

Tav. III

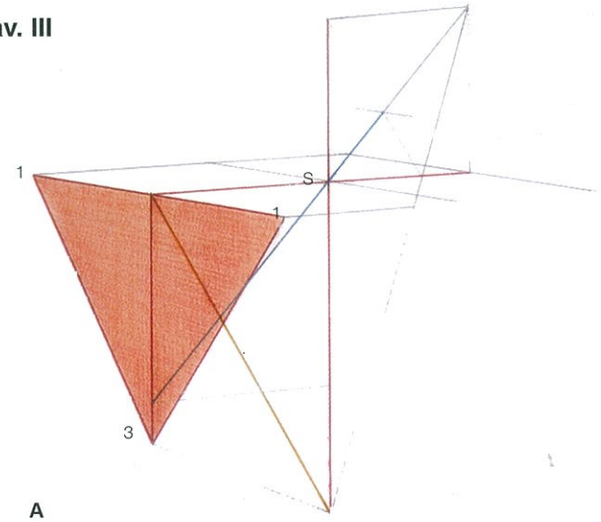

A

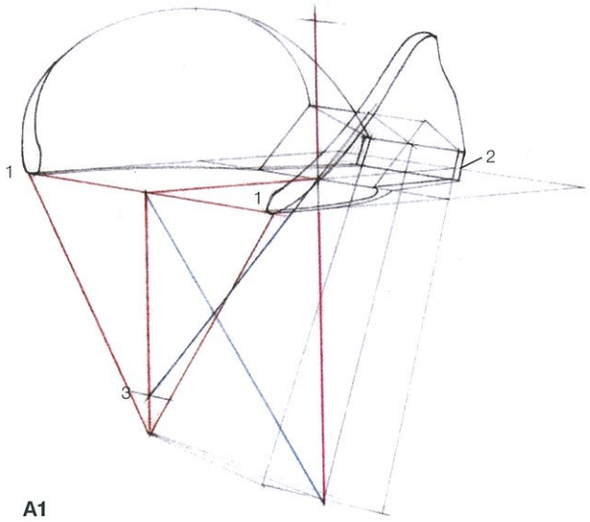

A1

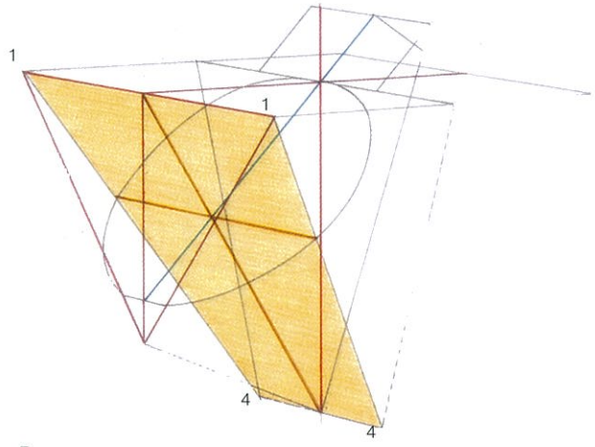

B

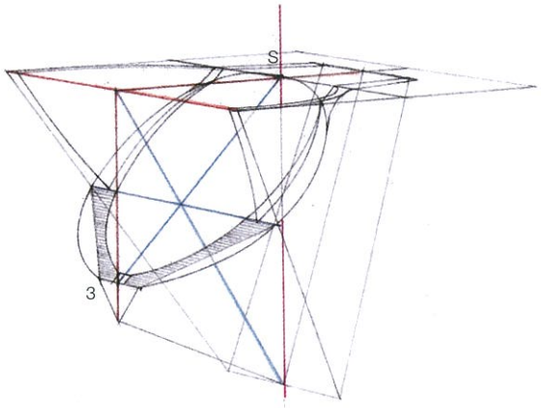

B1

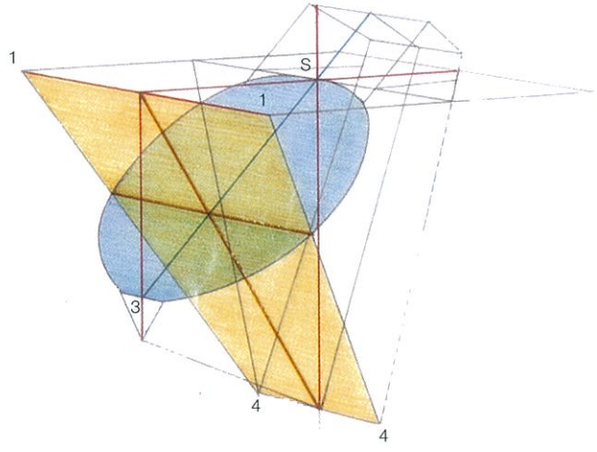

C

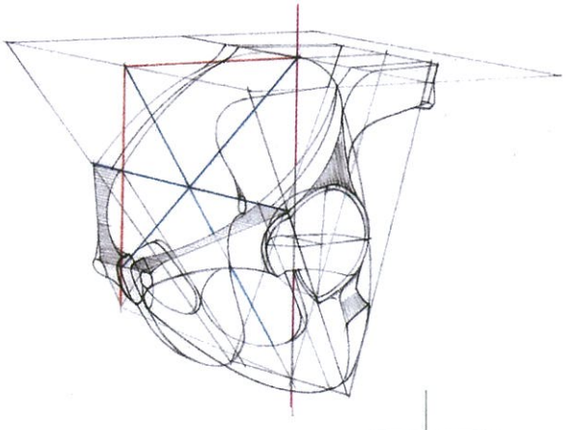

C1

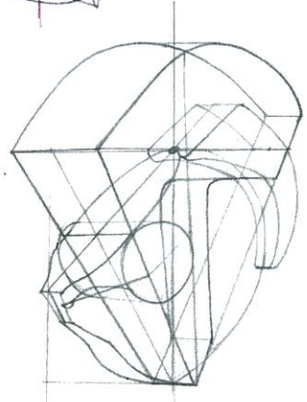

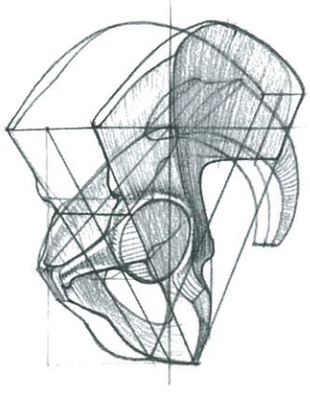

Fig. A
Piano orizzonale:
1. spine iliache anteriori superiori
S. promontorio sacro
Piano verticale anteriore frontale:
1. spine iliache anteriori superiori
3. sporgenza pubica

Fig. A1
Piano orizzontale e sezione a livello delle spine iliache anteriori e posteriori e definizione della cresta iliaca.
2. Spine iliache posteriori superiori

Fig. B
Piano obliquo:
1. spine iliache
4. base della tuberosità ischiatica

Fig. B1
Piano inclinato di 45° da punto 3 a punto S e sezione a livello delle linee arcuate.
Fig. C
Intersezione tra i due piani
Piano obliquo da punto 1 a punto 4.
Piano inclinato di 45° - traiettoria dal pube punto 3 al promontorio sacro punto S.

Fig. C1
Definizione della struttura inferiore del bacino (piccolo bacino).

Rappresentazione tridimensionale da un punto di vista antero-laterale del bacino, nel suo rapporto con i piani principali di costruzione

Tav. IV

Rappresentazione tridimensionale da un punto di vista postero-laterale.



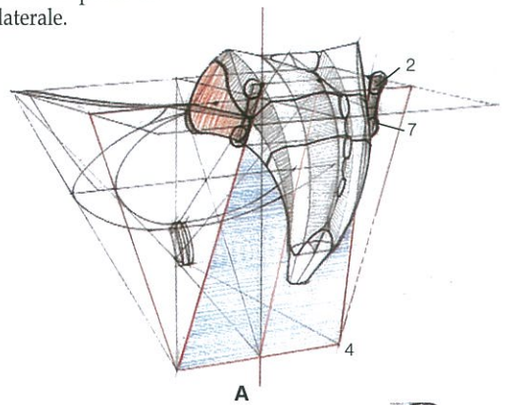

A

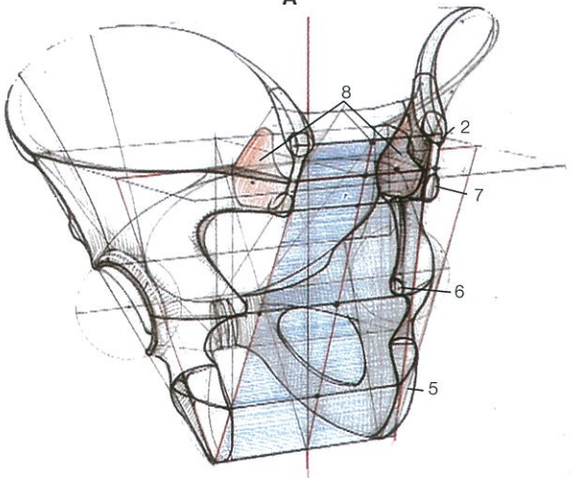

B

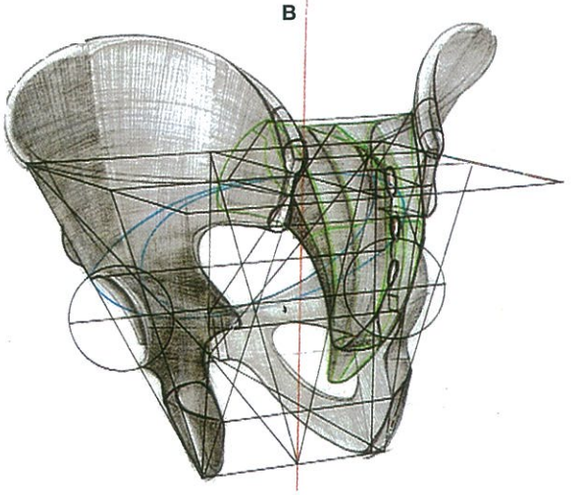

C

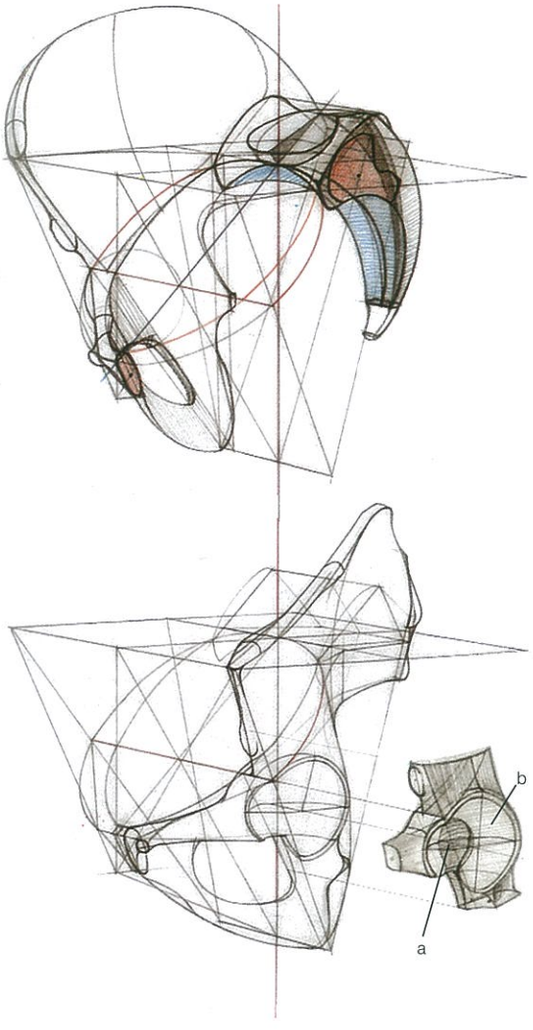

D

D1

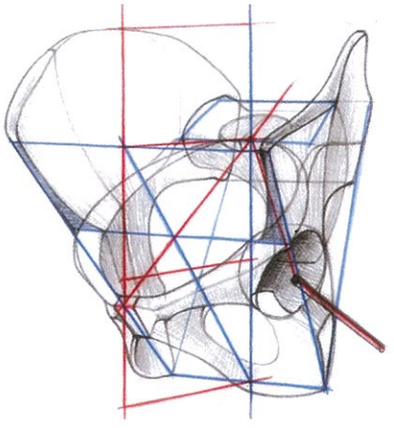

E



Fig. D
Definizione della forma complessiva dell'ileo destro in rapporto con l'osso sacro e sezione del sacro nella mediana.

Fig. D1
Particolare della cavità emisferica dell'acetabolo.
a. fossa dell'acetabolo
b. superficie articolare per la testa del femore chiamata semilunare.

Fig. E
Definizione della forma complessiva.

Fig. A
Piano posteriore:
2. spina iliaca posteriore superiore
7. spina iliaca posteriore inferiore
4. base della tuberosità ischiatica

Fig. B
Piano posteriore:
5. tuberosità ischiatica
6. spina ischiatica
7. spina iliaca posteriore inferiore
2. spina iliaca posteriore superiore
8. facce auricolari

Fig. C
Volumetria complessiva.

IL DISPOSITIVO SCHELETRICO DELL'ARTO INFERIORE: COSCIA, GAMBA

Tav. I

Tutti gli arti dell'uomo sono costituiti da ossa lunghe, elementi che assolvono a due funzioni: il sostegno e il movimento.
A differenza dell'arto superiore, che assolve principalmente alla funzione di movimento, l'arto inferiore, composto dal femore nel segmento della coscia e dalla tibia e dal perone nel tratto della gamba, è interessato da entrambe le funzioni. Di conseguenza la rilevanza del peso e delle forze muscolari cui è sottoposto esige che esso abbia caratteristiche di solidità e stabilità, le quali sono assicurate dal maggior volume osseo.

Se è vero infatti che l'esecuzione del movimento in avanti è facilitata e velocizzata proprio dall'esiguità della base di appoggio dei piedi, causata dal loro avvicinamento dovuto alla condizione obliqua delle diafisi, è tuttavia evidente che la stabilità del corpo è garantita dal gioco di scarico del suo peso lungo l'asse meccanico, che tocca i centri articolari dello scheletro e, di conseguenza, lungo l'asse anatomico intrinseco alla forma scheletrica stessa.

Se esaminiamo tutto l'arto inferiore nella stazione eretta simmetrica (tav. I, fig. A), possiamo notare che il peso di tutta la metà superiore del corpo è caricato sull'osso sacro (fig. A3) e viene scaricato obliquamente all'esterno sulle anche. Nella cavità dell'acetabolo (fig. A4), la testa del femore, dalla forma emisferica, riceve il carico e lo porta in obliquo verso l'esterno, sul grande trocantere (fig. A5). A sua volta, il grande trocantere lo convoglia lungo il corpo del femore, dall'esterno all'interno, dall'alto verso il basso, sino al ginocchio. Quindi, dalla tibia verso il basso in lieve direzione obliqua, sempre dall'esterno all'interno, il peso viene scaricato sull'articolazione della caviglia. Quest'ultima lo distribuisce sui punti di appoggio del piede, al suolo, che sono il calcagno (fig. A6) e le teste delle ossa metatarsali (fig. A7).
Di conseguenza, i punti maggiormente sollecitati dal peso sono: il segmento che va dalla testa del femore al grande trocantere passando per il collo del femore (tav. I, figg. A8-B); l'astragalo (figg. A9-C), che riceve su di sé la compressione del peso dell'intero corpo, scaricandolo su tarso e metatarso.

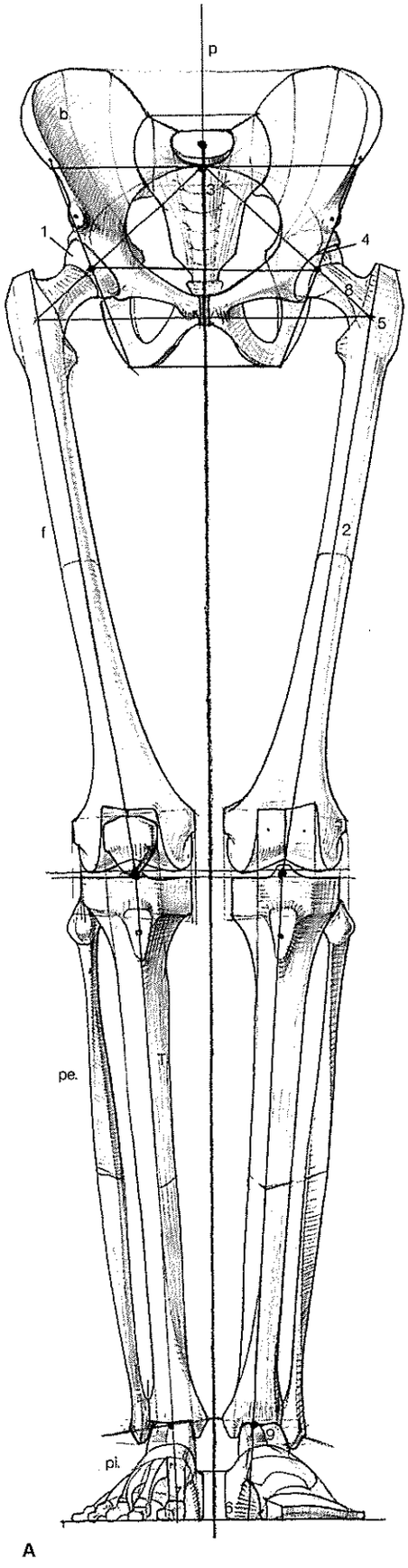

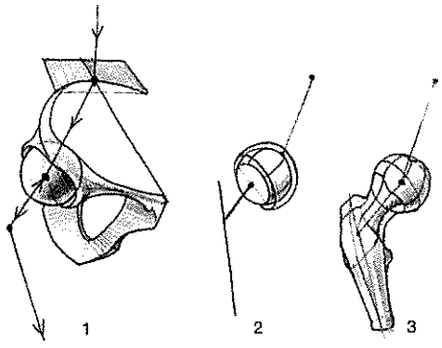

B

Fig. A
Schema anteriore dello scheletro dell'arto inferiore.
p. asse
b. bacino
f. femore
t. tibia
pe. perone
pi. piede
1 testa del femore
2 diafisi del femore
3 osso sacro
4 acetabolo
5 grande trocantere
6 calcagno
7 metatarso
8 collo del femore
9 astragalo

Fig. B
Articolazione dell'anca.
1. Particolare dell'articolazione dell'anca destra: notiamo la linea di carico del peso
2. Acetabolo e testa del femore: articolazione sferoidale detta enartrosi "snodo a sfera", costituita da una testa sferica che alloggia all'interno di una concavità a coppa
3. Particolare: testa, collo e grande trocantere del femore

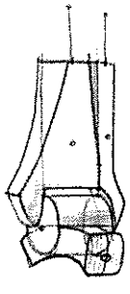

C

Fig. C
Astragalo sinistro nel suo rapporto articolare con i malleoli.

Nella tavola II sono evidenziati nello scheletro dell'arto inferiore i due assi sopra menzionati: asse meccanico o linea portante dell'arto (m); asse anatomico (a).
L'asse meccanico unisce il centro dell'articolazione dell'anca (centro della testa del femore: fig. A1) al centro dei malleoli della caviglia (fig. A2), e, passando per il centro dell'articolazione del ginocchio, trasmette il peso del tronco al piede.
L'asse anatomico parte dal centro dell'articolazione del ginocchio (spina della tibia e incisura intercondiloidea: figg. A3-C), prosegue all'interno della diafisi del femore (fig. A4), giungendo all'altezza del grande trocantere, portandosi poi al centro della testa del femore con un grado angolare da 125° a 130° (fig. A5).
L'asse anatomico del femore, intrinseco alla forma, crea un valore angolare di 10°-12° rispetto all'asse meccanico, valore calcolabile all'altezza del ginocchio, al centro dell'incisura intercondiloidea (figg. A6-C). Nel caso della tibia, invece, l'asse anatomico coincide con l'asse meccanico.

Tav. II

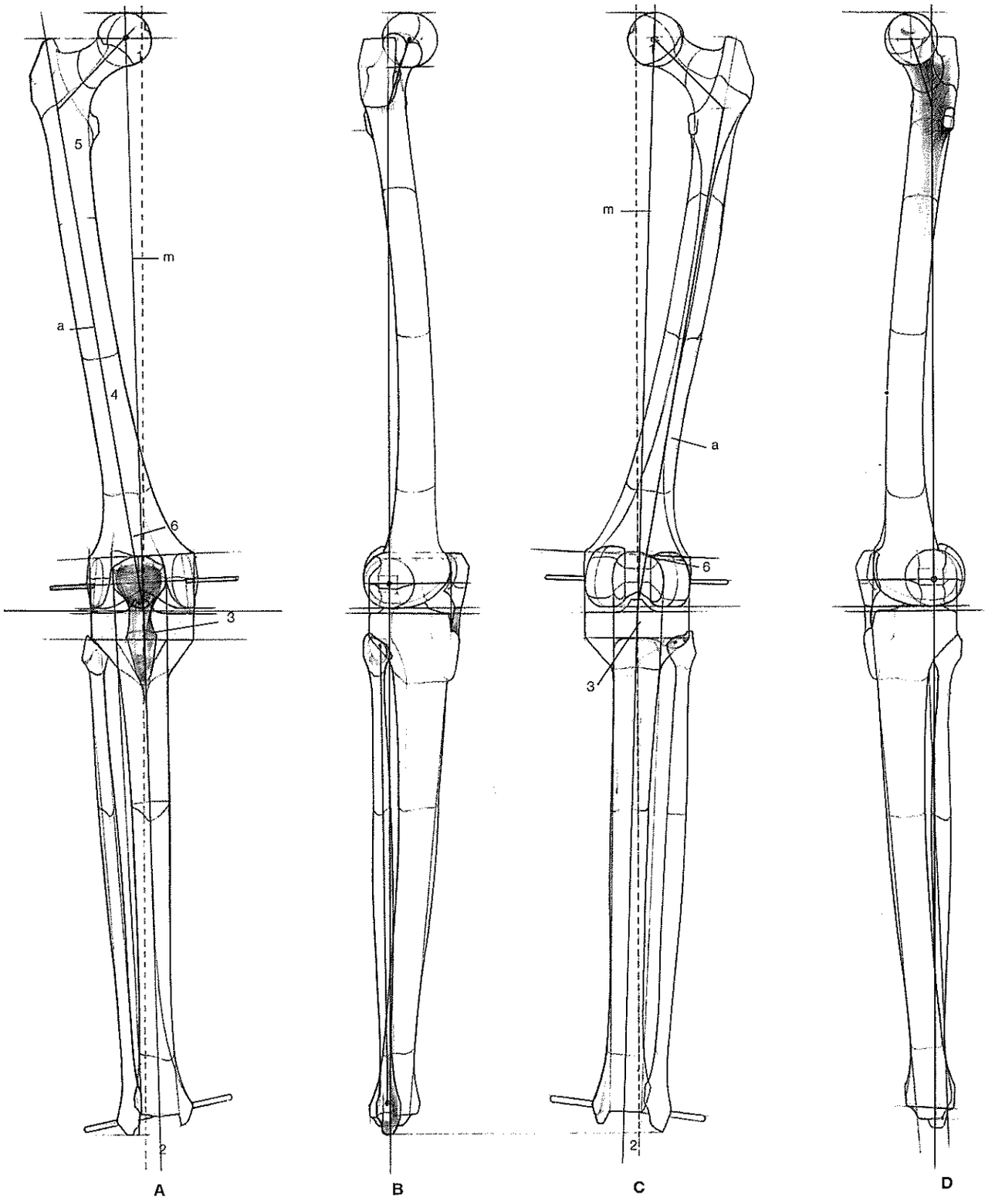

Fig. A
Visione anteriore.
m. asse meccanico
a. asse anatomico
1 testa del femore
2 area intermalleolare
3 spina della tibia
4 diafisi
5 angolo tra diafisi e collo del femore (125°-130°)
6 angolo tra l'asse a e l'asse m (10°-12°)

Fig. B
Profilo esterno.

Fig. C
Visione posteriore.

Fig. D
Profilo interno.

PROPORZIONI MODULARI DELL'ARTO INFERIORE NELLA STAZIONE ERETTA SIMMETRICA

Dopo la lezione introduttiva sulle caratteristiche strutturali e gli orientamenti assiali dell'arto inferiore e prima di passare a un'indagine specifica sui singoli elementi scheletrici che lo compongono, riprendiamo in considerazione i rapporti modulari visti nella lezione 2 (tav. I).

Fig. A
Scheletro arto inferiore nei rapporti modulari.
Visione frontale anteriore.

L'altezza totale del bacino è pari al modulo T che suddiviso in tre porzioni uguali individua, a partire dall'alto, il piano delle spine iliache e i centri dell'articolazione dell'anca.

Il bacino va collocato abbassato di 1/6 rispetto alla base del quarto modulo.

L'articolazione del ginocchio si trova alla base del sesto modulo, contenuta in due altezze; 1/2 T (dalla rotula alla tuberosità della tibia); 1/3 T (dalla rotula alla testa del perone).

Il piede è contenuto nell'altezza di 1/3 T (dall'articolazione tibiotarsica alla sua base).
Per le misure di larghezza abbiamo rispettivamente:

1 T per la distanza delle spine iliache anteriori superiori
1/2 T per la base del bacino
1/2 F (1) per il singolo ginocchio nel piano articolare
1/3 T per la caviglia dal piombo al malleolo laterale
1 T per i due piedi (considerando anche l'interspazio mediale)

Fig. B
Profilo laterale nella stazione eretta visto nella massima estenzione dello scheletro.
Notiamo i punti dello scheletro in relazione all'asse o piombo P.

s. promontorio del sacro
1 base della tuberosità ischiatica
2 troclea del femore
3 tuberosità della tibia
4 il piede nella sua metà (punto di articolazione tra il tarso e metatarso)

La misura di larghezza del ginocchio - dalla troclea ai condili - è uguale ad 1/3 T.
La misura del piede corrisponde ad 1 T+1/6 T.

Fig. C
Visione frontale posteriore con ricostruzione degli assi anatomico e mecccanico.

Asse anatomico dell'anca: è posto a partire dal promontorio del sacro (1) al centro del grande trocantere (3).

Asse anatomico del femore: che va dal grande trocantere (3) al centro dell'articolazione del ginocchio (4).

Asse meccanico del femore: dal centro della testa del femore (2) al centro dell'articolazione del ginocchio (4).

Asse anatomico della tibia: è posto in continuità con l'asse meccanico del femore (2-4 —> 5).

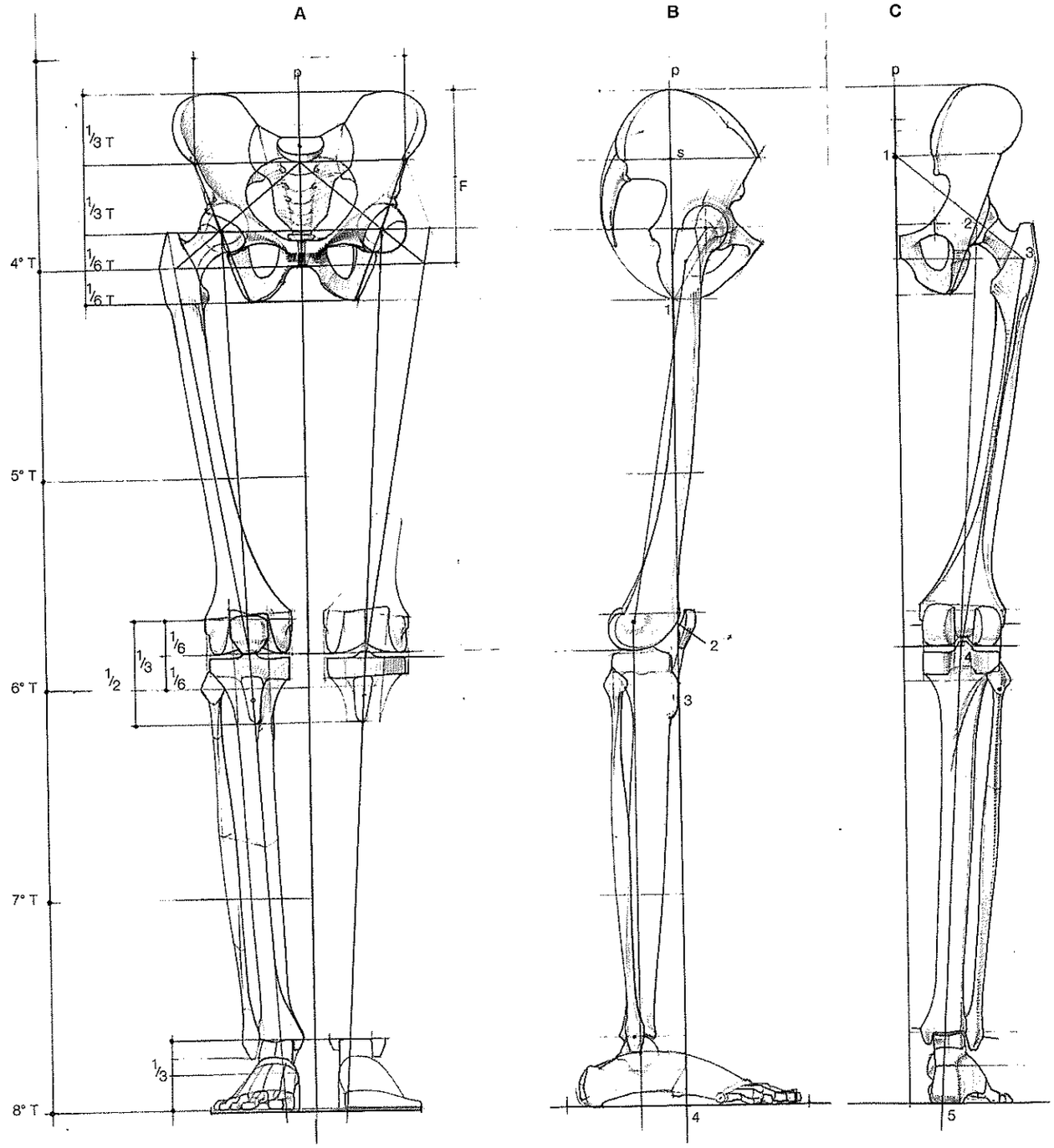

(1)
Per F si intende la misura di (1 T - 1/6 T) = F: tale misura corrisponde alle dimensioni di altezza della faccia dell'uomo.

SCHELETRO DELLA COSCIA: IL FEMORE

Il femore, che costituisce lo scheletro della coscia (tav. I), è un osso lungo con estremità dilatate in forme articolari e una robusta diafisi di forma cilindrica (fig. A1) con andamento leggermente incurvato e con un robusto rilievo posteriore a superficie rugosa, detto linea aspra (fig. C2). La linea aspra è composta da due linee rilevate, chiamate labbro mediale (fig. C3) e labbro laterale (fig. C4), con funzione di inserzione dei muscoli della coscia.
L'estremità superiore è data da una testa (fig. A5), una calotta di 2/3 di sfera con superficie articolare liscia. Alla sua sommità notiamo la fossetta del legamento rotondo (fig. A6), legamento che si porta alla fossa dell'acetabolo collegando nell'articolazione la testa del femore entro la cavità dell'anca.

A seguire, notiamo il collo del femore (fig. A7), che unisce la testa a due tuberosità sporgenti, una maggiore, nota come grande trocantere (fig. A8) e una minore, di forma conoide, il piccolo trocantere (fig. A9). Ambedue sono collegati fra di loro, anteriormente, dalla linea intertrocanterica (fig. A10), e, posteriormente, dalla cresta intertrocanterica (fig. C11), quest'ultima più rilevata. Il grande trocantere costituisce il centro di inserzione dei muscoli dell'anca.
Posteriormente, al di sotto del grande trocantere, notiamo il delinearsi di un'impronta rugosa longitudinale detta tuberosità glutea (fig. C12), area di inserzione del muscolo grande gluteo. Sempre dal grande e dal piccolo trocantere si originano due linee che convergono sulla mediana, formando, come si è già visto, il margine posteriore della diafisi femorale, rilievo rugoso che prende appunto il nome di linea aspra. Procedendo verso il basso, le due linee divergono sino a formare un piano triangolare detto piano popliteo (fig. C13).

Nell'estremità inferiore la diafisi si espande in un corpo massiccio e la sua forma è più comprensibile se ne analizziamo la funzione articolare. Notiamo dunque, partendo dalla visione posteriore, in continuità con il piano popliteo, due corpi cilindrici detti condili. Il condilo mediale (fig. C14) e il condilo laterale (fig. C15) sono separati da una cavità articolare, detta incisura intercondiloidea (fig. C16).

I condili fungono da rulli articolari, che permettono, scivolando sulla superficie articolare della tibia, di ottenere i movimenti principali di estensione e flessione del femore sulla tibia stessa – movimento articolare detto a ginglimo angolare (si veda anche la tav. II). Nel disegno (tav. I) il rapporto tra il femore e la tibia è proposto come nella sua condizione naturale, dato l'andamento obliquo del femore rispetto al piano orizzontale dell'articolazione con la tibia. Se immaginiamo un piano di raccordo tra i due condili, ci accorgiamo di come il condilo mediale sia più alto del condilo laterale. Questa diversità imposta l'andamento obliquo del femore, dando maggior solidità alla struttura scheletrica.
I condili espandono poi la loro superficie articolare che si porta anteriormente, unificandosi in un'unica area a superficie liscia detta troclea (fig. A17). Lungo la linea mediana della troclea osserviamo un solco chiamato gola della troclea (fig. A18) su cui si adatta la faccia posteriore della rotula (fig. B19). In ultima analisi, sul profilo mediale e laterale sopra i condili abbiamo due sporgenze, l'epicondilo mediale (fig. A20) e l'epicondilo laterale (fig. A21), a cui si portano i legamenti collaterali del ginocchio (tav. I lezione 11), il tibiale (figg. A-C3) e il fibulare (figg. A-B4).

Fig. B
Visione profilo laterale.
19. Faccia posteriore della rotula
21. Epicondilo laterale

Fig. C
Visione frontale posteriore.
2. linea aspra
3. labbro mediale
4. labbro laterale
11. cresta intertrocanterica
12. tuberosità glutea
13. piano popliteo
14. condilo mediale
15. condilo laterale
16. incisura intercondiloidea

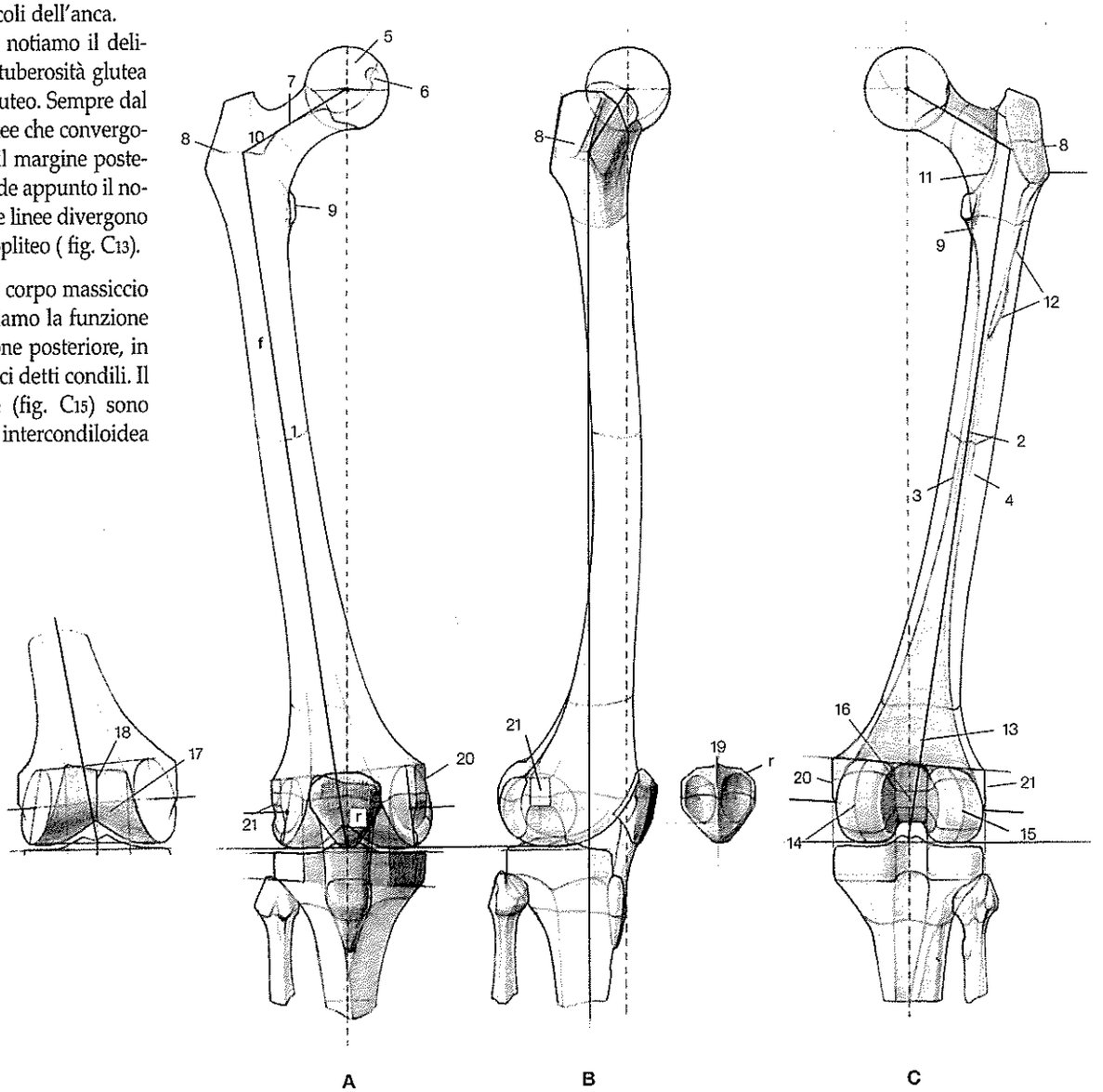

Fig. A
Visione frontale anteriore scheletro coscia destra.
f. femore
r. rotula
1. diafisi
5. testa
6. fossetta legamento rotondo
7. collo del femore
8. grande trocantere
9. piccolo trocantere
10. linea intertrocanterica
17. troclea
18. gola della troclea
20. epicondilo mediale
21. epicondilo laterale

Nella tav. II possiamo notare che, per una ricostruzione di una forma complessa come l'apparato articolare del ginocchio, possiamo partire da una forma semplice e di facile intuizione spaziale, ad esempio un parallelepipedo (fig. A), e attraverso una sua scomposizione per piani, ridefinire gli elementi della forma scheletrica in questione.
La comprensione della forma nella sua volumetria essenziale ci sarà utile per la rappresentazione grafica, a maggior ragione se pensiamo agli scorci e ai molteplici punti di vista di una struttura così complessa e articolata come possiamo vedere anche negli esempi della tav. III.
Le proporzioni del parallelepipedo (fig. A) le possiamo ricavare sempre dai rapporti modulari (vedi lezione 8):
altezza segmento: a-b = 1/6T.
larghezza segmento: b-c = 1/2F
profondità segmento: c-d = 1/3 T

Fig. A
Ricostruzione volumetrica dell'apparato articolare del femore e della tibia: visione antero-laterale del ginocchio sinistro.
Rapporti modulari:
segmento a-b = 1/6 T
segmento b-c = 1/2 F
segmento c-d = 1/3 T

Fig. B
Definizione del piano di sezione posto al di sopra dei condili del femore nel punto di congiunzione con il piano popliteo del femore.

Fig. C
Il piano di sezione è più espanso posteriormente che anteriormente, data la differenza di larghezza tra i condili posteriori e la troclea anteriore.
1. epicondilo mediale
2. epicondilo laterale

Fig. D
Volumetria complessiva.
3. condilo mediale
4. condilo laterale

Fig. E
5. definizione dei condili della tibia
6. tuberosità della tibia

Fig. F
Forma complessiva
7. troclea
8. gola della troclea

Tav. II

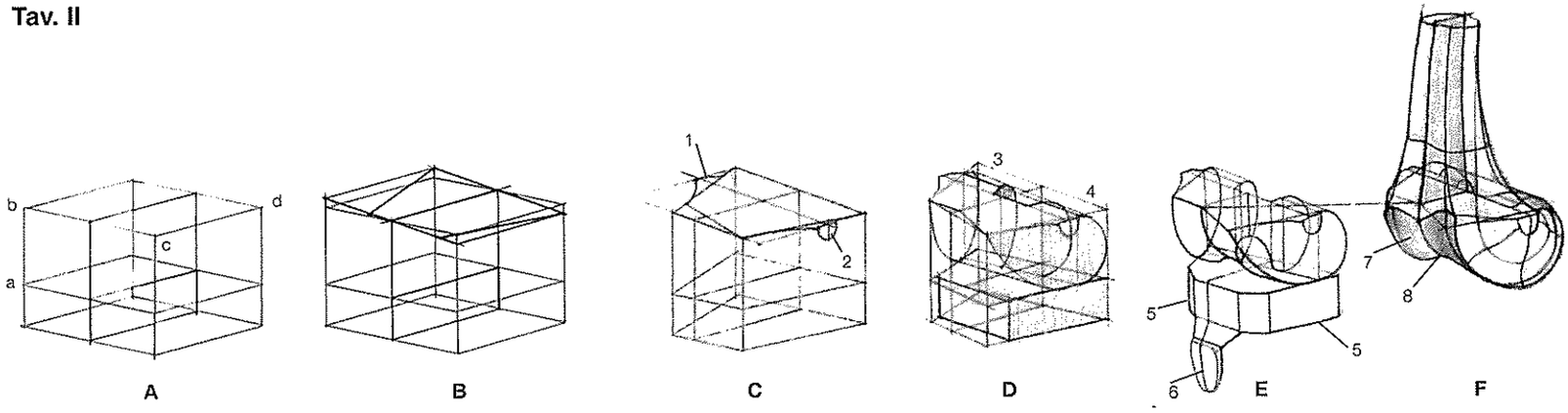



Fig. A
1. flessione del segmento inferiore del femore sulla gamba destra osservato posteriormente e lateralmente
2. particolare della volumetria del solido del ginocchio, visto in flessione dal medesimo punto di vista

Fig. B
Articolazione in flessione a 90° dell'arto sinistro con esclusione della rotula. Possiamo notare il legamento collaterale fibulare. Nell'estremità inferiore i malleoli contengono l'astragalo visto nella forma di un solido cilindrico.

Fig. C e D
Esempi tridimensionali di ricostruzione dello scheletro della coscia e della gamba destra in estensione.
Si possono notare le traiettorie dell'asse anatomico e dell'asse meccanico e la volumetria del solido del ginocchio.

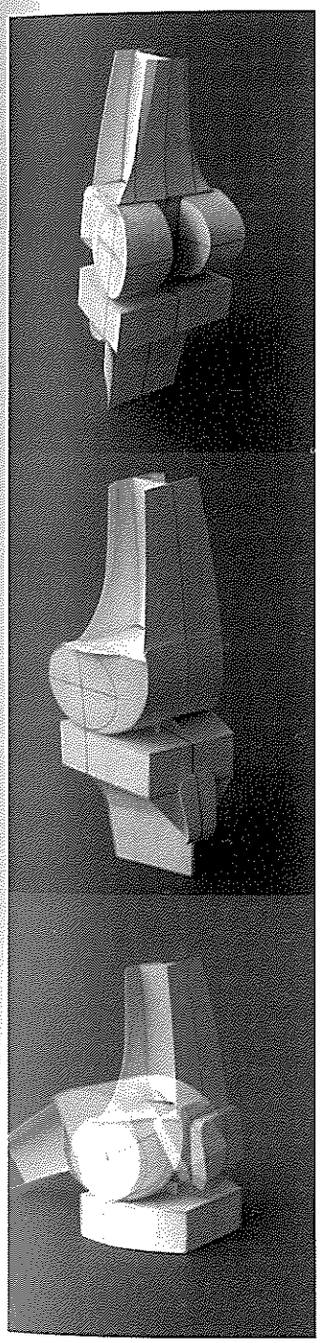

Tav. III

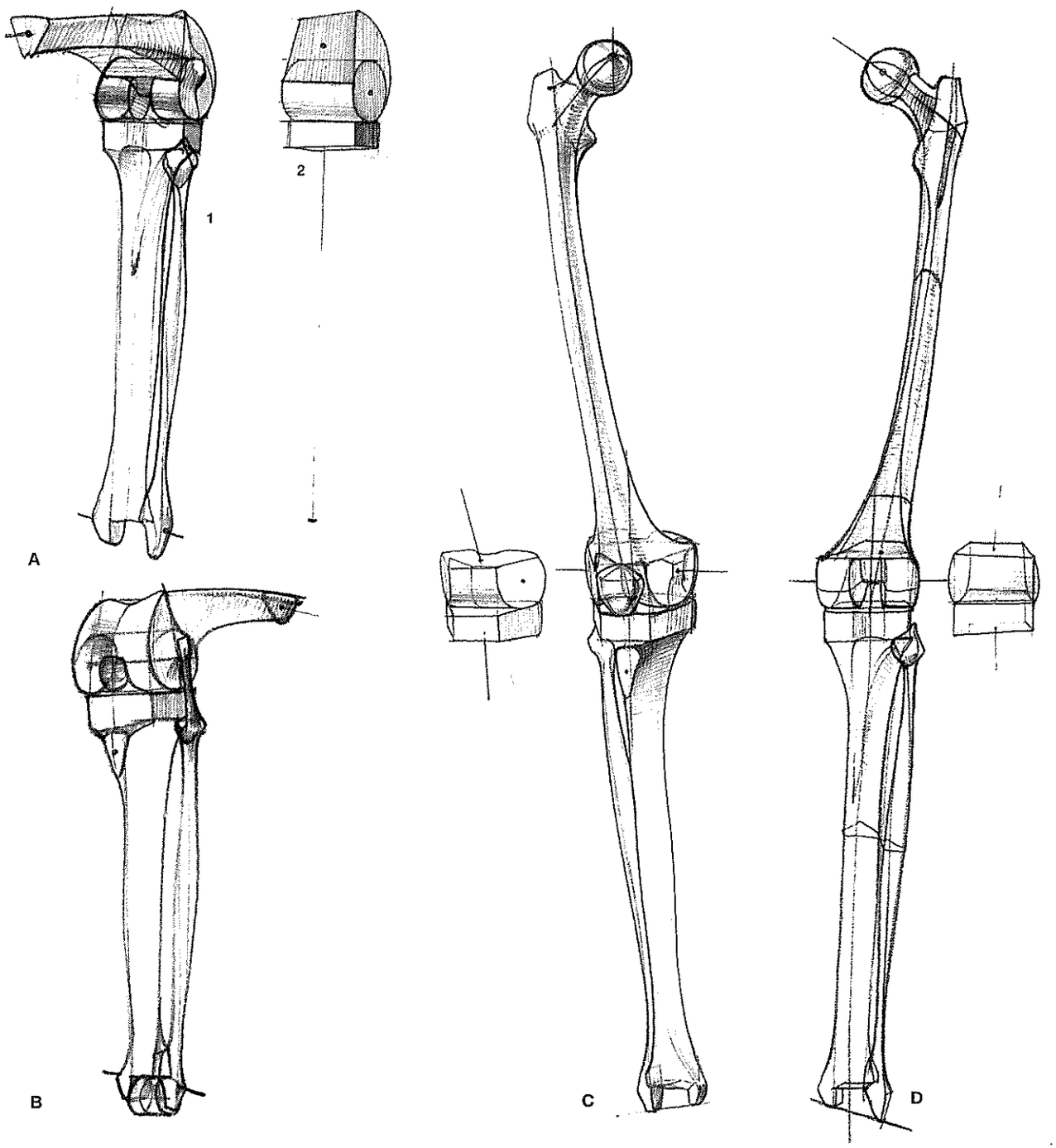

LO SCHELETRO DELLA GAMBA: TIBIA E PERONE O FIBULA

Per scheletro della gamba intendiamo il segmento compreso fra la coscia e il piede, composto da un osso più voluminoso, che è la tibia, e dal perone, situato lateralmente.

La tibia (tav. I) come osso lungo presenta anch'essa un corpo e due estremità articolari, di cui la superiore è più voluminosa.
Il corpo è spiccatamente prismatico, a sezione triangolare con margine anteriore ad angolo acuto; delle due facce anteriori, una è rivolta anteriormente e medialmente e la sua superficie in buona parte risulta a fior di pelle (fig. A1 e sezione); l'altra faccia anteriore (fig. A2) è ricoperta lateralmente dai muscoli della gamba. La terza faccia, rivolta posteriormente (vedi sezione e fig. C3), è ricoperta dai muscoli posteriori.
La forma del corpo prismatico presenta di conseguenza tre margini: uno, rivolto anteriormente e posto direttamente sotto la cute, più comunemente conosciuto col nome di "stinco"; gli altri due sono il margine mediale e il laterale; il margine laterale nascosto dai muscoli è legato intimamente al perone mediante una membrana. La membrana interossea (fig. A4 vedi sezione) collegando i due segmenti scheletrici si pone tra i muscoli anteriori e posteriori e crea un piano utile per l'attacco di alcuni di questi muscoli.
L'estremità superiore, più sviluppata rispetto alla inferiore, funge da "coppa" di sostegno per i condili del femore, offrendo una superficie di appoggio per l'articolazione. La superficie risulta composta da due masse prominenti, i condili mediale (fig. A5) e laterale (fig. A6), i quali sono più espansi e sporgenti in senso posteriore (fig. B) e trasversale (fig. C) rispetto alla diafisi, costituendo così un'adeguata superficie di sostegno al peso del corpo trasmesso dal femore.

Fig. A
Visione anteriore dello scheletro (gamba destra).
t. tibia
p. perone o fibula
a. astragalo
1. faccia mediale
2. faccia laterale
4. sezione- membrana interossea
5. condilo mediale
6. condilo laterale
11. tuberosità della tibia
15. malleolo mediale
16. malleolo laterale
17. testa del perone
18. apofisi stiloidea
20. punto di articolazione tra tibia e perone

Fig. B
Visione laterale.

Fig. C
Visione posteriore.
3. faccia posteriore
9/10. spine della tibia
13. linea poplitea
14. faccia articolare per la troclea dell'astragalo
19. solco per il tendine del muscolo peroneo lungo
21. faccetta articolare per l'astragalo

Tav. I

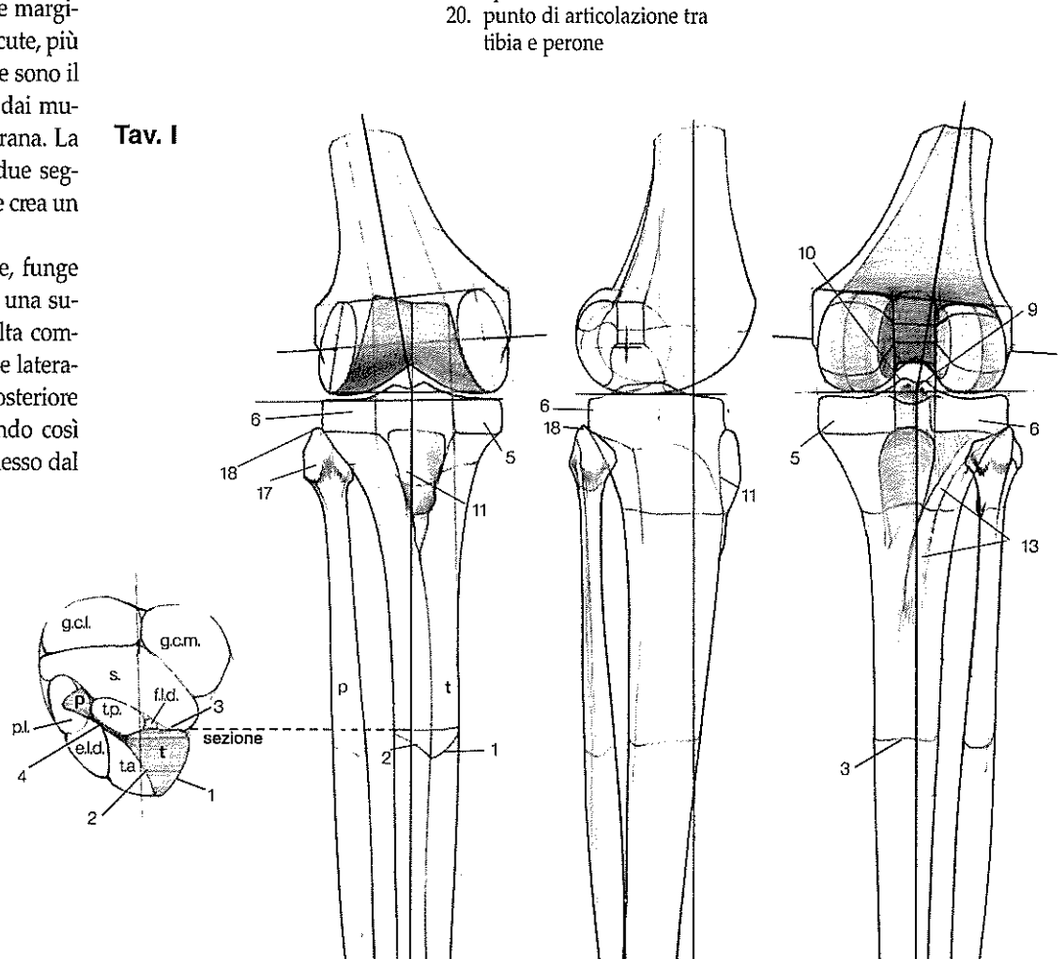

Fig. A (sezione)
Rapporti tra forme scheletriche e muscolari.
t. tibia
p. perone
t.a. tibiale anteriore
e.l.d. estensore lungo delle dita
p.l. peroniero lungo
t.p. tibiale posteriore
f.l.d. flessore lungo delle dita
s. soleo
g.c.l. gastrocnemio capo laterale
g.c.m. gastrocnemio capo mediale

I condili della tibia presentano nella superficie rivolta ai condili del femore (fig. D) due cavità, che sono facce articolari (figg. D7-D8), chiamate cavità glenoidee. Queste leggere cavità sono intervallate da due rilievi detti spine, delle quali quella del condilo laterale (fig. D9) è più anteriore rispetto all'altra. Le spine della tibia (figg. C9-C10) formano un vero e proprio incastro articolare con l'incisura intercondiloidea del femore e offrono l'attacco ai legamenti crociati.
Proseguendo nella nostra osservazione, incontriamo anteriormente, subito sotto i condili, una piccola sporgenza, la tuberosità della tibia (fig. A11); essa costituisce un valido punto di attacco del legamento rotuleo e un necessario appoggio quando flettiamo l'arto per inginocchiarci. Nella flessione del ginocchio i margini anteriori dei condili tibiali diventano particolarmente sporgenti e facilmente visibili al di sotto della rotula.
Dal lato posteriore e laterale il condilo esterno articola con la testa del perone attraverso una piccola faccetta (fig. D12); da questa possiamo osservare, sempre nella visione posteriore, una cresta rugosa, la linea poplitea (fig. C13), la quale percorre una traiettoria arcuata che, iniziando in prossimità della testa del perone, ci porta verso l'interno e il basso. Su questa linea si può individuare l'impronta del muscolo soleo.
L'estremità inferiore presenta una faccia articolare concava (fig. C14) rivolta verso l'astragalo del piede. Questa faccia articolare si modella, adattandosi nella sua impronta negativa, alla forma (a troclea) della superficie articolare dell'astragalo (figg. A-B), formando un congegno di articolazione a ginglimo angolare.
Completa questo congegno articolare il malleolo mediale (fig. A15), un rilievo piuttosto evidente sviluppato al termine del margine mediale della tibia e la cui funzione va individuata nell'abbinamento con il malleolo laterale (fig. A16), appartenente all'osso del perone, unito al quale contiene l'articolazione con il piede entro i suoi propri limiti di movimento.

Il perone o fibula è l'osso laterale della gamba. Essendo di struttura più esile della tibia, non ha il compito di trasmettere il peso del corpo al piede. È meno elevato della tibia nell'estremità superiore ma, a livello dell'articolazione tibio-tarsica con il piede, scende più in basso determinando la caratteristica differenza di allineamento tra i due malleoli nella caviglia, nettamente visibile sotto la cute, particolarmente in una visione frontale, in cui si nota che il malleolo mediale o tibiale è più alto del malleolo laterale o fibulare (tav. I, figg. A-C).
Il suo corpo è esile, lungo e sottile e presenta una forma prismatica (fig. A e sezione) che risulta tortile nella direzione longitudinale. L'estremità superiore presenta una testa (fig. A17) con una faccetta articolare rivolta verso la tibia; nella testa osserviamo una piccola sporgenza piramidale, chiamata apofisi stiloidea (fig. A18), che costituisce il punto d'innesto del legamento collaterale e, nel suo insieme, la testa porge un punto d'attacco importante per il muscolo bicipite capo lungo della coscia. L'estremità inferiore manifesta una dilatazione allungata che prende il nome di malleolo laterale (fig. A16). La sua superficie esterna, bombata e in rilievo, presenta posteriormente una scanalatura longitudinale (fig. C19), ove scorre il tendine del muscolo peroneo lungo. Al di sotto della sua articolazione con la tibia (fig. A20), notiamo una faccetta (fig. C21), che articola con l'astragalo.

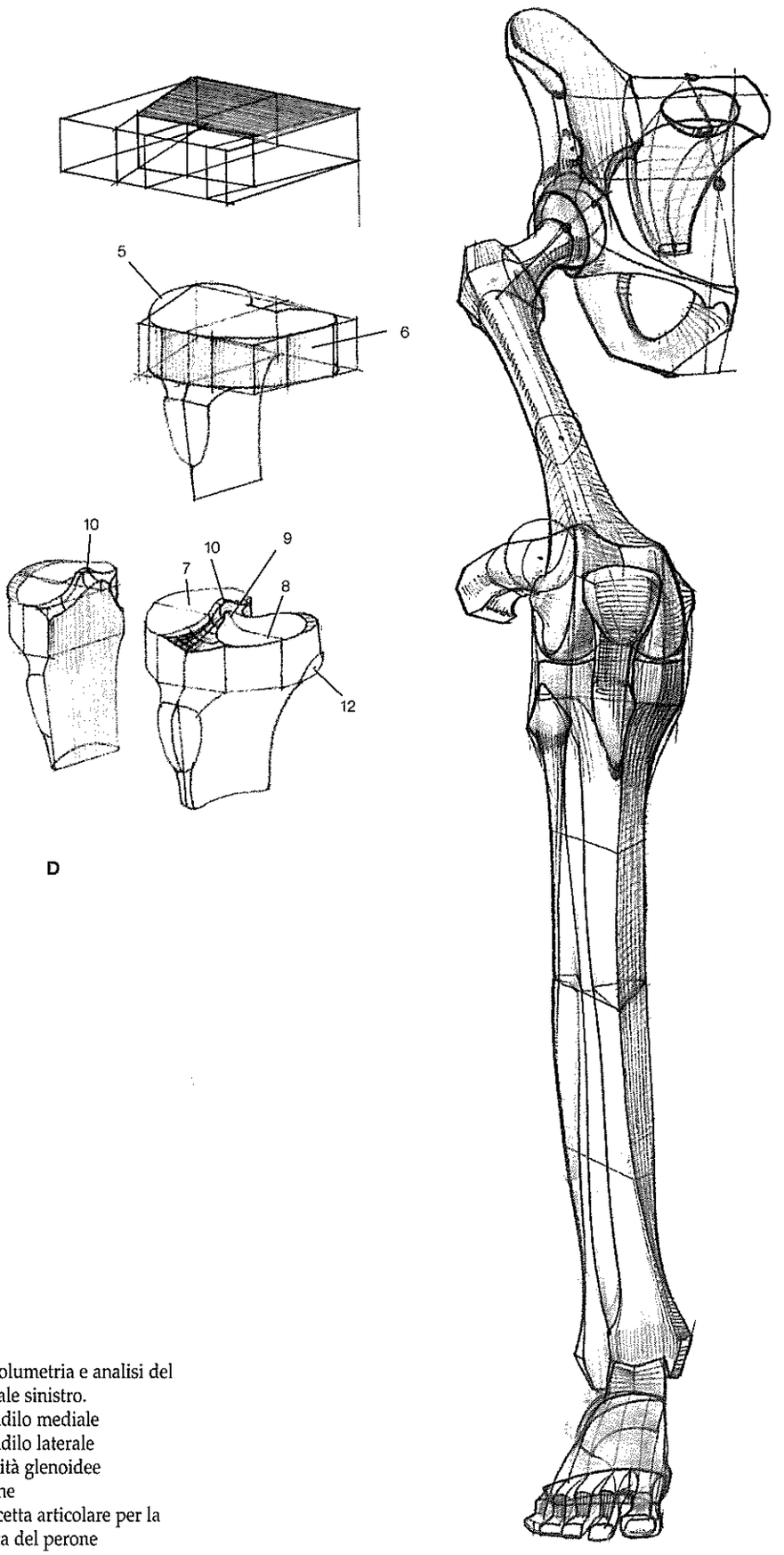

Fig. D
Studi di volumetria e analisi del piatto tibiale sinistro.
5. condilo mediale
6. condilo laterale
7/8. cavità glenoidee
9/10. spine
12. faccetta articolare per la testa del perone

LA ROTULA O PATELLA

La rotula (vedi anche tav. I, lezione 9, figg. A-B19) è un osso sesamoide, simile cioè nella forma ad un seme di sesamo, posto anteriormente all'articolazione del ginocchio e rappresenta un caso di interposizione di un piccolo osso nello spessore del legamento: infatti la rotula è accolta nello spessore del legamento rotuleo che si modella su di essa. Presenta una faccia anteriore convessa (fig. A19) e una faccia posteriore con due faccette (fig. B19) che articolano con la troclea.
La rotula (tav. I, fig. A) si posiziona anteriormente alla troclea del femore e viene incapsulata dai fasci del legamento rotuleo (fig. A1), che origina dalla tuberosità della tibia e dai fasci del tendine rotuleo, parte terminale del muscolo retto del femore (fig. A2). In tal modo, la funzione della rotula permetterebbe al tendine stesso di non essere compresso e schiacciato nelle fasi di movimento, in particolare nella flessione, quando viene direttamente a contatto con le superfici articolari.

Tav. I

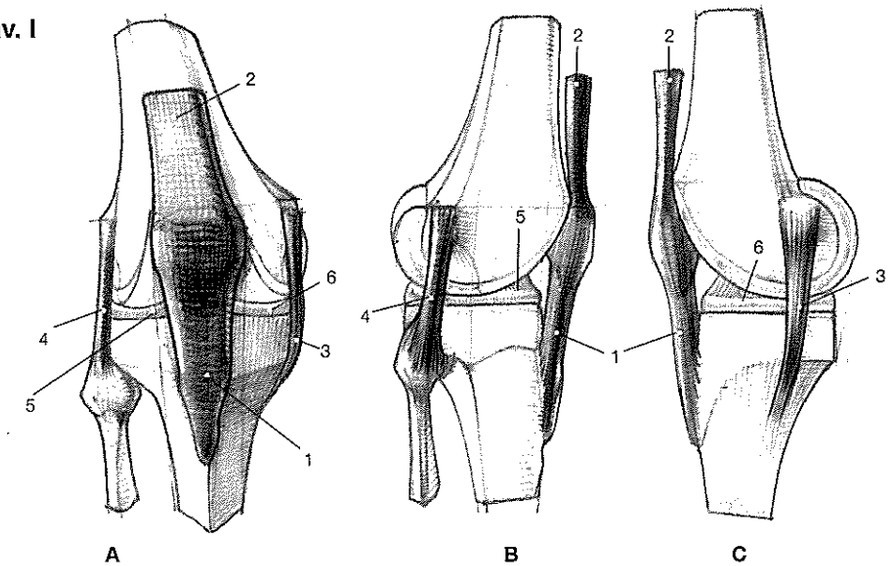

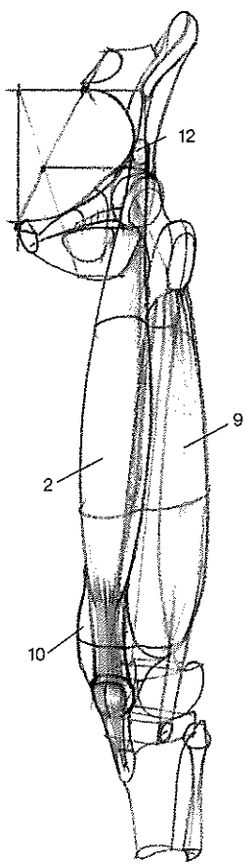

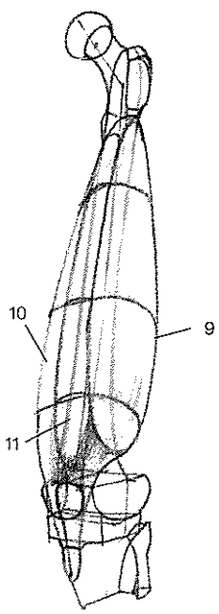

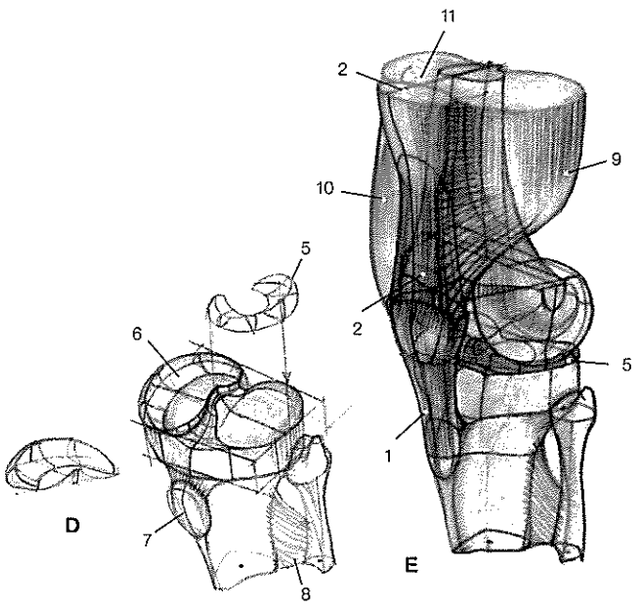

Fig. A
Visione anteriore dello scheletro e dei principali legamenti del ginocchio.
1. legamento rotuleo
2. tendine rotuleo
3. legamento collaterale tibiale
4. legamento collaterale fibulare
5. menisco laterale
6. menisco mediale

Fig. B
Profilo laterale.

Fig. C
Profilo mediale.

Fig. D
Visione antero-laterale dell'estremità superiore della tibia sinistra.
5. menisco laterale
6. menisco mediale
7. tuberosità della tibia
8. membrana interossea

Fig. E
Visione antero-laterale. Ginocchio sinistro e sezione dei muscoli del quadricipite della coscia.
1. legamento rotuleo
2. tendine rotuleo e sezione del muscolo retto del femore
9. muscolo vasto laterale
10. muscolo vasto mediale
11. muscolo vasto intermedio

Fig. F
Visione antero-laterale. Ricostruzione volumetrica dei muscoli del gruppo del quadricipite della coscia.
2. retto del femore
9. vasto laterale
10. vasto mediale
11. vasto intermedio. È un muscolo profondo nascosto dal muscolo retto del femore (confronta fig G)
12. origine del muscolo retto del femore - spina iliaca anteriore inferiore

ARTICOLAZIONE DEL GINOCCHIO

L'articolazione tra il femore e la tibia (tav. I) è una diartrosi a ginglimo angolare. Questa articolazione genera un movimento di flessione (fig. A1-2) e di estensione (fig. D). A questi movimenti principali possiamo aggiungere un movimento di rotazione che avviene solamente quando l'articolazione è in flessione; in questo caso la tibia ha la possibilità di ruotare sul proprio asse longitudinale, data la minore congruenza tra le superfici dei condili del femore rispetto ai condili della tibia. Difatti, data la forma di queste superfici articolari, esse avranno il loro massimo rapporto di contatto nella fase di estensione (fig. C1-2).

Un maggiore rapporto di congruenza, utile alla sicurezza e solidità dell'articolazione, è comunque assicurato dalla presenza di due elementi fibrocartilaginei o "cuscinetti articolari", detti menischi (tav. I, lezione 11).
Il menisco mediale e quello laterale sono posti sui rispettivi condili tibiali; le loro forme a C ne ricalcano il perimetro formando nel loro insieme un anello più spesso all'esterno, in modo da ampliare la concavità delle superfici della tibia e compensare così la disparità di connessione tra le parti articolari del femore – curve – e quelle della tibia – pressoché piane – rendendole più congruenti. Data la capacità dei menischi di comprimersi sotto l'azione della pressione, nella stazione eretta, quando la spinta è maggiore, essi si adattano e mantengono le superfici articolari a stretto contatto. I menischi sono fissati alla tibia da legamenti; questi permettono loro un certo grado di mobilità, maggiormente evidente nel menisco laterale, che si evidenzia nel movimento di rotazione della tibia. Difatti il grado di rotazione interna è minore rispetto all'esterna, con un valore angolare complessivo tra i 45° e i 60°, movimento percepibile grazie allo spostamento visibile sotto pelle della testa del perone.

Questo sistema articolare è completato dai seguenti elementi: capsula fibrosa, legamenti profondi (crociato anteriore e posteriore trasverso dei menischi) e più superficiali (popliteo obliquo e arcuato), legamento rotuleo e legamenti collaterali tibiale e fibulare. Esso è contenuto all'interno di una capsula articolare fibrosa. Questa avvolge completamente le parti mobili ed è rinforzata da una fitta trama di legamenti, che ingloba in parte anche la rotula. All'interno della capsula, un complesso sistema di borse e pliche sinoviali manterrà l'articolazione costantemente lubrificata dal liquido sinoviale.

A questo complesso sistema articolare appartengono anche i legamenti, di cui qui verranno trattati solamente quelli che interessano la forma in modo più "superficiale" e cioè il legamento collaterale tibiale e il fibulare (tav. I, lezione 11), nonché il legamento rotuleo, già trattato nella lezione precedente.
Questi due robusti legamenti originano dai rispettivi epicondili: il primo prende inserzione sul condilo mediale e sulla faccia mediale della tibia, il secondo sulla testa della fibula. Assieme ai crociati, trattengono in relazione le due parti articolari guidandole nel movimento secondo un asse direzionale di flessione ed estensione, essendo il legamento nella massima tensione nell'estensione. Esiste invece un leggero rilassamento nella flessione; difatti il movimento di rotazione è eseguibile solo nella flessione, dato che le superfici articolari del femore, nel loro profilo simile a una spirale, diminuiscono la distanza tra l'epicondilo (origine del legamento) e i punti di inserzione del legamento stesso (tav. II, fig. A). Nella tav. II possiamo notare, nei due profili laterali (fig. B) e mediale (fig. C), l'escursione del movimento di flessione con angolazione di circa 130°. Tale movimento è limitato dall'avvicinamento delle parti muscolari posteriori proprie della forma.

Fig. A
Flessione del ginocchio destro.
1. vista anteriore
2. profilo mediale

Fig. B
Visione volumetrica del ginocchio destro.
1. profilo antero-laterale
2. profilo postero-mediale

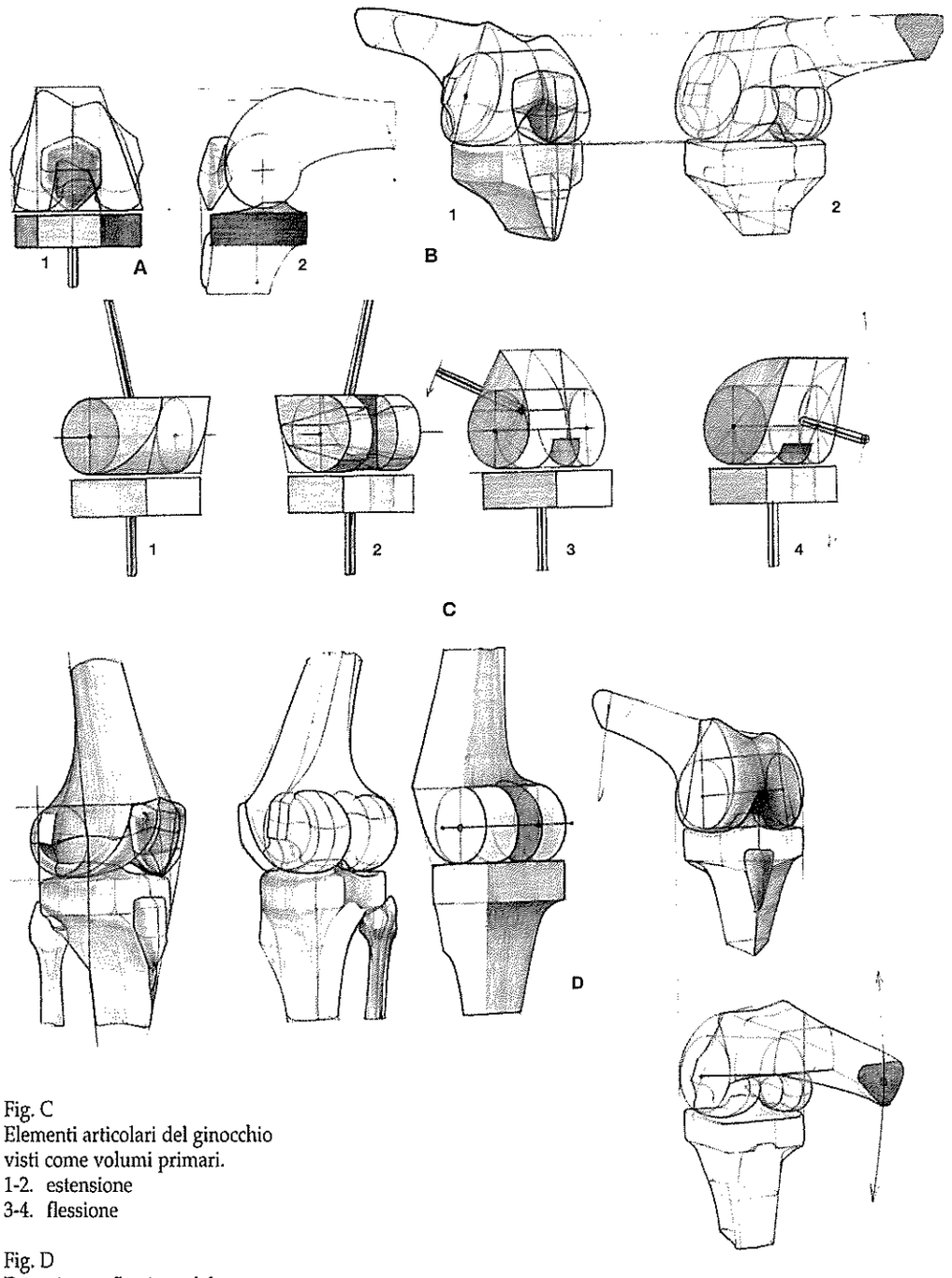

Fig. C
Elementi articolari del ginocchio visti come volumi primari.
1-2. estensione
3-4. flessione

Fig. D
Estensione e flessione del ginocchio destro.

Tav. II

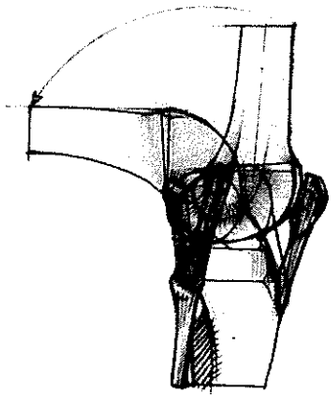

A

Fig. A
Movimento dall'estensione alla flessione del ginocchio destro in visione laterale.
Notiamo la modificazione di tensione del legamento collaterale fibulare e del posizionamento della rotula a contatto con le superfici articolari. Il legamento rotuleo, data la sua conformazione, funziona come una fune flessibile che mantiene sempre alla medesima distanza la rotula dalla tuberosità della tibia.

Fig. B-C
Escursione del movimento articolare dell'arto inferiore dall'estensione alla flessione di circa 130° visto nel profilo laterale (B) e mediale (C).

B

C

Tav. III

Fig. A
Scorcio antero-mediale dell'arto inferiore destro con estensione e flessione della gamba.

Fig. B
Scorcio postero-laterale dell'arto destro con flessione della coscia.

Fig. C
Scorcio postero-laterale in flessione massima dell'arto sinistro.

Fig. D
Scorcio antero-laterale in flessione dell'arto sinistro.

Fig. E
Scorcio postero-laterale in flessione dell'arto sinistro.

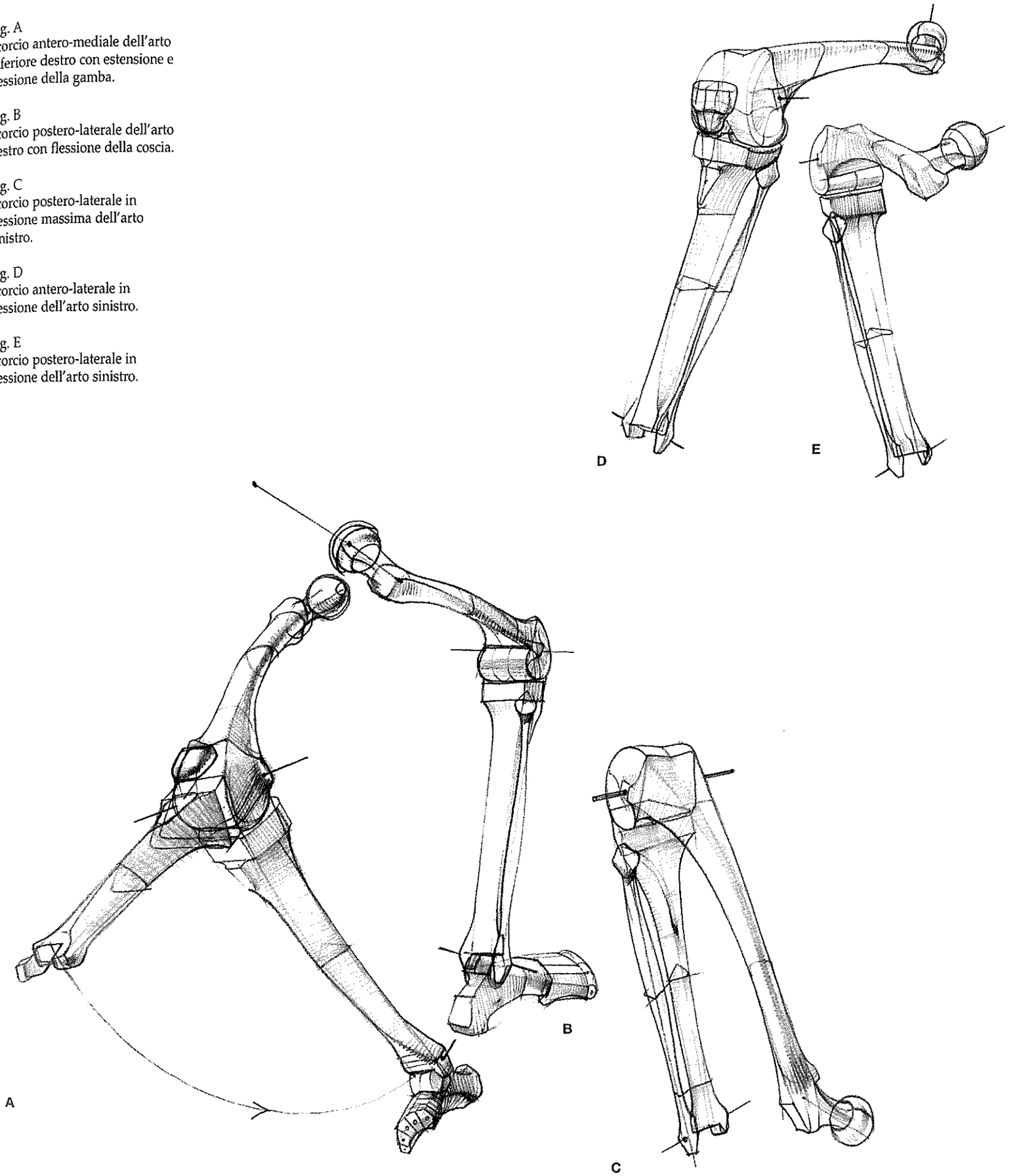

IL PIEDE

Tav. I

Il segmento del piede (tav. I) è la parte terminale dell'arto inferiore e su di esso grava l'intero peso del corpo. Questo trova nella posizione del piede, ortogonale alla gamba, una superficie di sostegno particolarmente funzionale grazie, da un lato, alla caratteristica forma arcuata del piede stesso, che poggia su tre punti, uno posteriore sul calcagno (fig. A1) e due anteriori rispettivamente sulla testa del I (fig. A2) e del V (fig. A3) metatarsale; e dall'altro alla struttura scheletrica, costituita da ventisei ossa, che garantisce lo scarico graduale del peso sino al suolo e l'elasticità necessaria alla locomozione. Infatti la disposizione delle trabecole della struttura intrinseca dell'osso (fig. B) permette al piede di opporre un'efficace resistenza alle forze di compressione unitamente all'azione di legamenti e tendini dei muscoli che contribuiscono alla solidità dell'insieme. Analizzando in dettaglio la struttura scheletrica del piede (figg. C sgg.), notiamo che essa è costituita da tre segmenti: il tarso, il metatarso e le falangi, per un totale di ventisei ossa di cui sette brevi e diciannove lunghe.

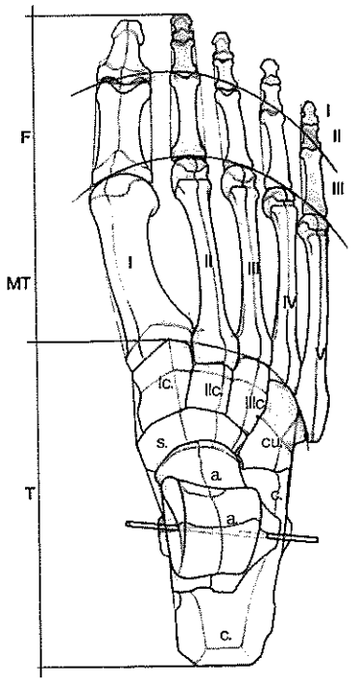

C

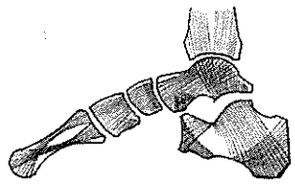

B

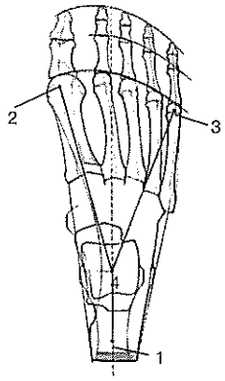

A

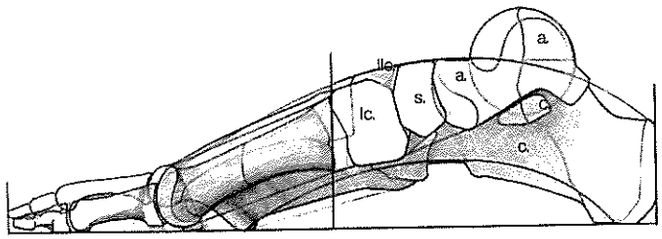

E

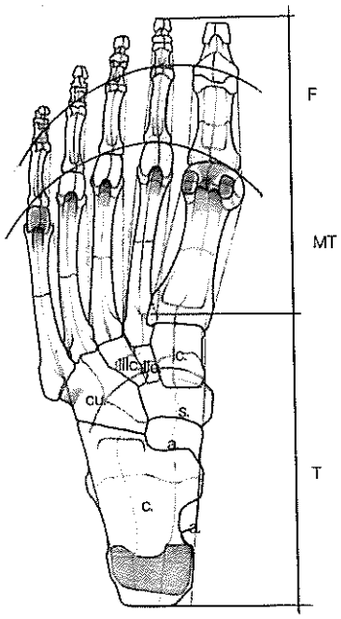

D

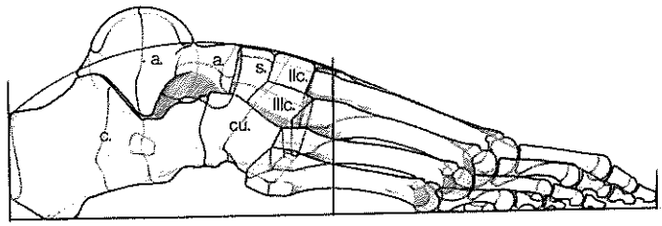

F

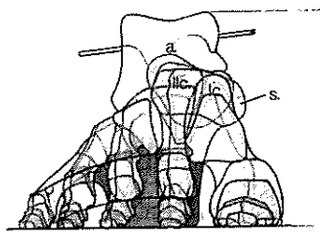

G

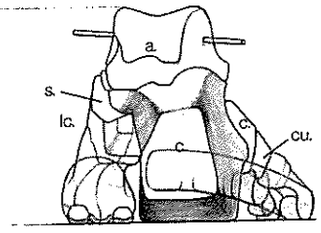

H

Fig. A
Visione del piede dall'alto con in evidenza le traiettorie di scarico del peso.
1. calcagno
2. testa del I metatarsale
3. testa del V metatarsale
4. troclea dell'astragalo

Fig. B
Scheletro del piede in sezione longitudinale. Figura schematica della struttura spongiosa ossea le cui linee di scarico del peso vanno dalla troclea dell'astragalo al I metatarsale e al calcagno.

Fig. C
Scheletro del piede destro. Visione dorsale.

Tarso:
a. astragalo
c. calcagno
s. scafoide
cu. cuboide
I c. primo cuneiforme
II c. secondo cuneiforme
IIIc. terzo cuneiforme

Metatarso:
I metatarsale
II metatarsale
III metatarsale
IV metatarsale
V metatarsale

Falangi:
I falange prossimale
II falange mediana
III falange distale

Fig. D
Visione plantare.

Fig. E
Visione del profilo mediale.

Fig. F
Visione del profilo laterale.

Fig. G
Visione frontale anteriore.

Fig. H
Visione frontale posteriore.

Il **tarso**, formato dalle sette ossa brevi e situato nel segmento posteriore, è la parte dove maggiore è il carico del peso del corpo. I suoi elementi scheletrici sono: l'astragalo, il calcagno, lo scafoide, il cuboide, il primo cuneiforme, il secondo cuneiforme e il terzo cuneiforme.
Il **metatarso** è formato da cinque ossa lunghe e occupa il segmento centrale del piede e forma il collegamento tra le ossa del tarso e le falangi. Come tutte le ossa lunghe anche quelle del metatarso posseggono una base, un corpo e una testa anteriore.
Le falangi sono quattordici piccole ossa che occupano il segmento più avanzato e che permettono l'articolazione delle dita del piede. Ogni dito è costituito da tre falangi, con l'esclusione dell'alluce che ne presenta due.

Per capire a fondo la forma del piede nella sua efficacia funzionale, si deve notare come ogni singolo elemento scheletrico sia allineato su due traiettorie che chiameremo arcate. Queste arcate (mediale e laterale), sottoposte alla spinta esercitata dal peso del corpo, ne "seguono" la traiettoria. Il peso che grava sull'articolazione della caviglia viene trasmesso all'astragalo e da questo posteriormente al calcagno e anteriormente alle rimanenti ossa del tarso. Queste a loro volta lo diramano sulle ossa del metatarso che, aprendosi a breve ventaglio, scaricano il peso anteriormente al suolo.

Arcata mediale (tav. II)
Trova origine nel calcagno (fig. A1) che articola a sua volta con l'astragalo (fig. A2), punto più alto dell'arcata. Dalla testa dell'astragalo si dirige anteriormente nello scafoide (fig. A3) che comunica con i tre cuneiformi (fig. A4) e da questi, e in particolare dal primo cuneiforme, passa al I metatarsale (fig. A5), il più espanso e voluminoso, fino alla sua testa articolare.

Arcata laterale
Meno elevata, parte anch'essa dal calcagno (fig. B1), ma interessa l'articolazione con il cuboide (fig. B6) e da questo al V metatarsale (B7) fino alla sua testa articolare.
In sintesi, il piede presenta un'arcata mediale o arcata plantare caratterizzata da una curvatura accentuata e un'arcata laterale con una curvatura più bassa e appiattita. Inoltre è da notare che a questa differenza di altezza delle due arcate e di conseguenza dei due margini longitudinali del piede, corrisponde un andamento arcuato in senso trasverso leggibile in una sezione, a livello delle ossa del tarso (figg. F-G) come anche nelle teste dei metatarsali dove l'appoggio al suolo è nel I e nel V. Questa disposizione della forma secondo arcate longitudinali e trasversali fa sì che la trasmissione del peso sia ben distribuita su tutta la forma.

Tav. II

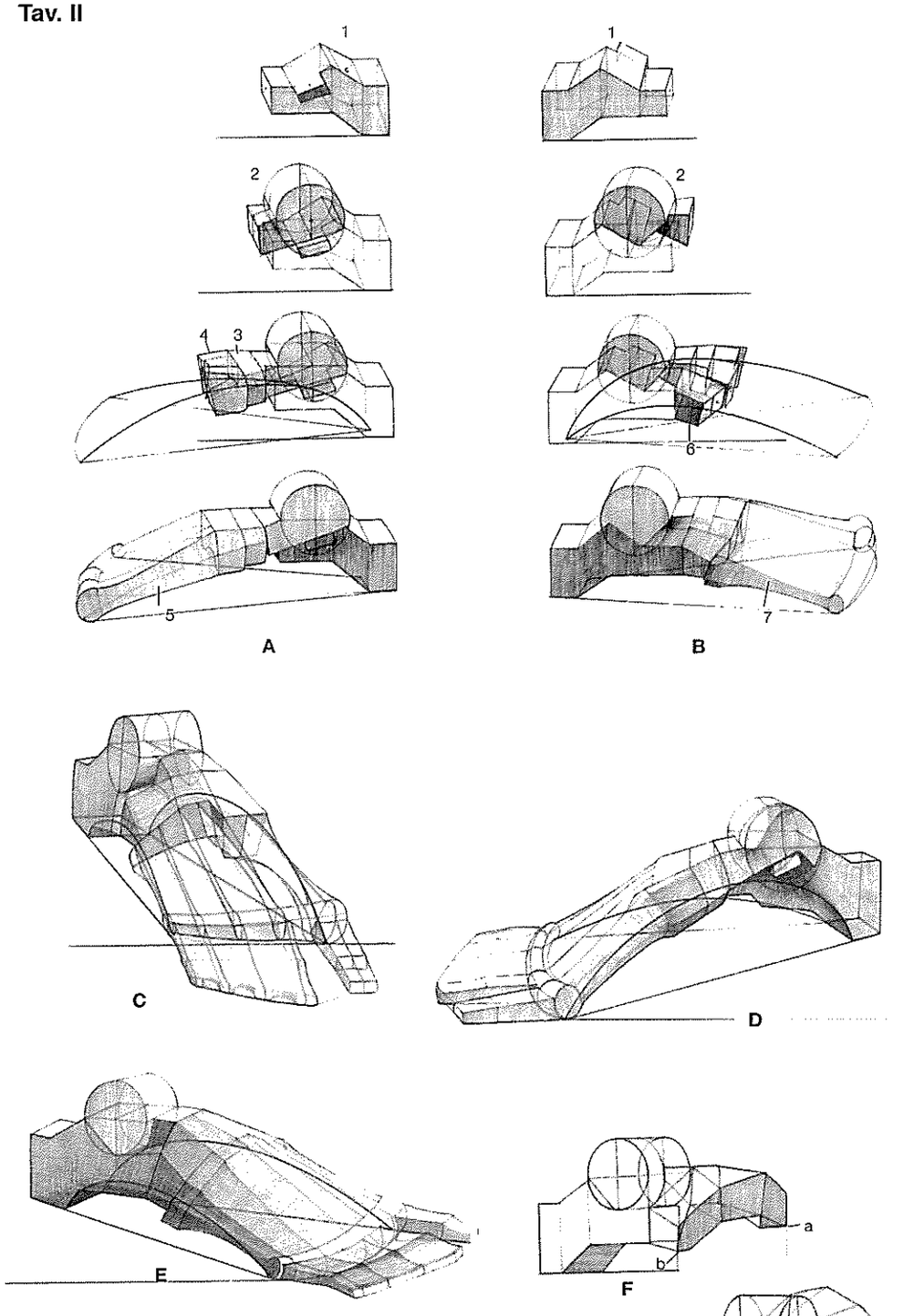

Fig. A

Ricostruzione in forme sintetiche degli elementi scheletrici che compongono l'arcata mediale del piede destro.
1. calcagno
2. astragalo
3. scafoide
4. I, II, III cuneiforme
5. I metatarsale

Fig. B
Arcata laterale del piede destro.
1. calcagno
2. astragalo
6. cuboide
7. V metatarsale

Fig. C
Visione volumetrica del piede destro in scorcio antero-laterale.

Fig. D
Visione volumetrica del piede destro visto medialmente. In evidenza l'arcata mediale.

Fig. E
Visione volumetrica del piede destro visto lateralmente. In evidenza l'arcata laterale.

Fig. F e G
Studio di volumetrie con sezione del piede destro a livello del tarso.
a. arcata mediale
b. arcata laterale

LE SINGOLE OSSA DEL TARSO, METATARSO E FALANGI

Il tarso

L'astragalo

Questo piccolo elemento scheletrico costituisce come in architettura la "chiave di volta" ideale, come abbiamo già visto, delle arcate del piede. Esso forma assieme alle ossa della gamba l'articolazione della caviglia o tibio-tarsica e, proprio per questa funzione, il suo corpo presenta dorsalmente un'area in rilievo di forma semicilindrica, ricoperta da una superficie articolare per la tibia a forma di troclea (fig. B1). Ai suoi lati tale area presenta altre due superfici articolari, la faccetta per il malleolo mediale (fig. A2) piccola e a forma di virgola, e la faccetta per il malleolo laterale (fig. C3), fibulare, di forma più estesa e triangolare, con l'apice rivolto in basso.
Essendo un elemento che distribuisce le forze di pressione su tutto il piede, l'astragalo articola anteriormente con lo scafoide attraverso una testa articolare (fig. B4) bombata di forma ellittica, collegata al corpo da un collo (fig. A5). In basso invece articola con il calcagno attraverso tre faccette (fig. D), due poste anteriormente subito sotto la testa, e una più ampia e concava al di sotto del corpo, separata dalle prime due da una depressione profonda detta solco dell'astragalo (fig. C6).

Il calcagno

È il più grande delle ossa del tarso e determina il volume posteriore del piede, dietro all'articolazione della caviglia. Essendo così sporgente rispetto al punto di articolazione, offre un braccio di leva, vantaggiosa, al muscolo del tricipite della sura che si inserisce con un robusto tendine nella tuberosità calcaneale (fig. A7). Il corpo del calcagno è massiccio e prismatico e, dato il suo ruolo di sostegno e di fulcro delle arcate del piede, è più espanso posteriormente che anteriormente. Difatti, la tuberosità del calcagno nella parte inferiore (plantare) si espande in due robusti processi, mediale (fig. A8) e laterale (fig. C9), che corrispondono alla superficie sottocutanea che scarica il peso del corpo al suolo. Da questi due processi la forma si rastrema fino a terminare anteriormente con una piccola estremità articolare (fig. B10) per il cuboide, di forma quadrilatera. In prossimità di questa, nella faccia superiore, notiamo, in corrispondenza della testa dell'astragalo, due faccette articolari e una faccia articolare più estesa per il corpo dell'astragalo. L'astragalo è quindi totalmente sostenuto dal calcagno.

Lo scafoide

È un elemento interessante dello scheletro del piede perché è il punto cruciale del processo di diramazione delle forze che viene esplicitato dalla forma "a ventaglio" (fig. H) del piede stesso. Si pone infatti tra l'astragalo e i cuneiformi e, data l'articolazione con la testa di forma ellittica convessa dell'astragalo, la sua faccia posteriore è particolarmente scavata e concava, donde il nome, mentre la faccia anteriore convessa presenta tre faccette articolari per i tre cuneiformi, piatte e di forma triangolare. La faccia mediale è caratterizzata invece da una tuberosità (fig. E11), luogo di inserzione del tendine del muscolo tibiale posteriore.

I cuneiformi

Devono il nome al loro aspetto che ricorda un cuneo, con la parte più rastremata in direzione plantare. Formano, nel loro insieme, uniti al cuboide, l'arcata trasversa del piede (figg. E-F-G-H).
Il primo è sicuramente il più robusto e grande, dato il suo rapporto articolare-anteriore con il I metatarsale. Il secondo è il più piccolo dei tre ed è il vertice dell'arcata trasversa.
Il terzo, di grandezza media, sporge leggermente in avanti, creando così un incastro articolare assieme al secondo e al primo cuneiforme di contenimento per il II metatarsale (fig. H), che è il più lungo dei cinque metatarsali e il punto di maggior rilievo dell'arcata longitudinale del piede.

Il cuboide

Di forma prismatica, simile ad un cubo, il cuboide si colloca fra il calcagno e il IV e il V osso metatarsale, con cui articola. Si può osservare nel suo margine esterno un solco (fig. G12), in cui scorre il tendine del muscolo peroneo lungo.

Ricordiamo, prima di passare all'analisi dei metatarsali, che i rapporti articolari tra queste forme scheletriche – cuboide, cuneiformi, scafoide – avvengono su superfici articolari piane o appena curve, che permettono movimenti di scivolamento, anche se molto contenuti, data una fitta trama di legamenti che trattiene a contatto i singoli elementi scheletrici.

Il metatarso

È costituito da cinque ossa lunghe. Tutte hanno una base (fig. H13), una testa (fig. H14) e un corpo (fig. H15) a convessità dorsale e sono disposte a ventaglio. Hanno una base con area articolare pianeggiante rivolta alle ossa del tarso, un corpo prismatico a sezione triangolare con l'apice verso il lato plantare (fig. I), a parte il I metatarso con sezione inversa, ed infine una testa a forma emisferica schiacciata e pianeggiante nei lati mediale e laterale.
Il I metatarso è il più voluminoso, ma anche il più breve e articola con la prima falange dell'alluce.
Il II è il più lungo, sopravanzando il I sia nella testa che nella base. Tutti gli altri si succedono in lunghezza decrescente.
La particolarità del V metatarso sta nella sua base, che presenta una sporgenza rugosa, detta processo stiloideo (fig. H16), luogo di inserzione del muscolo peroneo breve.

Le falangi

Il primo dito, l'alluce (fig. L), presenta due sole falangi; le rimanenti dita (fig. M) sono costituite da tre falangi chiamate prima falange o falange prossimale, seconda falange o media e terza falange o distale. Anche le falangi sono ossa lunghe, dotate di una base, un corpo e una testa.
La base della prima falange presenta una faccia concava per l'articolazione con la testa del metatarso; il corpo è sempre prismatico con due facce dorsali e una plantare, mentre la testa presenta una faccia articolare per la seconda falange, a forma di troclea, che serve a direzionare il movimento di flessione ed estensione delle singole falangi.
La seconda falange è assai più breve e mantiene le caratteristiche della prima per quanto riguarda il corpo e la testa, mentre la base, articolando con la prima falange, si modella sulla testa a troclea di quest'ultima.
La terza falange, anch'essa assai breve, presenta all'estremità distale un'espansione ossea a ferro di cavallo, liscia nella parte dorsale che corrisponde all'unghia, e rugosa nella parte plantare, in sostegno al polpastrello del dito.
Ovviamente il primo dito è il più voluminoso, il secondo può essere a volte più lungo dell'alluce mentre gli altri si succedono in lunghezza decrescente.

Fig. A
Astragalo e calcagno del piede destro. Profilo mediale.

a. astragalo
c. calcagno
2. faccetta articolare per il malleolo mediale della tibia
5. collo dell'astragalo
7. tuberosità calcaneale
8. processo mediale

Fig. B
Astragalo e calcagno. Visione frontale anteriore.
1. troclea dell'astragalo
4. testa articolare per lo scafoide
10. faccia articolare per il cuboide

Fig. C
Astragalo e calcagno. Profilo laterale.
3. faccetta articolare per il malleolo laterale
6. solco dell'astragalo
9. processo laterale

Fig. D
Astragalo e calcagno. Faccette articolari.

Tav. I

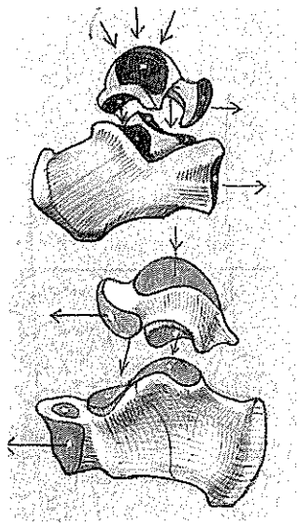

D

Fig. E
Scafoide e cuneiformi. Visione del profilo mediale.
11. tuberosità dello scafoide

Fig. F
Scafoide, cuneiformi e cuboide. Visione frontale anteriore.

Fig. G
Scafoide, cuneiformi e cuboide. Profilo laterale.
12. solco del cuboide

Fig. H e particolari
Tarso e metatarso. Visione dorsale.
13. base
14. testa
15. corpo
16. processo stiloideo del V metatarsale

Fig. I
Metatarso e falangi. Visione anteriore frontale.

Fig. L
I metatarsale e falangi dell'alluce. Visione mediale.

Fig. M
II metatarsale e falangi. Visione laterale.

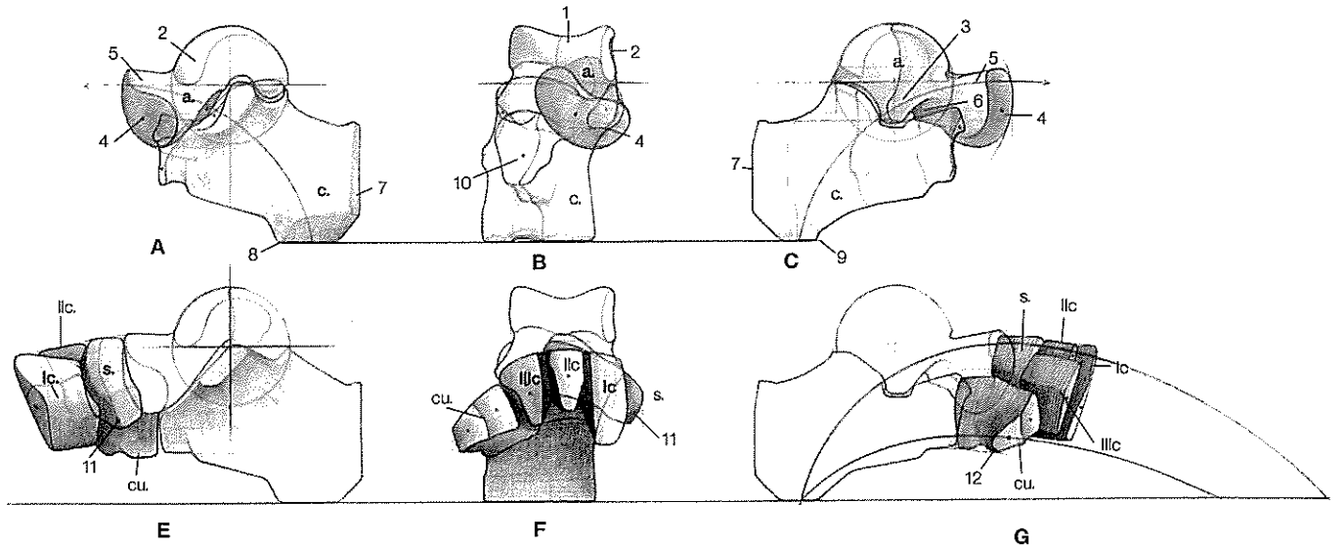

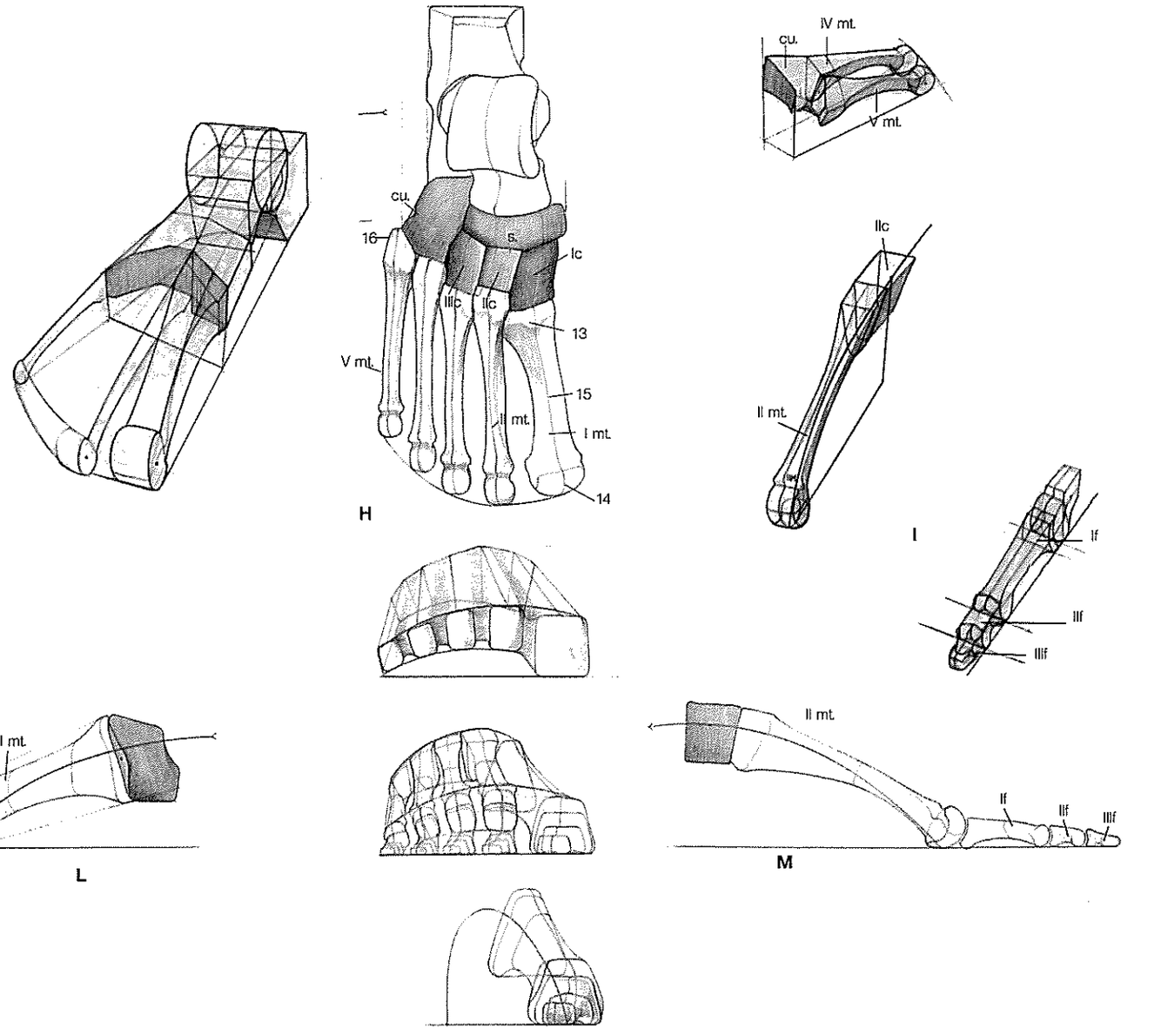

RAPPORTI MODULARI DI COSTRUZIONE DEL PIEDE E SVILUPPI VOLUMETRICI

La lunghezza totale del piede (tav. I, fig. A) è data dalla somma di 1T + 1/6T, che chiameremo P. In una suddivisione in due parti del segmento P, la metà posteriore corrisponderà al tarso e la metà anteriore a metatarso e falangi. Il segmento P, ulteriormente suddiviso in tre parti, individuerà nella prima suddivisione (1/3 P) il punto (a); da questo punto, con altezza pari a 1/4 P, individueremo l'altezza massima del tarso.
Quest'ultimo segmento (1/4 P), se ruotato con centro in (a), determina anteriormente il punto (b), corrispondente alla testa del V metatarsale e posteriormente il punto (c), il processo mediale della tuberosità del calcagno. A questi dati possiamo aggiungere quello del diametro della circonferenza approssimabile alla dimensione di 1/6 P, con centro in (d), che corrisponde alla superficie articolare dell'astragalo (fig. AI). Possiamo inoltre calcolare per la dimensione delle falangi 1/4 P.

Deducendo dalle analisi precedenti una forma "schematica" che riassuma in sé i contenuti strutturali e morfologici del piede noteremo:
- il margine mediale (figg. A, AI, AII) particolarmente arcuato, che dal calcagno si eleva rapidamente e si porta decrescendo sulla testa del I metatarsale;
- il margine laterale (figg. B, BI, BII), meno elevato del precedente, che si estende dal calcagno alla testa del V metatarsale e prosegue anteriormente, parallelamente al suolo sullo spessore del quinto dito;
- il margine anteriore (fig. C), ad arco ribassato visto dall'alto e con l'apice nella testa del II metatarsale e decrescente verso il V; il suo spessore è maggiore sulla testa del I e decresce fino al V. Lo stesso tipo di margine si ritrova nell'estremità delle dita;
- il margine posteriore (fig. D), voluminoso e quadrangolare;
- la faccia dorsale (fig. E), rivolta verso l'alto, di forma convessa e fortemente inclinata in senso longitudinale, con apice sul tarso, nella testa dell'astragalo;
- la faccia plantare, rivolta verso il basso, marcatamente concava in prossimità del tarso con il margine mediale più elevato rispetto al margine laterale.

Vediamo ora come possiamo passare alla forma epidermica del piede.
Parte del volume complessivo del piede è occupato dallo scheletro; in un'osservazione del modello vivente, sarà importante individuare i punti di emersione di questa struttura "sotto la pelle". Possiamo così osservare a livello della caviglia la sporgenza dei due malleoli con il mediale posto in condizione anteriore rispetto all'altro (vedi sezione fig. F).
Nella faccia dorsale, lo scheletro è direttamente sotto pelle; in questo caso risultano evidenti le linee a rilievo dei tendini dei muscoli: tibiale anteriore (fig. F1), estensore lungo dell'alluce (fig. F2), estensore lungo delle dita con i suoi quattro tendini (fig. F3), peroniero anteriore (fig. F4). Al di sotto di questi notiamo il rilievo più modesto del muscolo estensore breve dell'alluce (fig. F a) e del muscolo breve delle dita con i suoi tre tendini (fig. F b,c,d).
Nella regione delle dita, dove hanno inserzione i muscoli estensori, lo scheletro è evidente nella superficie dorsale in prossimità dell'articolazione della prima con la seconda falange.
Nella faccia posteriore il calcagno è anch'esso evidente e notiamo il rilievo del tendine di Achille.

Tuttavia, mentre lo scheletro è sottocutaneo in questi punti, non lo è nella faccia plantare. Nello spazio concavo plantare esiste una serie di muscoli, la cui funzione è generalmente quella di flettere, azione che si contrappone al movimento di estensione dei muscoli che hanno inserzione nella faccia dorsale del piede; a questi si aggiunge l'aponevrosi plantare, uno spesso e rigido sistema di fasci longitudinali e fibre trasversali che, assieme al tessuto adiposo, formano un cuscinetto che fa da ammortizzatore tra il peso del corpo e il suolo. Questo elemento conferisce così, in unità con la struttura scheletrica, elasticità all'appoggio plantare sia nel sostegno che nella propulsione del passo.

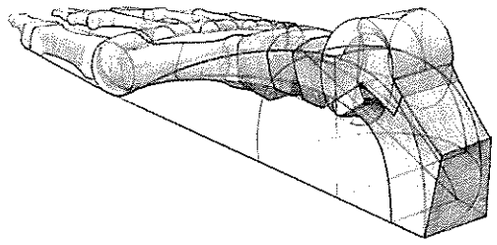

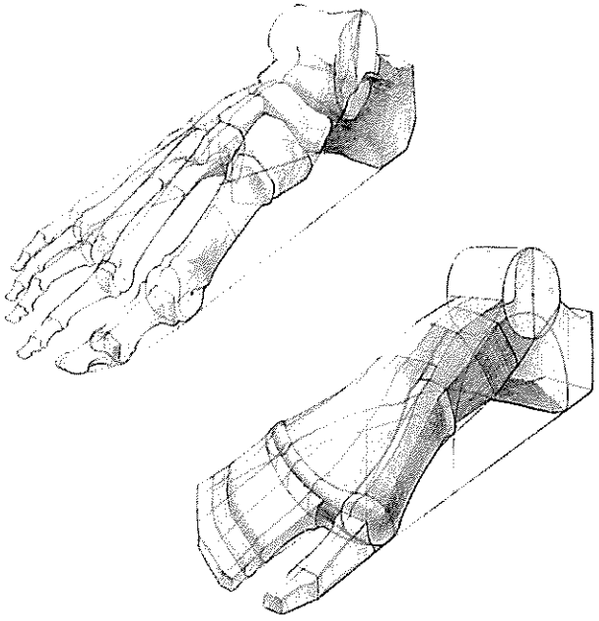

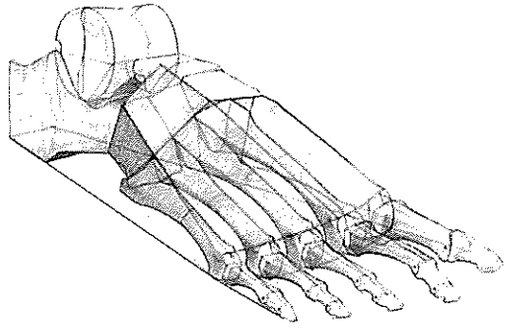

Fig. A, A', A''
Rapporti modulari del piede destro visto nel profilo mediale. P = 1 T+1/6 T - misura complessiva di lunghezza del piede.
a. centro di rotazione del segmento 1/4P pari all'altezza massima del tarso
b. testa del V metatarsale
c. processo mediale della tuberosità del calcagno

Fig. A'
d. centro della circonferenza con diametro di 1/6 T che definisce la superficie articolare dell'astragalo.

Fig. B, B', B''
Profilo laterale.

Fig. C
Visione frontale anteriore.

Fig. D
Visione frontale posteriore.

Fig. E
Faccia dorsale.

Fig. F
Faccia dorsale e rilievo tendineo del piede, sezionato all'altezza dell'articolazione tibio-tarsica.

1. tibiale anteriore
2. estensore lungo dell'alluce
3. estensore lungo delle dita
4. peroniero anteriore
5. peroniero lungo
6. peroniero breve
7. tendine calcaneale
8. flessore lungo dell'alluce
9. flessore lungo delle dita
10. tibiale posteriore

a. tendine del muscolo estensore breve dell'alluce
b.c.d. tendini del muscolo estensore breve delle dita. Questi due muscoli originano dalla porzione anteriore della faccia superiore del calcagno e si inseriscono nella aponevrosi dorsale delle dita; svolgono un'azione di flessione dorsale delle dita.

Fig. G
Piede sinistro. Visione mediale anteriore e sezione dei muscoli della gamba.
11. muscolo soleo

Da ultimo, nel piano plantare va considerato un muscolo breve che investe anche la percezione del rilievo plastico della forma nella visione laterale e cioè l'abduttore del mignolo (fig. H1) il quale, colmando la concavità scheletrica a livello del tarso e del metatarso, conferisce il rilievo e l'appoggio al suolo del margine laterale del piede. Basti pensare all'orma del piede, con la sua caratteristica sagoma, molto marcata a livello del calcagno e su tutto il margine laterale, con l'impronta anteriore delle teste dei metatarsi e delle dita.

Fig. H
Visione laterale del piede destro attraverso una scansione di linee di rilievo.
1 abduttore del mignolo

Fig. I
Visione mediale del piede destro.
In evidenza lo scavo plantare.

Tav. I

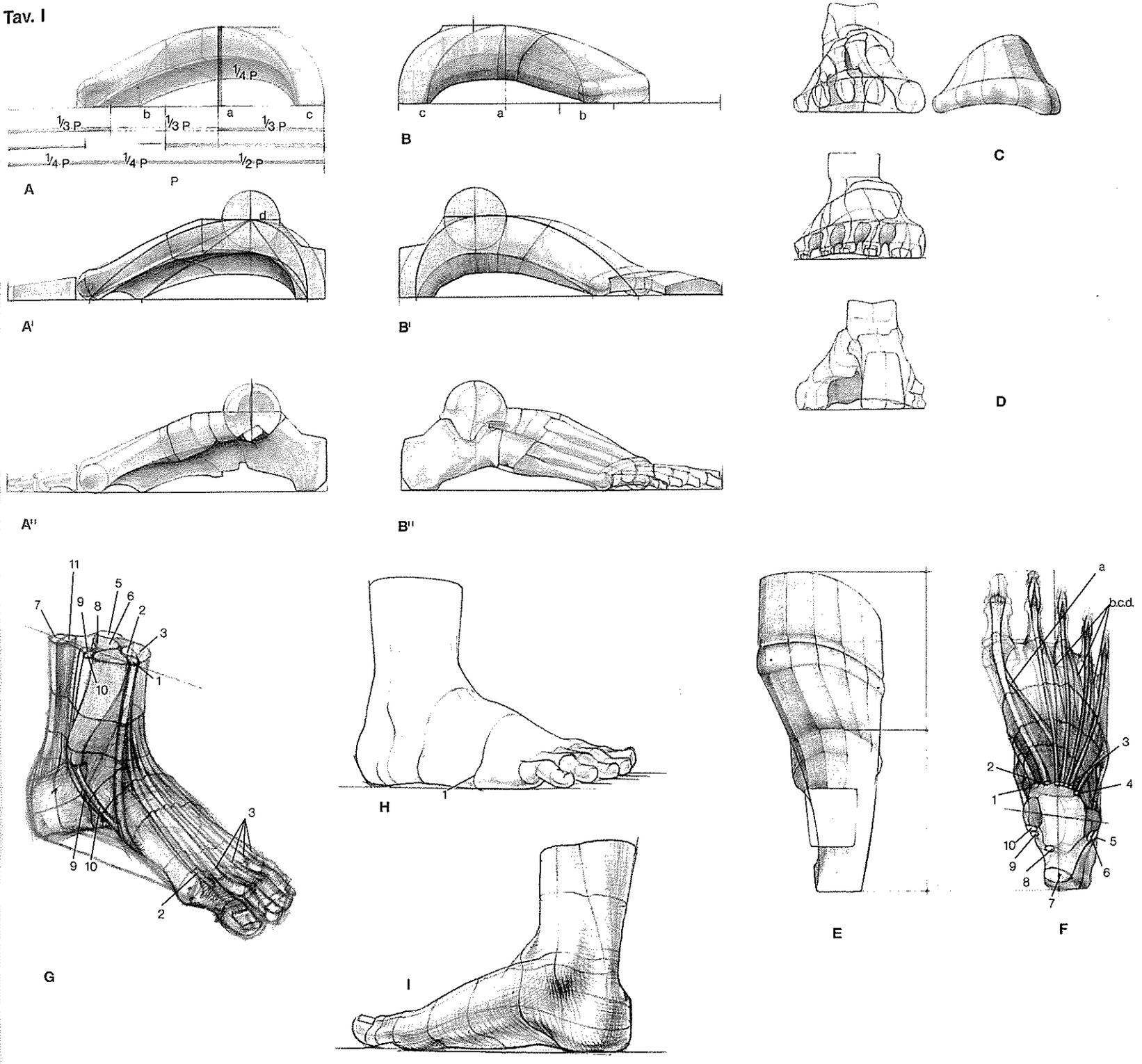

Se osserviamo ora il piede nello scorcio in una lettura volumetrica e trasparente della forma che riassuma i dati colti in precedenza, notiamo che la sezione nel punto di connessione tra tarso e metatarso (tav. II, figg. A-B-C), racchiude nel suo spessore le altezze dei margini, permettendoci di individuare la forma plastica del piede, come le figure sopra citate ci mostrano in sequenza.

Tav. II

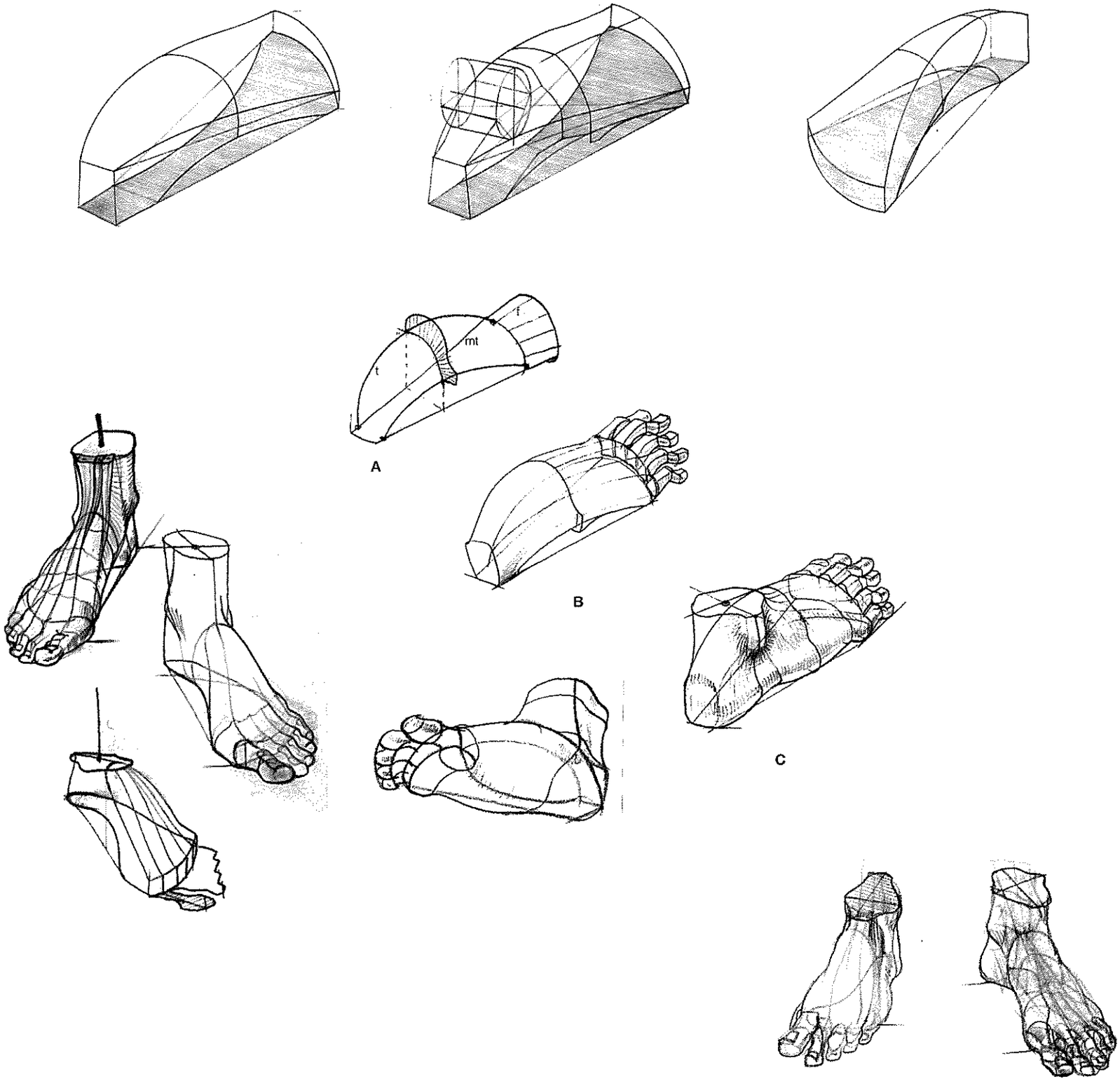

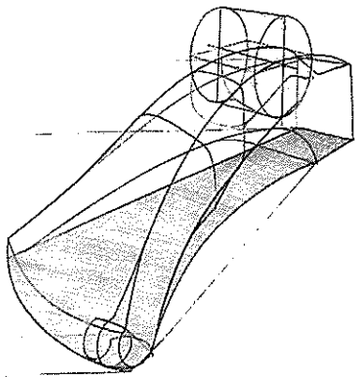

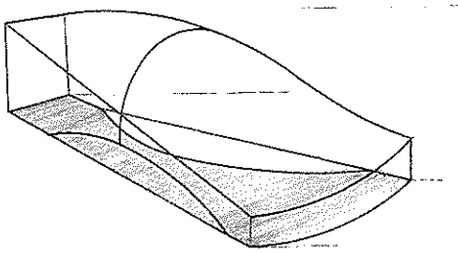

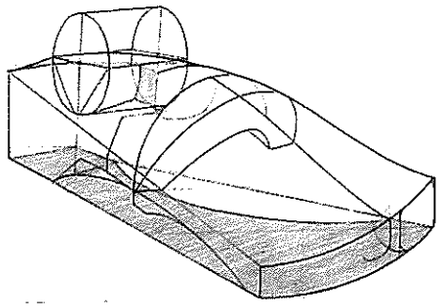

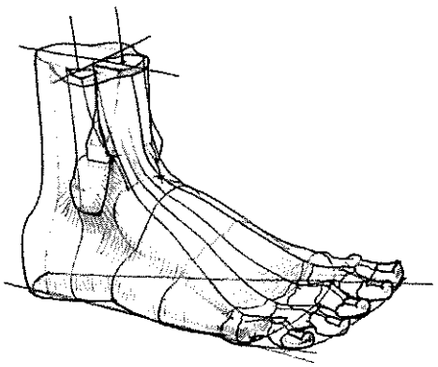

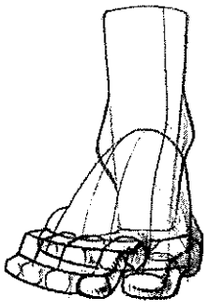

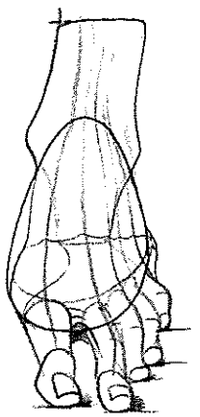

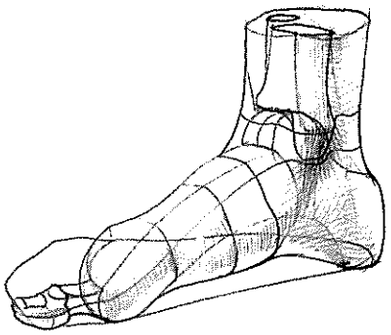

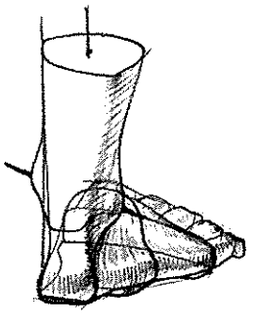

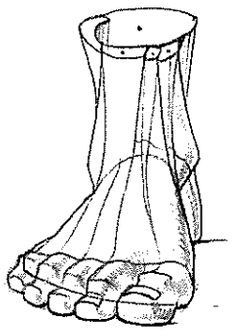

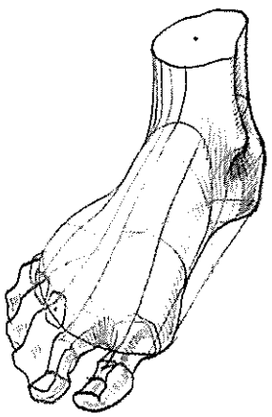

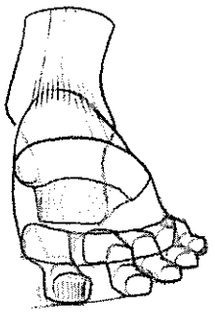

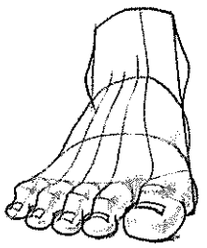

ARTICOLAZIONE DELLA CAVIGLIA, O TIBIO-TARSICA, E MOVIMENTI DEL PIEDE

L'articolazione tibio-tarsica è composta dalla parte inferiore della tibia, con la sua faccia articolare per la troclea e con il suo malleolo, dal malleolo fibulare e dall'apparato articolare dell'astragalo. Tale articolazione è una diartrosi a ginglimo angolare che genera nel piede due situazioni dinamiche: la flessione e l'estensione.
Per flessione si intende l'avvicinamento della sua faccia dorsale al segmento della gamba; per estensione, il movimento contrario. Possiamo così distinguere approssimativamente un angolo di flessione di 25° e di estensione pari a 35°, calcolabili a partire dall'asse longitudinale della gamba (tav. I, fig. A).
Un altro tipo di movimento permesso da questa articolazione è la rotazione, che comporta movimenti di abduzione e di adduzione del piede, i quali avvengono idealmente lungo l'asse longitudinale del piede stesso. Questi movimenti rotatori sono più ampi e meno vincolati a livello dell'articolazione tra il calcagno, l'astragalo e lo scafoide che non sull'articolazione tibio-tarsica, costretta e limitata ai suoi lati dai malleoli. Il movimento di abduzione porta al sollevamento (con il piede staccato dal suolo) del margine laterale del piede, mentre il movimento di adduzione porta al sollevamento del margine mediale. Il primo ha un'escursione minore, data la presenza del malleolo fibulare che limita il movimento rafforzando nel contempo la stabilità dell'articolazione. Il secondo è più ampio, grazie alla dimensione ridotta del malleolo tibiale.

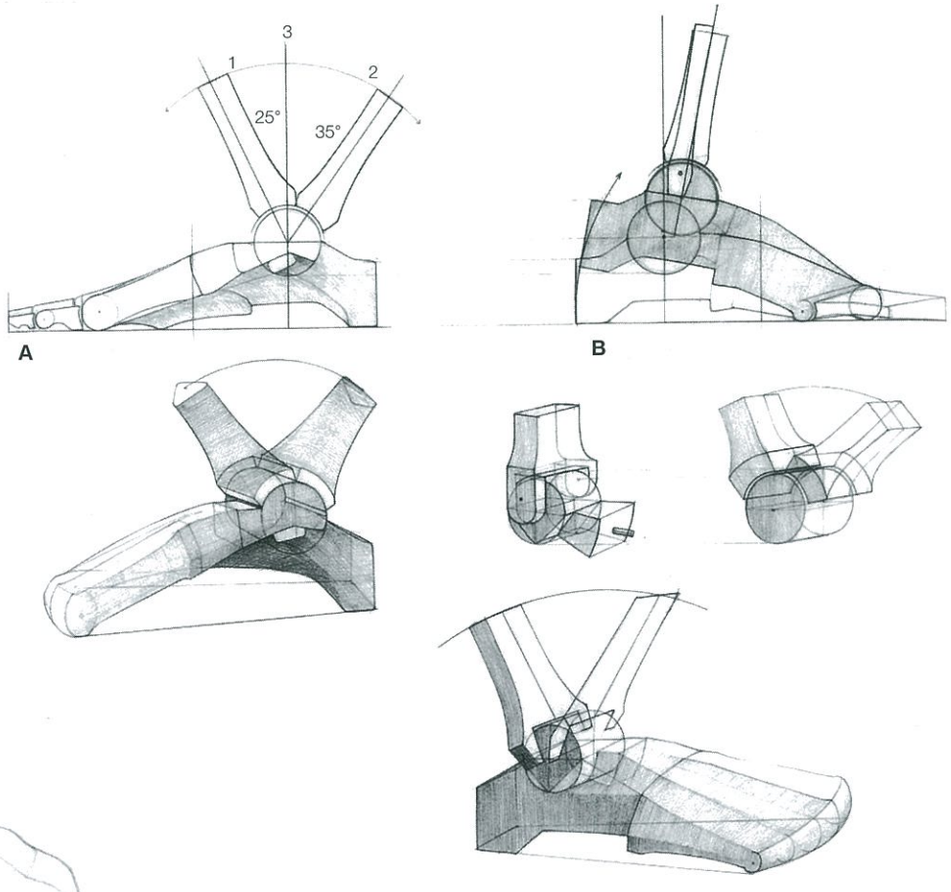

Tav. I

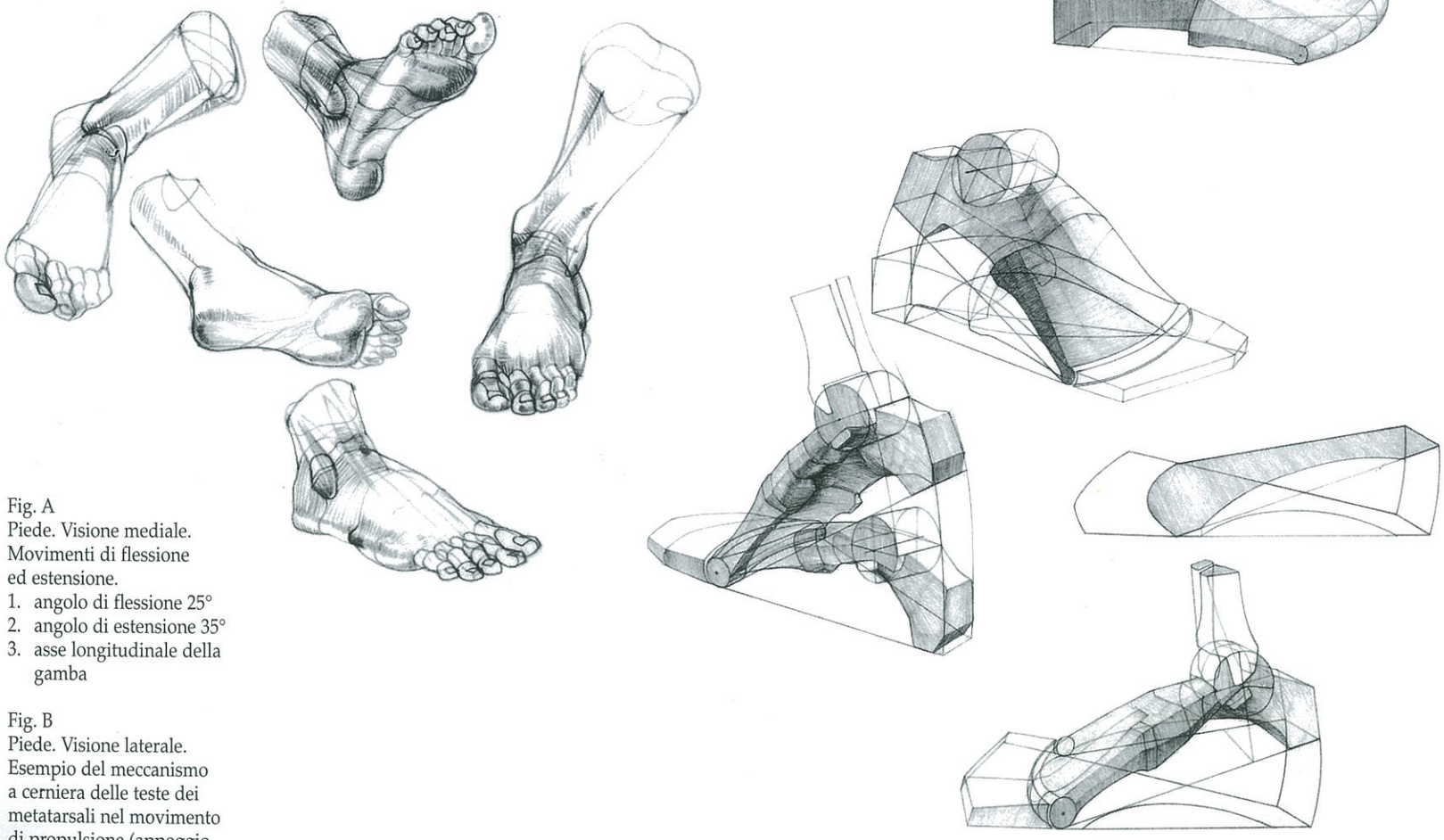

Fig. A
Piede. Visione mediale. Movimenti di flessione ed estensione.
1. angolo di flessione 25°
2. angolo di estensione 35°
3. asse longitudinale della gamba

Fig. B
Piede. Visione laterale. Esempio del meccanismo a cerniera delle teste dei metatarsali nel movimento di propulsione (appoggio digitigrafo).

Tav. II

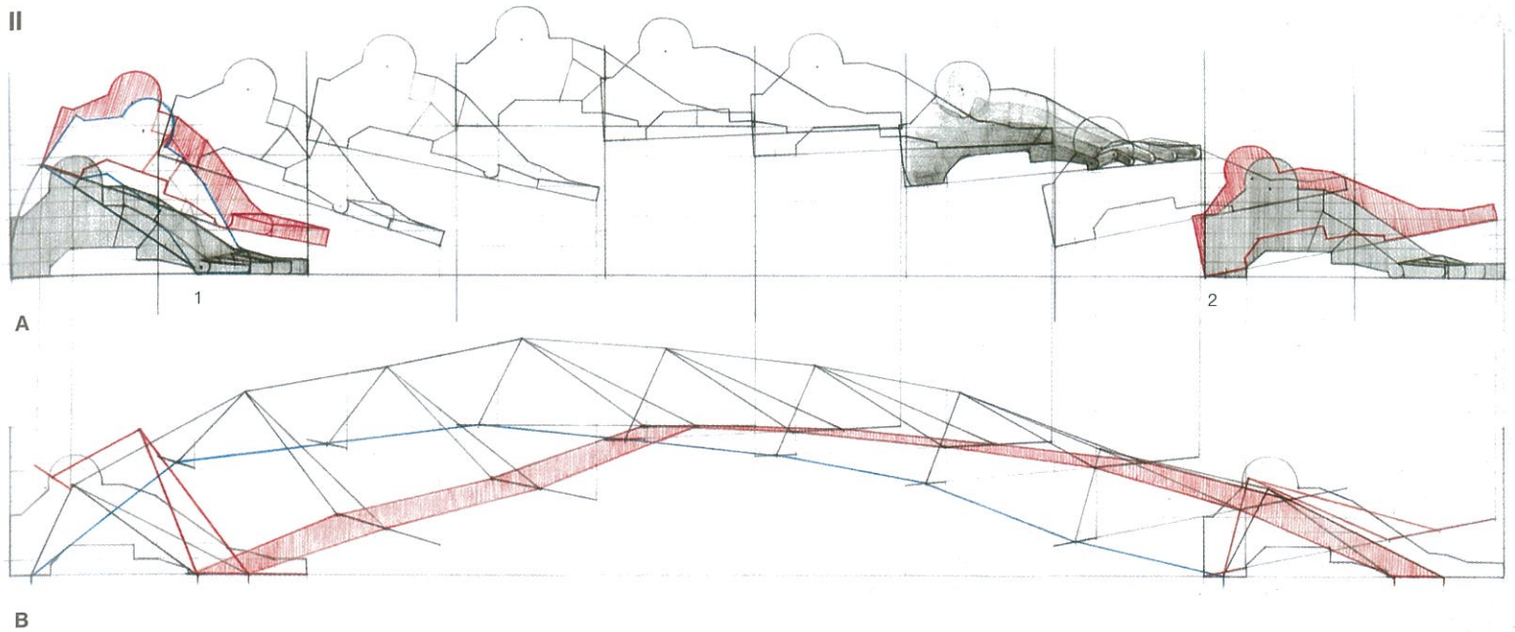

Il piede svolge, sì, la funzione di sostegno, ma è anche una potente leva per il movimento dell'uomo nella deambulazione, nella corsa e nel salto.
La meccanica del camminare, in questo contesto analizzata solamente nella dinamica del piede, manifesta un'interessante gradualità ritmica che possiamo cogliere analizzando le due fasi che la compongono: la fase del sostegno e quella della propulsione (fig. B).
Nel camminare il piede si porta in avanti finché il tallone, detto in questo caso sostegno plantigrado, non tocca il suolo; da questo appoggio iniziale il piede entra in contatto graduale, lungo il margine laterale sino alle teste dei metatarsali, con il suolo, portandosi nella massima condizione di aderenza. Da questo punto inizia la fase di propulsione, attraverso il sollevamento del tallone con punto o fulcro di spinta sostenuto dalla testa del I metatarsale e dall'alluce i quali costituiscono così l'appoggio digitigrafo, cioè sulle dita.
La sequenza del passo (tav. II) è perciò costituita da un movimento ciclico che va dall'appoggio plantigrado all'appoggio digitigrafo, alternato nei due arti.

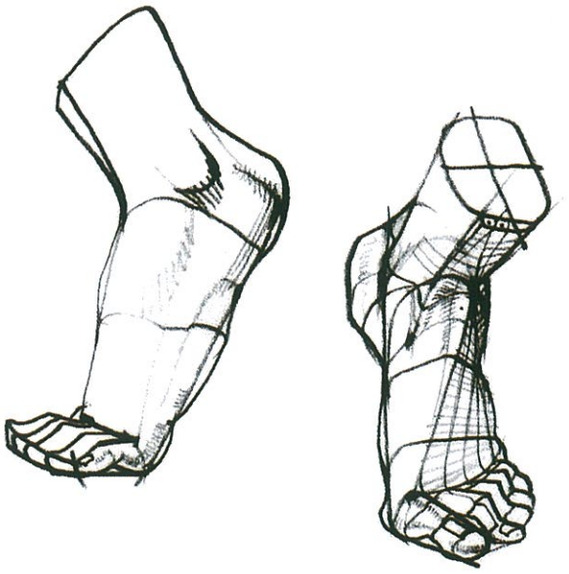

Figg. A-B
La sequenza del passo: piede destro. Visione laterale, sono evidenziate le traiettorie che attraversano la struttura del piede nello spazio.
1. appoggio digitigrafo: fase di propulsione.
2. appoggio plantigrado: fase di sostegno.

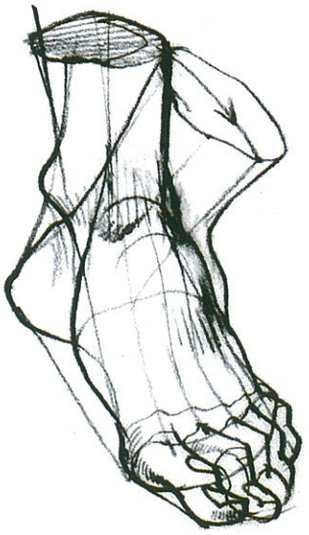

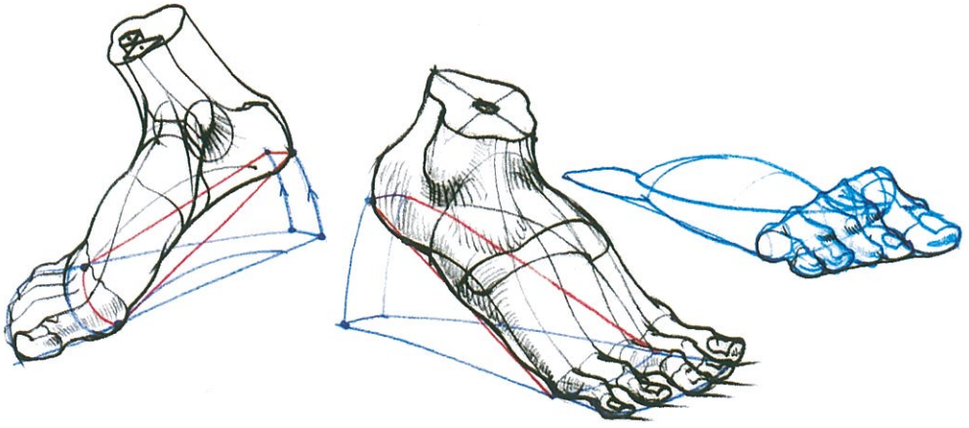

L'ARTO INFERIORE SCHELETRICO: MOVIMENTI ARTICOLARI

Come abbiamo già visto, sono tre le articolazioni che riguardano il segmento dell'arto inferiore: l'articolazione dell'anca, del ginocchio e della caviglia.

Articolazione dell'anca

Avviene nell'acetabolo del bacino con la testa del femore. È un'enartrosi assai mobile che presenta una concavità emisferica di contenimento di una forma sferica.
Questa articolazione permette cinque tipi di movimento:
1 rotazione sul proprio asse
2 estensione
3 flessione
4 adduzione
5 abduzione.
Inoltre, attraverso la somma degli ultimi quattro movimenti abbiamo la circonduzione, un movimento che genera una figura conica nello spazio con vertice nell'acetabolo al centro del femore e base sul ginocchio. Nell'esempio (tav. I, figg. A-B-C), possiamo vedere come, con punto fermo sull'anca, si possa determinare la flessione della coscia sul tronco (fig. A1).

Articolazione del ginocchio

Avviene tra il femore e la tibia. È una diartrosi a ginglimo angolare. I due condili del femore posano come rulli sopra una base orizzontale che è data dai condili della tibia creando due movimenti principali, uno di estensione e l'altro di flessione. Così, con punto fermo sui condili del femore, si ottiene la flessione della gamba sulla coscia (fig. A2) con vari gradi angolari fino a un massimo di circa 150°, movimento di flessione limitato dall'avvicinamento delle masse muscolari. Da notare che la rotula, nelle tre fasi descritte, segue il movimento della tibia alla quale è collegato dal legamento rotuleo.

Articolazione della caviglia

Composta dal mortaio articolare tibio-fibulare e dall'astragalo, anche questa articolazione è una diartrosi a ginglimo angolare. Genera due movimenti principali nel piede, uno di flessione dorsale (fig. A3) e l'altro di estensione, chiamato anche flessione plantare (fig. A4).

Fig. A
Arto inferiore visto nel profilo laterale dalla stasi alla dinamica.
1. flessione della coscia sul tronco
2. flessione della gamba sulla coscia
3. flessione dorsale del piede sulla gamba
4. estensione del piede sulla gamba

Fig. B
Visione frontale anteriore.

Fig.C
Visione frontale posteriore.

Tav. I

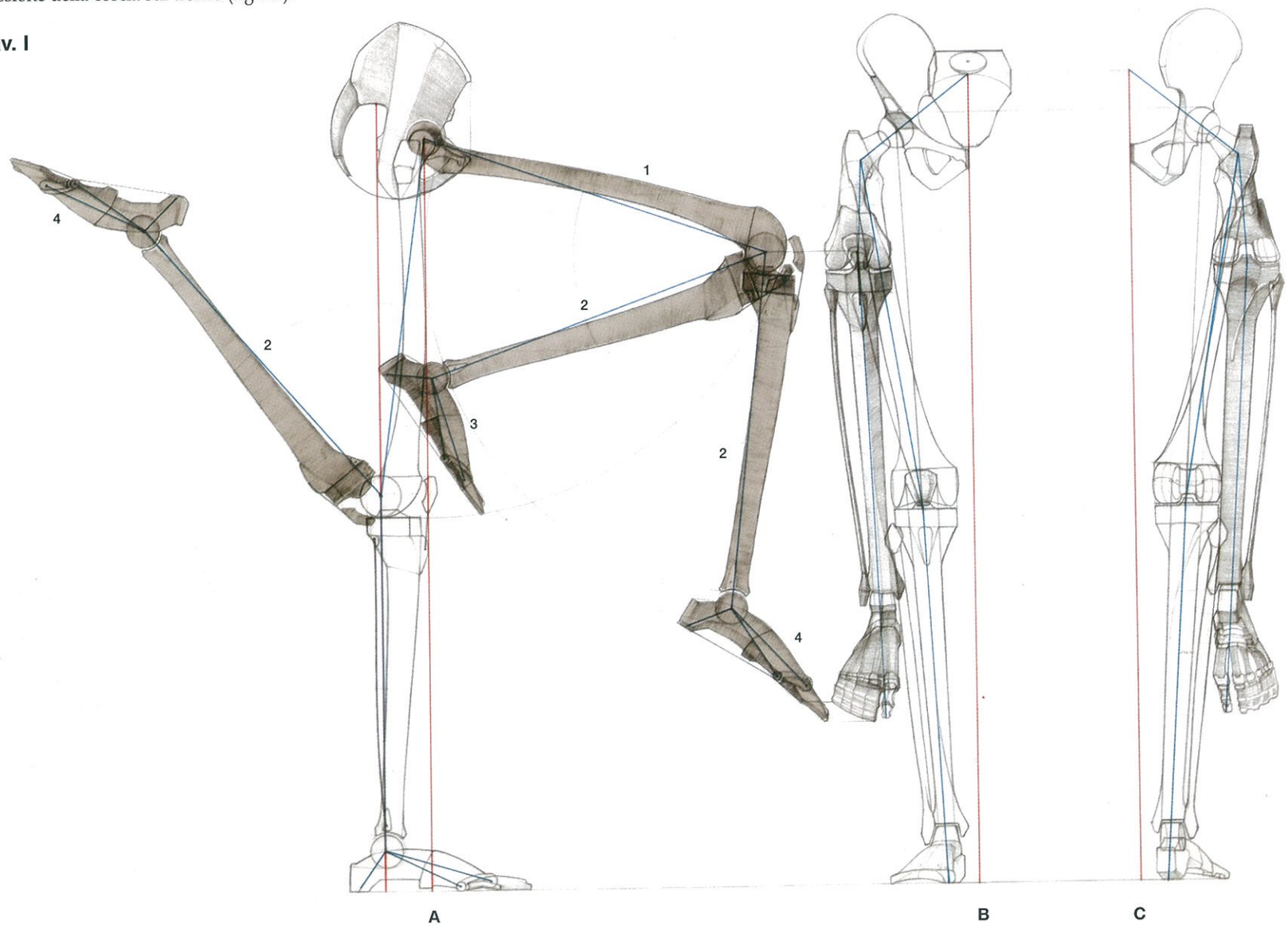

Lezione 18

MUSCOLI DELL'ARTO INFERIORE: MUSCOLI DELL'ANCA

Si tratta di un mantello di muscoli che originano dalla parte esterna e interna dell'ala dell'ileo rivestendola e che si inseriscono nella porzione superiore del femore.
Sono muscoli brevi e particolarmente robusti, e data l'esigua distanza che ne separa l'origine dall'inserzione, si sviluppano in ampie e massicce superfici, permettendo così di svolgere un'azione efficace di movimento. Svolgono un ruolo generico di abduttori della coscia ed estensori dell'arto inferiore (tav. I, figg. A1-2-3). Si suddividono in:

iliaci interni: grande psoas (g.p.), iliaco (i)

iliaci esterni: grande gluteo (1), medio gluteo (2), piccolo gluteo (3), piriforme*, tensore della fascia lata (4), otturatore interno*, otturatore esterno*, gemello superiore*, gemello inferiore*, quadrato del femore*

* Sono esclusi dalla descrizione analitica e grafica in quanto profondi e nascosti dai muscoli più superficiali.

grande psoas (tav. I, fig. B g.p.)

Origine: dalla superficie laterale dei corpi vertebrali della XII vertebra toracica e di quelli dalla I alla IV vertebra lombare, dai dischi intervertebrali e dai processi trasversi dalla I alla V vertebra lombare.
Inserzione: si fonde con il muscolo iliaco nel piccolo trocantere del femore.
Funzione: flette la coscia sul bacino.

iliaco (tav. I fig. B i.)

Origine: fossa iliaca.
Inserzione: unitamente al grande psoas, sul piccolo trocantere del femore.
Nell'estremità inferiore ambedue passano sotto il legamento inguinale.
Funzione: flette la coscia sul bacino.

legamento inguinale (tav. I fig. B l.i.)
Il legamento si unisce al tubercolo del pube e si porta sulla spina iliaca anteriore superiore. Contribuisce così alla formazione dell'arcata femorale superiore, una sorta di semianello che divide la radice della coscia dall'addome.

Tav. I

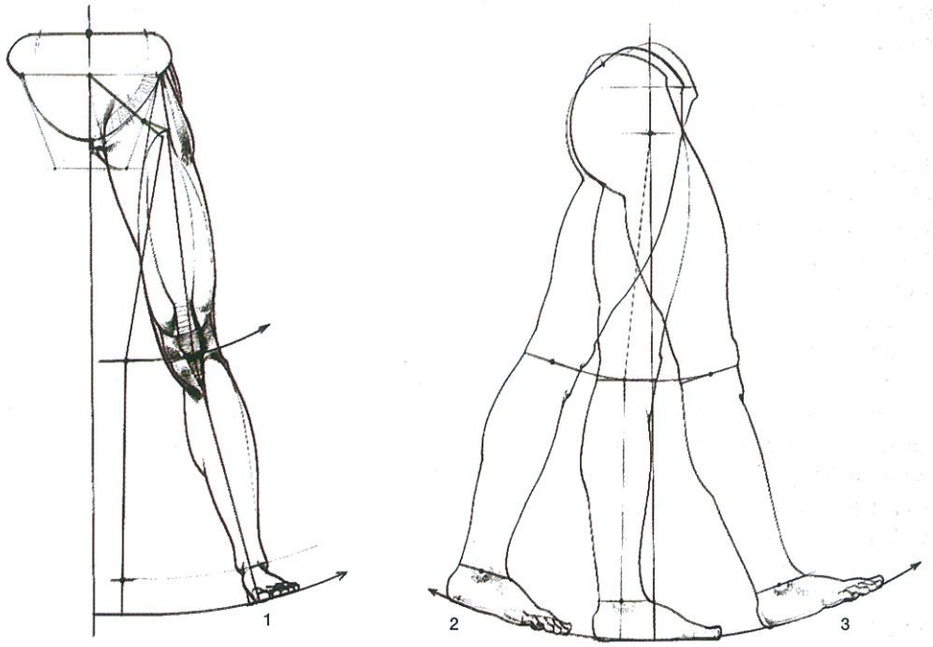

A

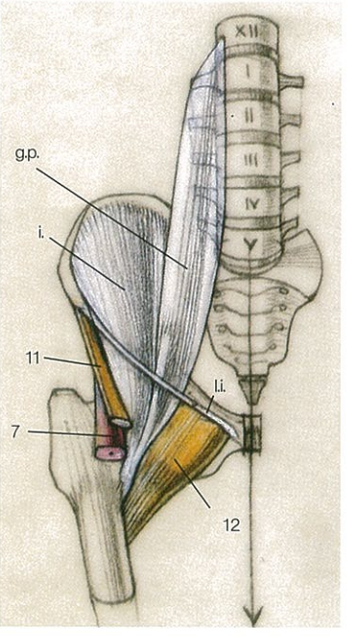

B

Fig. A
Movimenti dell'arto inferiore.
1. movimento di abduzione dell'arto inferiore
2. movimento di estensione dell'arto inferiore
3. movimento di flessione dell'arto inferiore

Fig. B
Visione anteriore dei muscoli profondi dell'anca.
g.p. grande psoas
i. iliaco
l.i. legamento inguinale
7. retto femorale
11. sartorio
12. pettineo

grande gluteo (tav. I figg. C-D1)
È il muscolo più robusto e voluminoso dei muscoli dell'anca e determina il rilievo della natica. Si può distinguere una porzione superficiale (fig. E1a) che determina la parte superiore e laterale del muscolo. Quest'ultima, in prossimità del grande trocantere termina con una spessa aponevrosi tendinea che passando lateralmente al trocantere stesso si fonde con il tratto ileo-tibiale (fig. E5) del muscolo tensore della fascia lata (fig. E-D4), creando una tessitura di fasce tendinee. La parte profonda più arretrata e voluminosa (fig. E1b) si porta posteriormente al grande trocantere nella tuberosità glutea, in prossimità del muscolo vasto laterale del quadricipite (fig. D9).
Origine (fig. E 1a, 1b): dall'ultimo tratto posteriore della cresta e della faccia iliaca esterna, dietro la linea glutea posteriore, dal margine laterale del sacro e del coccige e infine dal legamento sacro tuberoso (fig. F).
Inserzione (fig. E1a, 1b): Nella tuberosità glutea del femore, sotto il grande trocantere (fig. F).
Funzione: è il muscolo fondamentale per la stazione eretta. Erige il bacino e di conseguenza il tronco sui femori. Estende la coscia sul bacino portando l'arto posteriormente e lateralmente (movimento di abduzione).

medio gluteo (tav. I, fig. D2)
Di forma triangolare, disposto sulla parete laterale del bacino (Fig. F). Si distinguono due porzioni di fasci muscolari, una anteriore e una posteriore.
Origine (fig. E2): Nell'area esterna dell'ala dell'ileo delimitata dalla linea glutea anteriore e posteriore (fig. G).
Inserzione (fig. E2): Sommità superiore del grande trocantere (fig. F).
Funzione: abduce la coscia. Se il punto fisso è sui femori, i medi glutei determinano l'oscillazione del bacino, evidente nell'andatura del passo.

piccolo gluteo (tav. I, figg. E-G3)
Posto al di sotto del medio gluteo, essendo minore di dimensioni, è totalmente nascosto da questo.
Origine (fig. E3): Faccia esterna dell'ileo fra la linea glutea anteriore e inferiore (fig. G).
Inserzione: sommità del grande trocantere.
Funzione: abduce insieme con il medio gluteo la coscia.

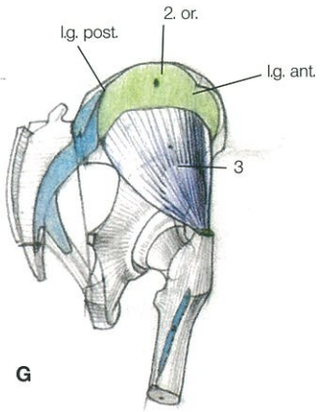

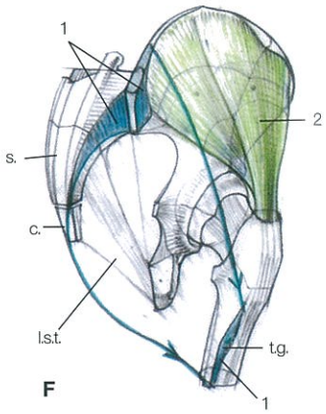

Fig. C
Visione laterale del rilievo plastico dell'apparato muscolare dell'arto inferiore.

Fig. F
Visione postero-laterale dell'anca destra.
s. osso sacro
c. coccige
l.s.t. legamento sacro tuberoso
1. grande gluteo - origine, inserzione e traiettoria volumetrica della forma
t.g. tuberosità glutea del femore
2. medio gluteo

Fig. G
Visione postero-laterale dell'anca destra.
l.g.post. linea glutea posteriore dell'ileo
l.g.ant. linea glutea anteriore dell'ileo
2 or. area di origine del medio gluteo
3. piccolo gluteo

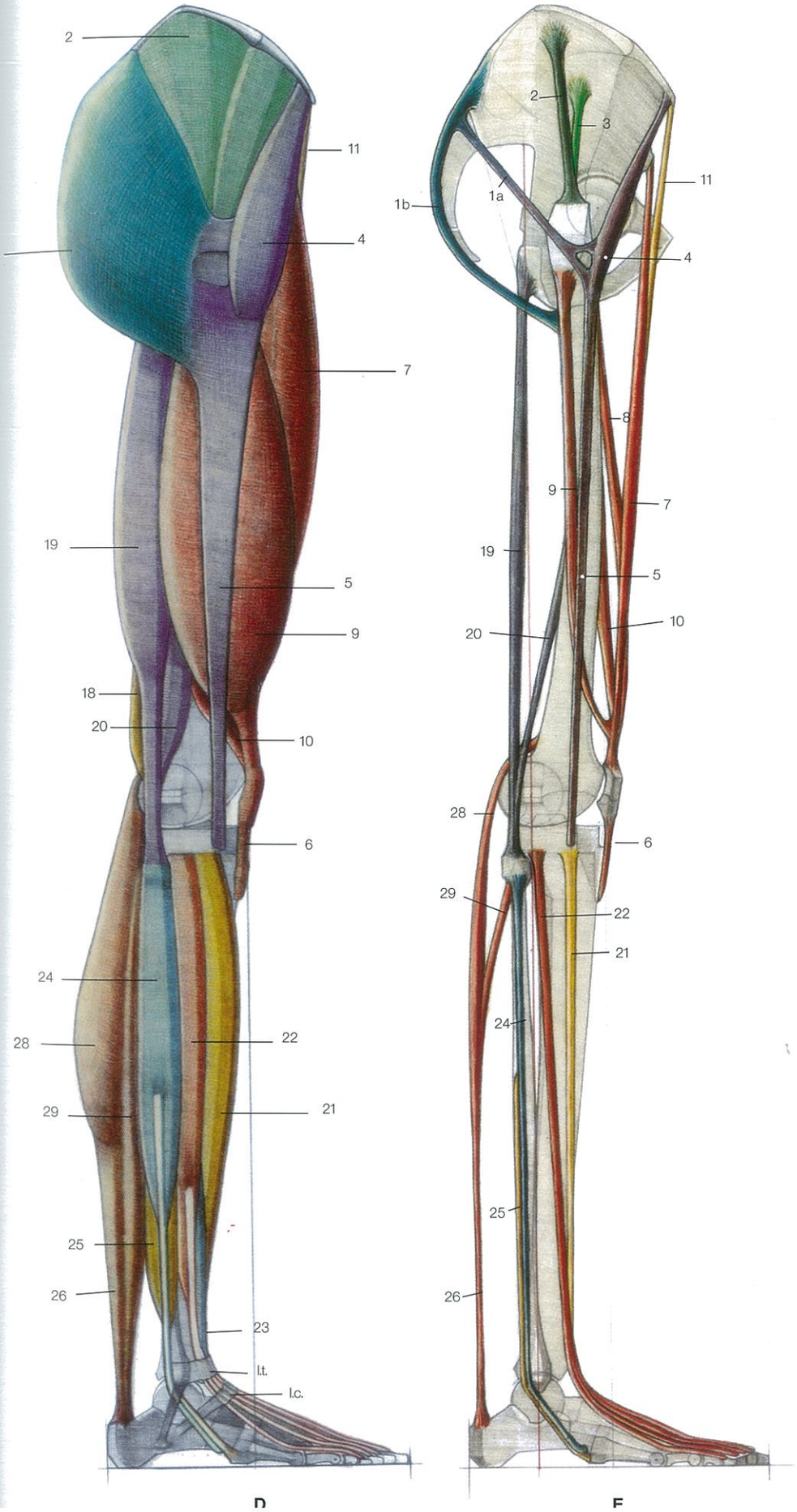

Tensore fascia lata (tav. I figg. D-E)
Si distingue in due segmenti: muscolo tensore (4) e lungo tendine della fascia lata detto tratto ileotibiale (5). Il muscolo è situato lateralmente e anteriormente fra l'ala dell'ileo e il grande trocantere. Nella forma risulta allungato e appiattito. La fascia lata è una membrana fibrosa che riveste longitudinalmente e lateralmente la massa muscolare della coscia. Questo rivestimento lungo la parte laterale della coscia, in corrispondenza del muscolo vasto laterale, si ispessisce creando una robusta lama tendinea detta tratto ileotibiale (5) che, originando in prossimità del grande trocantere, in continuità con le fibre superficiali del grande gluteo (1a), si inserisce con un tendine nel condilo laterale della tibia. Questa lama tendinea, mantenuta in costante tensione da parte del suo tratto muscolare, contiene lateralmente e guida le potenti masse muscolari del quadricipite, rendendone più controllato ed efficace il movimento.
Origine: lateralmente sulla spina iliaca anteriore superiore
Inserzione: sul condilo laterale della tibia.
Funzione: abduce tutto l'arto inferiore, essendo collegato alla tibia. Flette la coscia sul bacino.

In prevalenza i muscoli dell'anca sin qui analizzati e descritti presentano una duplice funzione: sostenere il bacino sui femori e determinare l'abduzione dell'arto inferiore.

Fig. D-E
Apparato muscolare dell'arto inferiore nella visione laterale. Origine, inserzione e traiettorie dei muscoli.
Muscoli dell'anca.
1. grande gluteo:
   porzione superficiale 1a
   porzione profonda e posteriore 1b
2. medio gluteo
3. piccolo gluteo
4. tensore fascia lata
5. tratto ileotibiale del muscolo tensore della fascia lata

Muscoli antero-laterali della coscia.
Quadricipite:
6. legamento rotuleo
7. retto femorale
8. vasto mediale
9. vasto laterale
10. vasto intermedio
11. sartorio

Muscoli posteriori della coscia.
18. semimembranoso
19. bicipite - capo lungo
20. bicipite - capo breve

Muscoli anteriori della gamba.
21. tibiale anteriore
22. estensore lungo delle dita
23. estensore lungo dell'alluce
l.t. legamento trasverso
l.c. legamento crociato

Muscoli laterali della gamba.
24. peroneo lungo
25. peroneo breve

Muscoli posteriori della gamba.
Tricipite:
26. tendine d'Achille
28. gastrocnemio - capo laterale
29. soleo

MUSCOLI DELL'ARTO INFERIORE: MUSCOLI DELLA COSCIA

Si suddividono in tre gruppi: antero-laterali, mediali, posteriori.

Muscoli antero-laterali della coscia

Questi muscoli, che si portano come inserzione sullo scheletro della gamba, hanno origine sia dallo scheletro del bacino che dallo scheletro del femore. La loro azione si sviluppa, di conseguenza, sia sull'articolazione dell'anca che su quella del ginocchio. La loro funzione è quindi di flessori della coscia sul bacino e di estensori della gamba sulla coscia (tav. I, fig. A1-3).
Essi sono costituiti dal gruppo del quadricipite femorale e il sartorio.
Il quadricipite femorale è il muscolo più voluminoso della coscia. È costituito dai seguenti quattro corpi muscolari (tav. I, figg. B-C-D-E):
- retto del femore 7
- vasto mediale o interno 8
- vasto laterale o esterno 9
- vasto intermedio 10

Ha due origini: una sullo scheletro del bacino con il muscolo retto del femore (fig. B7) e l'altra sullo scheletro del femore, con i muscoli "vasti" (fig. B8-9). Questi creano con la loro massa muscolare gran parte del volume plastico della coscia; difatti ricoprono quasi completamente la diafisi del femore, lasciandone scoperta posteriormente solamente la linea aspra (vedi sezione fig. B). L'insieme di questi muscoli ha un'inserzione comune nel margine superiore della rotula mediante il tendine rotuleo e attraverso il legamento rotuleo (fig. B6) nella tuberosità della tibia.

Retto del femore (tav. I, figg. D-E7)
È un muscolo lungo posto anteriormente sulla linea mediana che dal ginocchio procede sulla spina iliaca anteriore inferiore. Presenta una forma affusolata più larga sulla metà superiore della coscia.
Origine: sorge con il capo tendineo dalla spina iliaca anteriore inferiore (fig. E7).
Inserzione: ben al di sopra della rotula il corpo muscolare si trasforma in un tendine nastriforme inserendosi sul margine superiore della rotula (fig. E7).

Vasto mediale (tav. I, figg. D-E8)
Disposto lungo il lato mediale del femore, presenta la massima dilatazione plastica in basso, poco al di sopra della rotula.
Origine: sotto il piccolo trocantere (fig. E8), dal margine mediale della linea aspra.
Inserzione: con una breve lamina tendinea si porta al tendine comune del quadricipite sul margine mediale e superiore della rotula (fig. E8).

Vasto laterale (tav. I, figg. D-E9)
Presenta una superficie assai estesa sia lateralmente che posteriormente.
Origine: dalla linea intertrocanterica, dalla tuberosità glutea del femore e dal margine laterale della linea aspra (fig. E9).
Inserzione: mediante una lamina tendinea si inserisce nel tendine comune del quadricipite sul margine laterale e superiore della rotula (fig. E9).

Tav. I

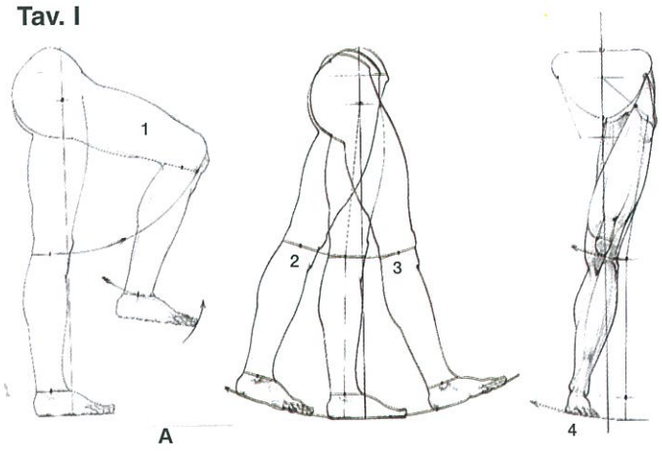

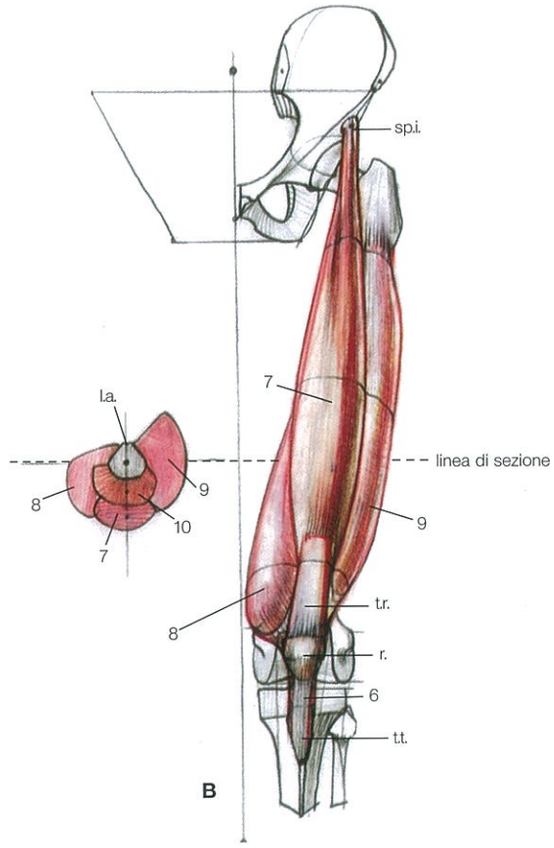

Fig. A
Movimenti dell'arto inferiore.
1. movimento di flessione della coscia sul bacino
2. movimento di estensione dell'arto inferiore
3. movimento di flessione dell'arto inferiore
4. movimento di adduzione dell'arto inferiore

Fig. B
Visione anteriore del gruppo muscolare del quadricipite della coscia.
6. legamento rotuleo
7. retto del femore
8. vasto mediale
9. vasto laterale
10. vasto intermedio (vedi sezione)
sp.i. spina iliaca anteriore inferiore
t.r. tendine rotuleo
r. rotula
t.t. tuberosità della tibia
l.a. linea aspra (vedi sezione)

Fig. C
Visione frontale anteriore del rilievo plastico dell'apparato muscolare dell'arto inferiore; tracciati scheletrici e perimetri muscolari.

Fig. D-E
Apparato muscolare dell'arto inferiore nella visione frontale anteriore.
Origine, inserzione e traiettoria muscolare.
Muscoli dell'anca:
l.i. legamento inguinale
2. medio gluteo
3. piccolo gluteo
4. tensore fascia lata
5. tratto ileotibiale del muscolo tensore della fascia lata

Muscoli antero-laterali della coscia.
Quadricipite:
6. legamento rotuleo
7. retto del femore
8. vasto mediale
9. vasto laterale
10. vasto intermedio
11. sartorio

Muscoli mediali della coscia.
12. pettineo
13. adduttore breve
14. adduttore lungo
15. adduttore grande:
a. porzione laterale
b. porzione mediale
16. gracile

Muscoli posteriori della coscia.
17. semitendinoso
19. bicipite - capo lungo

Muscoli anteriori della gamba.
21. tibiale anteriore
22. estensore lungo delle dita
23. estensore lungo dell'alluce
l.t. legamento trasverso
l.c. legamento crociato

Muscoli laterali della gamba.
24. peroneo lungo
25. peroneo breve

Muscoli posteriori della gamba.
Tricipite:
27. gastrocnemio - capo mediale
28. gastrocnemio - capo laterale
29. soleo

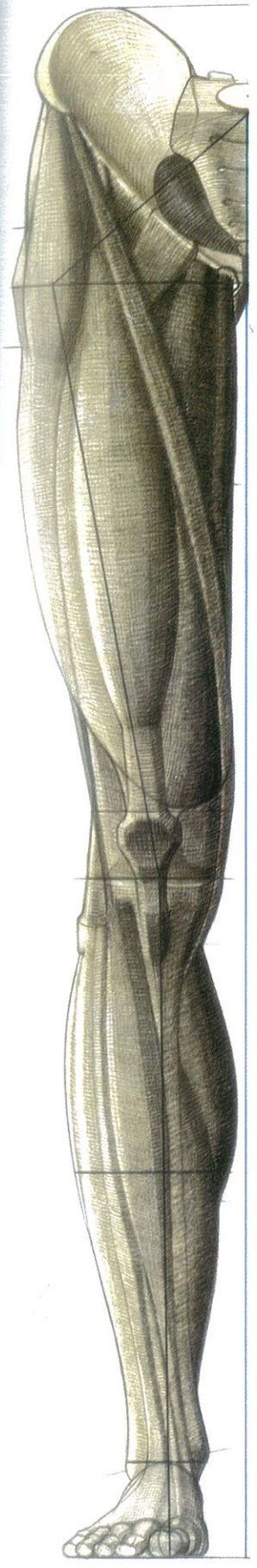

C

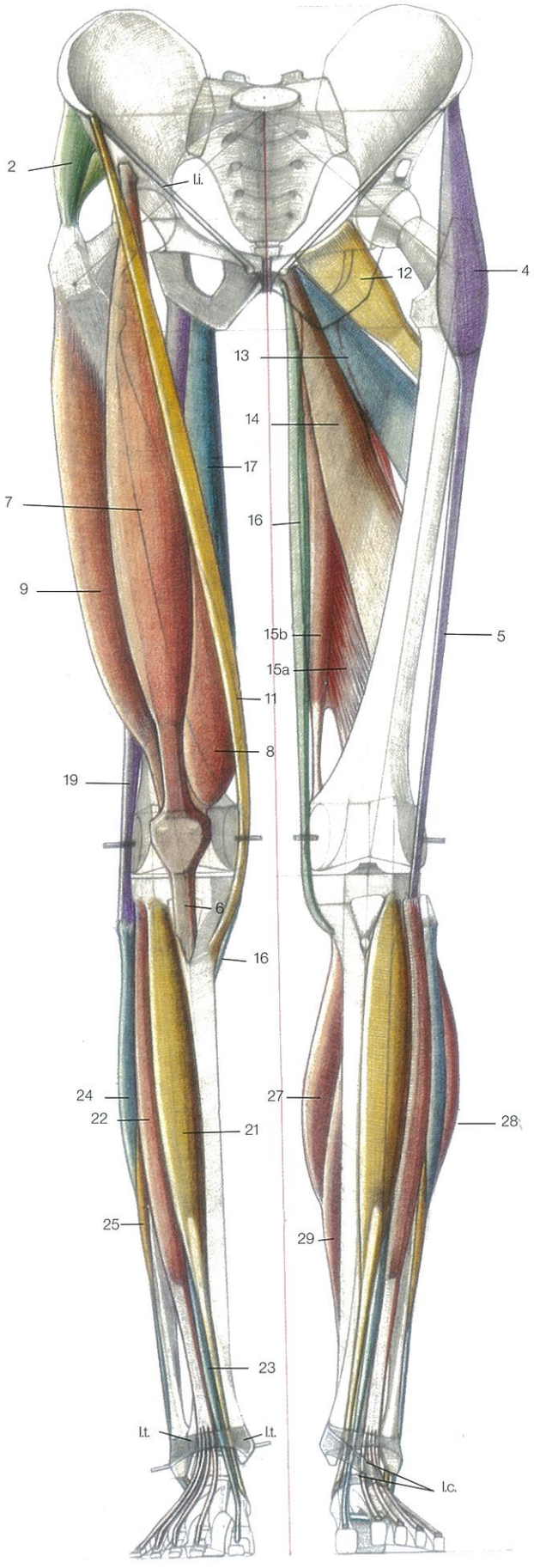
2
l.i.
12
4
13
14
17
7
16
9
15b
5
15a
11
8
19
6
16
24
22
21
27
28
25
29
23
l.t.
l.t.
l.c.

D

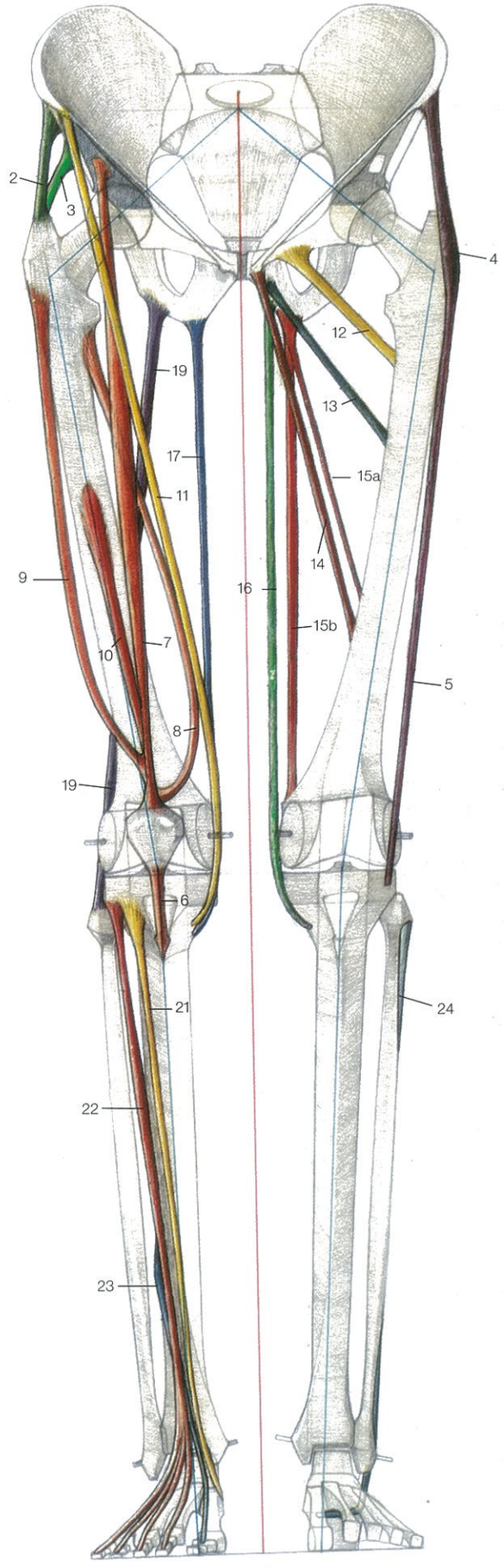
2
3
4
12
19
13
17
15a
11
14
9
16
15b
10
7
5
8
19
6
24
21
22
23

E

Vasto intermedio (tav. I, fig. E10)
È interposto fra il retto femorale e la faccia anteriore del femore. Risulta nascosto, essendo collocato tra il vasto laterale, il vasto mediale e il retto femorale (sezione fig. B10).
Origine: sulla faccia anteriore e laterale del femore (fig. E10).
Inserzione: si fonde in una lamina tendinea con gli altri capi, leggermente al di sopra della rotula e dietro ad essa (fig. E10).
Funzione generale: il quadricipite è estensore della gamba sulla coscia data l'inserzione sulla tuberosità della tibia. Il retto femorale, trovando origine nel bacino, può sollevare la coscia, flettendola sull'addome. Nella stazione eretta svolge un ruolo inattivo; il retto può comunque contemporaneamente estendere la gamba sulla coscia e flettere quest'ultima sul bacino.

Sartorio (tav. I, figg. D-E11)
È un muscolo nastriforme ed è il più lungo muscolo del corpo umano. Attraversa diagonalmente tutta la coscia dall'alto al basso, dall'esterno all'interno. Si pone con la sua traiettoria tra l'area a volume espanso del vasto mediale e l'area di forma triangolare, meglio nota come triangolo femorale (*) occupata dai muscoli adduttori (fig. C). Le due aree vengono così messe in evidenza dall'andamento del muscolo, che diventa perciò un segnale importante nella lettura del modello vivente.
Origine: sorge dalla spina iliaca anteriore superiore (fig. E11).
Inserzione: attraversando il margine mediale e posteriore dei condili del ginocchio, si inserisce sotto il condilo mediale della tibia in un'area di inserzione tendinea detta "zampa d'oca", data la forma a tre digitazioni in rilievo, che si espandono a ventaglio sulla superficie scheletrica (vedi anche tav. II, fig. B), leggermente al di sopra del muscolo gracile e del tendine del muscolo semitendinoso.
Funzione: essendo assai lungo, la sua azione è debole. Collabora con altri muscoli nel flettere la gamba sulla coscia e nella rotazione interna della gamba (movimento che avviene lungo l'asse meccanico dell'arto inferiore).

(*) per il triangolo femorale, vedi i muscoli mediali della coscia.

Muscoli mediali della coscia

Questo gruppo muscolare (tav. I, figg. C-D-E) raccorda la parte inferiore del bacino, ramo pubico e ischiatico, al femore, dove quattro dei suoi elementi trovano inserzione nel labbro mediale della linea aspra, incidendo così con il loro movimento sull'articolazione dell'anca. Come vedremo, solamente il muscolo gracile, che trova inserzione sullo scheletro della gamba, coinvolge l'articolazione del ginocchio raccordando in tal modo il bacino alla tibia. Questi muscoli occupano così la vasta area triangolare delineata lateralmente dall'andamento inclinato della diafisi del femore, che viene denominata triangolo femorale (fig. C). Quest'area è limitata in alto dal legamento inguinale, medialmente, in vicinanza con l'asse mediano dal corpo del muscolo gracile e lateralmente dal muscolo sartorio.
L'azione dei muscoli mediali è principalmente quella di adduzione della coscia, e si oppongono al movimento di abduzione svolto dai muscoli dell'anca.

Si suddividono in: pettineo (12), adduttore breve (13), adduttore lungo (14), adduttore grande (15), gracile (16).

Pettineo (tav. I, figg. D-E12)
È disposto obliquamente dall'alto al basso, dal ramo pubico superiore al femore.
Origine: dall'eminenza pettinea sino al tubercolo del ramo pubico superiore (fig. E12).
Inserzione: posteriormente, sulla diramazione della linea aspra che si porta sul piccolo trocantere (fig. E12).
Funzione: adduce e flette la coscia.

Adduttore breve (tav. I, figg. D-E13)
Di forma triangolare, è il minore dei tre adduttori. Nella visione anteriore (fig. D) è più arretrato rispetto al pettineo e all'adduttore lungo.
Origine: dal ramo inferiore del pube (fig. E13).
Inserzione: margine mediale della linea aspra nel terzo superiore (fig. E13).
Funzione: adduce il femore e lo fa ruotare verso l'esterno.

Adduttore lungo (tav. I, figg. D-E14)
Di forma triangolare, è il muscolo adduttore meglio visibile anteriormente, essendo posto davanti all'adduttore grande. Completa lo spazio che va dall'adduttore breve al gracile (fig. D).
Origine: dal ramo inferiore del pube in prossimità del tubercolo pubico.
Inserzione: margine mediale della linea aspra, nel terzo medio.
Funzione: anch'esso adduce la coscia ruotandola verso l'esterno.

Adduttore grande (tav. I, figg. D-E15)
È il più esteso e il più potente degli adduttori. Nella visione anteriore frontale è posto dietro ai muscoli sopra citati e si distingue in due porzioni: la prima, di forma larga e triangolare (fig. D15a), la seconda di forma allungata e fusiforme (fig. D15b).
Origine: in piccola parte dal ramo inferiore del pube e nella totalità dal ramo inferiore dell'ischio fino alla tuberosità ischiatica.
Inserzione: la prima porzione (fig. E15a) trova una vasta linea di inserzione su tutto il margine mediale della linea aspra e prosegue su gran parte del margine mediale del piano popliteo; la seconda porzione (fig. E15b), formata in gran parte dai fasci che originano in prossimità della tuberosità ischiatica, si inserisce con un robusto tendine cilindrico al di sopra del condilo mediale del femore. Questa lunga linea di inserzione è interrotta da un orifizio, dove passano i vasi della coscia (per una migliore comprensione della forma muscolare in questione vedi anche tav. I, fig. F, lezione 20).
Funzione: essendo il più potente degli adduttori, può serrare fortemente le cosce fino ad incrociarle.

Fig. A
Visione mediale dell'arto inferiore: rilievo plastico dell'apparato muscolare.

Figg. B-C
Muscoli dell'arto inferiore nella visione mediale.
Origine, inserzione e traiettorie muscolari.
Muscoli dell'anca:
1. grande gluteo

Muscoli antero-laterali della coscia.
Quadricipite:
6. legamento rotuleo
7. retto del femore
8. vasto mediale
9. vasto laterale
10. vasto intermedio
11. sartorio

Muscoli mediali della coscia.
13. adduttore breve
14. adduttore lungo
15. adduttore grande:
a. porzione laterale
b. porzione mediale
16. gracile

Muscoli posteriori della coscia.
17. semitendinoso
18. semimembranoso

Muscoli anteriori della gamba
21. tibiale anteriore
23. estensore lungo dell'alluce

Muscoli laterali della gamba
24. peroneo lungo (porzione tendinea)

Muscoli posteriori della gamba
Tricipite:
26. tendine d'Achille
27. gastrocnemio
- capo mediale
29. soleo

Tav. II

A

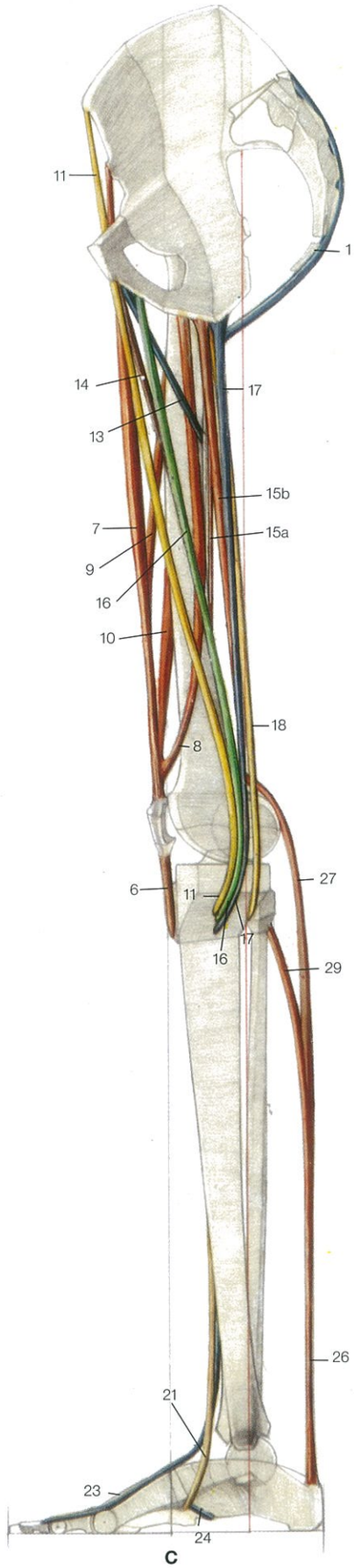
11
1
14
17
13
15b
7
15a
9
16
10
18
8
27
6
11
17
16
29
26
21
23
24

C

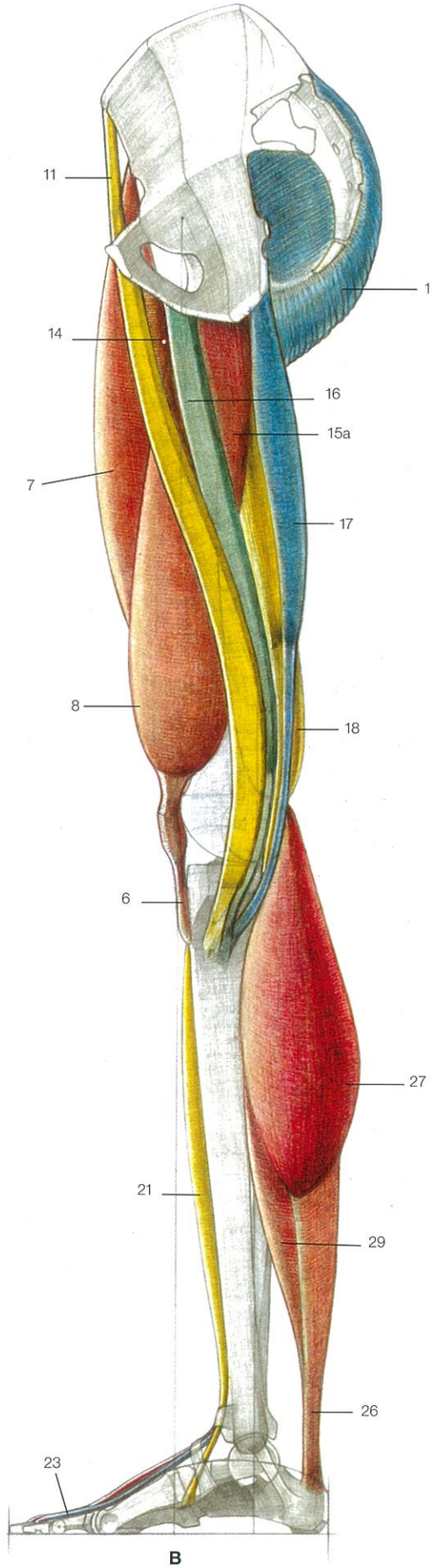
11
1
14
16
15a
7
17
8
18
6
27
21
29
26
23

B

Gracile (tav. I, figg. D-E16)
È un muscolo nastriforme ed esile. Definisce con la sua traiettoria perpendicolare il margine mediale della coscia (fig. D16).
Origine: dal ramo pubico inferiore in prossimità della sinfisi pubica (fig. E16).
Inserzione: leggermente al di sotto del condilo mediale della tibia. Concorre a formare l'area d'inserzione tendinea chiamata "zampa d'oca"; si porta così in posizione centrale tra il tendine del sartorio e quello del semitendinoso (fig. E16 e tav. II, figg. A-B-C).
Funzione: adduzione dell'arto inferiore. Contribuisce alla flessione del ginocchio e può inoltre ruotare la gamba verso l'interno.

Tav. III

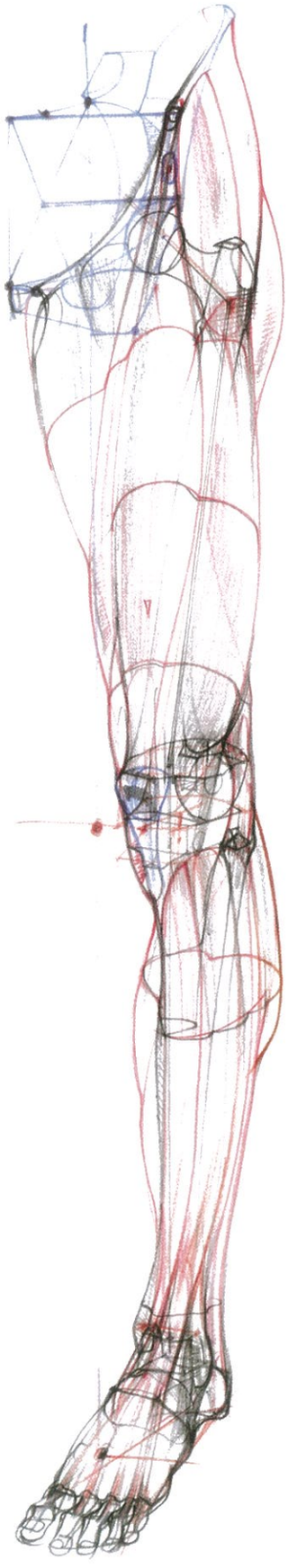

A

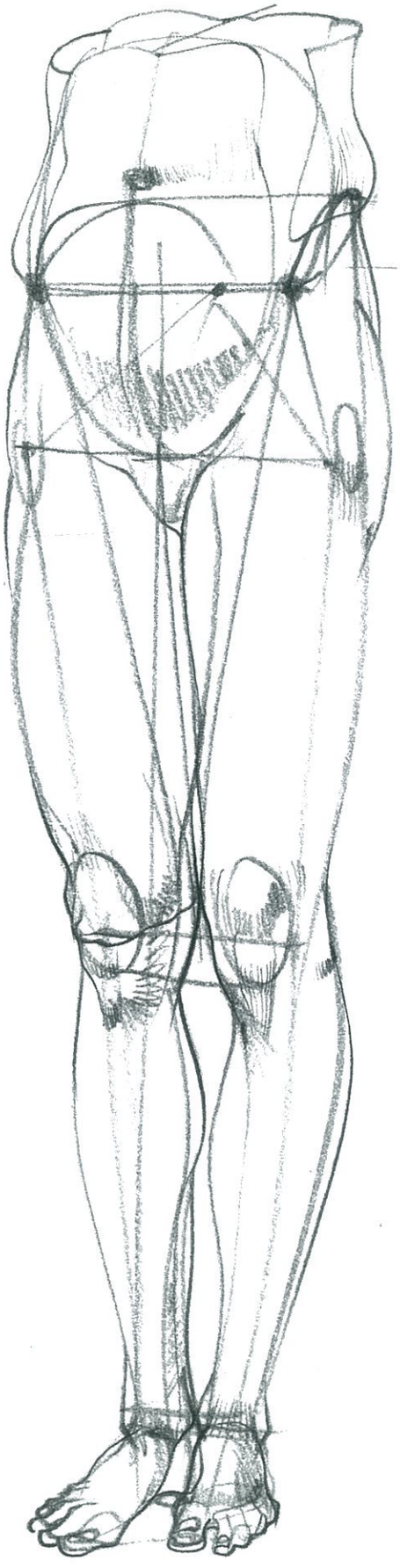

B

Fig. A
Visione antero-laterale dell'arto inferiore sinistro.
Studio del rilievo muscolare in relazione alla struttura dello scheletro.

Fig. B
Visione antero-laterale. Studio del rilievo epidermico.

Fig. C
Visione antero-mediale dei segmenti bacino, femore, tibia, dell'arto destro e rilievo muscolare del quadricipite.

Fig. D
Visione antero-mediale in flessione del ginocchio destro.

Fig. E
Visione antero-laterale del dettaglio dell'arto inferiore destro visto nello studio delle forme muscolari, nel rilievo plastico in rapporto alla struttura scheletrica.

1. grande gluteo
2. medio gluteo
4. tensore fascia lata
5. tratto tendineo del muscolo tensore della fascia lata

g.t. grande trocantere
6-7-8-9. gruppo del quadricipite
11. sartorio
g.m. gruppo dei muscoli mediali
19. bicipite - capo lungo
21. tibiale anteriore
22. estensore lungo delle dita
24. peroneo lungo
28. gastrocnemio - capo laterale
29. soleo

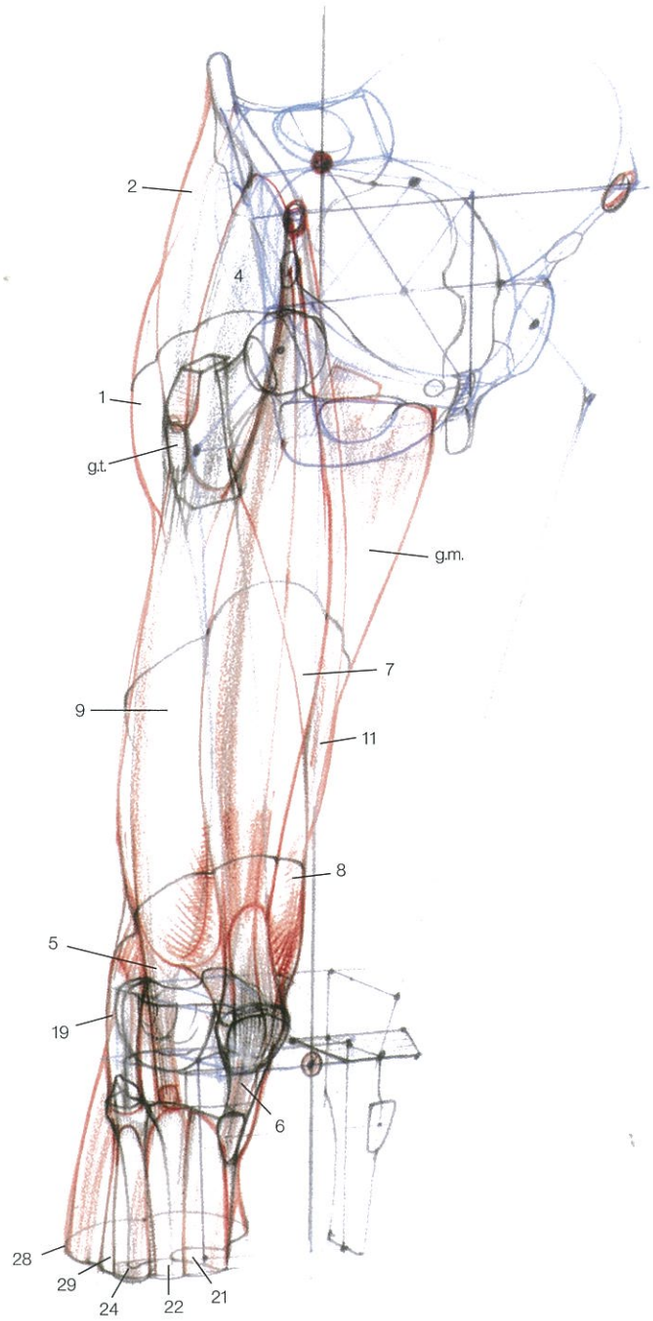

E

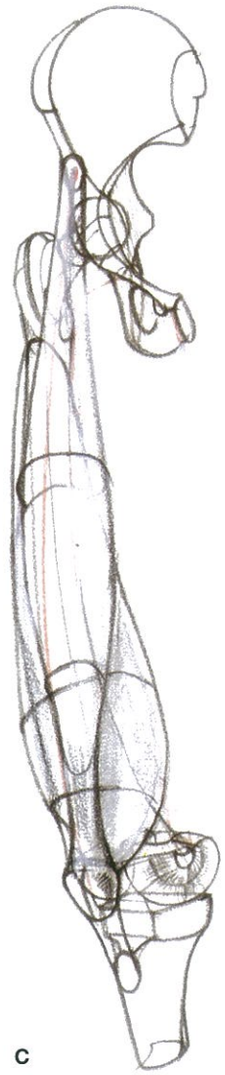
C

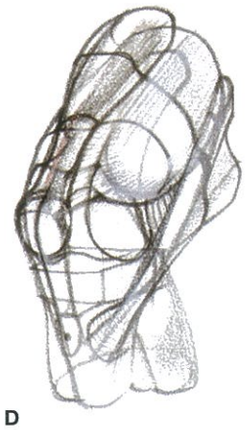
D

MUSCOLI DELL'ARTO INFERIORE: MUSCOLI POSTERIORI DELLA COSCIA

Tav. I

Questi muscoli (tav. I, figg. A-B), che formano nel loro insieme il volume plastico posteriore della coscia, originano dalla massiccia rugosità della tuberosità ischiatica del bacino e si inseriscono sulle due parti scheletriche della gamba, tibia e perone (fig. B), coinvolgendo nella loro azione l'articolazione dell'anca e del ginocchio.
Questa robusta massa muscolare è formata da tre muscoli fusiformi che nell'estremità inferiore della coscia si assottigliano e si diramano in due pilastri, il mediale e il laterale, mettendo così in evidenza uno spazio cavo, detto "fossa poplitea". In quest'area il margine mediale è composto dai muscoli semimembranoso e semitendinoso, mentre il margine laterale è costituito dal robusto pilastro tendineo del bicipite (figg. A-B). A fior di pelle lo spazio triangolare popliteo risulta convesso nell'estensione dell'articolazione inferiore (fig. A) e concavo nella flessione (fig. C).
L'azione di questi muscoli è di flettere la gamba e di estendere il bacino sulla coscia, prendendo punto fisso sulla gamba e contribuendo così alla funzione di portare il tronco in posizione eretta sugli arti inferiori. Date queste due funzioni, essi risultano di conseguenza antagonisti dei muscoli anteriori (fig. E).

I muscoli posteriori di suddividono in semitendinoso (17), semimembranoso (18), bicipite - capo lungo (19) e capo breve (20).

Semitendinoso (tav. I, figg. F-G17)
Presenta una forma allungata e fusiforme ed è posto sul lato mediale della coscia. Nei due terzi superiori è corpo muscolare, nell'ultimo terzo inferiore presenta un sottile tendine.
Origine: tuberosità ischiatica (fig. G).
Inserzione: sotto il condilo mediale della tibia; va ad inserirsi nella "zampa d'oca", ove già sono accolti il sartorio e il gracile (fig. G).
Funzione: flette la gamba sulla coscia e solo in questo caso esso può agire anche da rotatore mediale della gamba, in azione sinergica con il semimembranoso.

Semimembranoso (tav. I, figg. F-G18)
È posto dietro al semitendinoso e unificato ad esso nella sua origine. Presenta una forma dilatata e appiattita. Nel suo tratto inferiore, specie nel margine laterale più espanso, in prossimità del piano popliteo, determina un'eminenza epidermica visibile nell'estensione dell'arto inferiore.
Origine: tuberosità ischiatica.
Inserzione: sul condilo mediale della tibia.
Funzione: flessione della gamba e rotazione mediale. Estende la coscia sul tronco. Con punto fisso sulla tibia estende il bacino sulla coscia.

Bicipite (tav. I, figg. F-G19,20)
Disposto lateralmente, risulta più sviluppato del semitendinoso. Di forma fusiforme e leggermente appiattita, presenta due corpi muscolari: il capo lungo (fig. F19) e il capo breve (fig. F20).
Origine: il capo lungo origina sulla fascia postero-laterale della tuberosità ischiatica aderendo al semitendinoso (fig. G19); il capo breve origina sul terzo medio del margine laterale della linea aspra del femore (fig. G20).

Inserzione: i due capi si unificano in un unico e robusto tendine che si porta sulla testa della fibula.
Funzione: flette la gamba; estende la coscia sul tronco; estende il bacino. Nella flessione è rotatore laterale della gamba.
Nella flessione del ginocchio destro, nell'esempio grafico (figg. C-D-D1), notiamo come il tendine del bicipite diventi particolarmente visibile anche sotto pelle e come nella visione posteriore (fig. C) si accentui sia la depressione della fossa poplitea che il rilievo dei muscoli mediali.

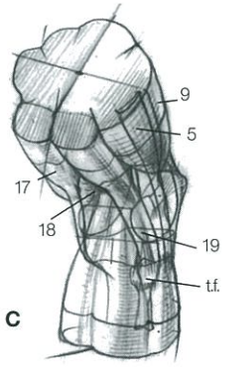

Fig. A
Visione frontale-posteriore del rilievo plastico dell'apparato muscolare.
p.m. pilastro mediale
f.p. faccia poplitea
p.l. pilastro laterale

Fig. B
Visione postero-laterale del gruppo dei muscoli posteriori della coscia.
t.i. tuberosità ischiatica
17. semintendinoso
18. semimembranoso
19. bicipite - capo lungo
t. tibia
t.f. testa della fibula
p.p. piano popliteo

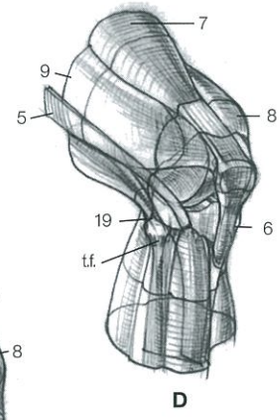

Fig. C
Flessione del ginocchio destro in visione postero laterale.
17. semitendinoso
18. semimembranoso

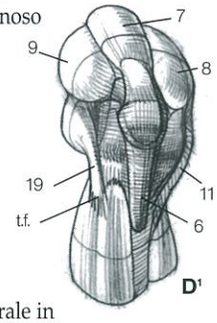

Fig. D
Visione antero-laterale in flessione del ginocchio destro.
5. tratto ileotibiale del muscolo tensore della fascia lata.

Fig. D¹
Visione anteriore in flessione del ginocchio destro.
6-7-8-9 quadricipite
11. sartorio
19. bicipite tratto tendineo del capo lungo
t.f. testa della fibula (elemento emergente sottopelle)

Fig. E
Movimento di flessione della gamba sulla coscia.

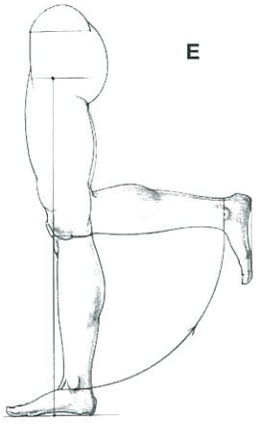

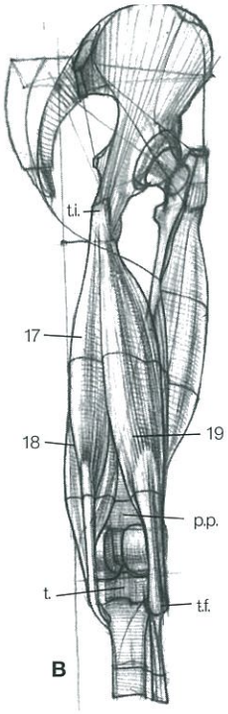

Fig. F-G
Apparato muscolare dell'arto inferiore nella visione frontale posteriore.
Origine, inserzione e traiettorie muscolari.
Muscoli dell'anca:
1. grande gluteo
2. medio gluteo
3. piccolo gluteo
4. tensore fascia lata
5. tratto ileotibiale

Muscoli antero-laterali della coscia.
Quadricipite:
7. retto del femore
8. vasto mediale
9. vasto laterale

Muscoli mediali della coscia.
12. pettineo
13. adduttore breve
14. adduttore lungo
15. adduttore grande:
a. porzione laterale
b. porzione mediale
16. gracile

Muscoli posteriori della coscia.
17. semitendinoso
18. semimembranoso
19. bicipite - capo lungo
20. bicipite - capo breve

Muscoli laterali e posteriori della gamba.
24. Peroneo lungo
25. Peroneo breve
Tricipite:
26. tendine d'Achille
27. gastrocnemio - capo mediale
28. - capo laterale
29. soleo
30. plantare lungo

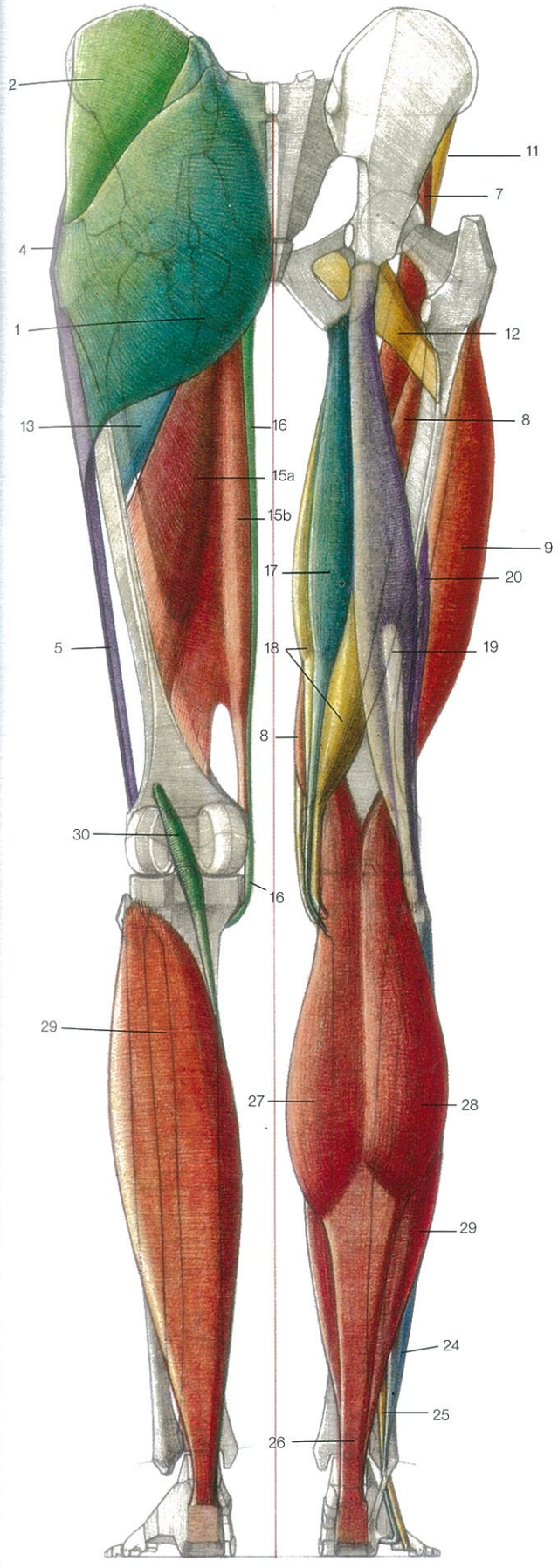
2
11
7
4
1
12
13
16
8
15a
15b
9
17
20
5
18
19
8
30
16
29
27
28
29
24
25
26

F

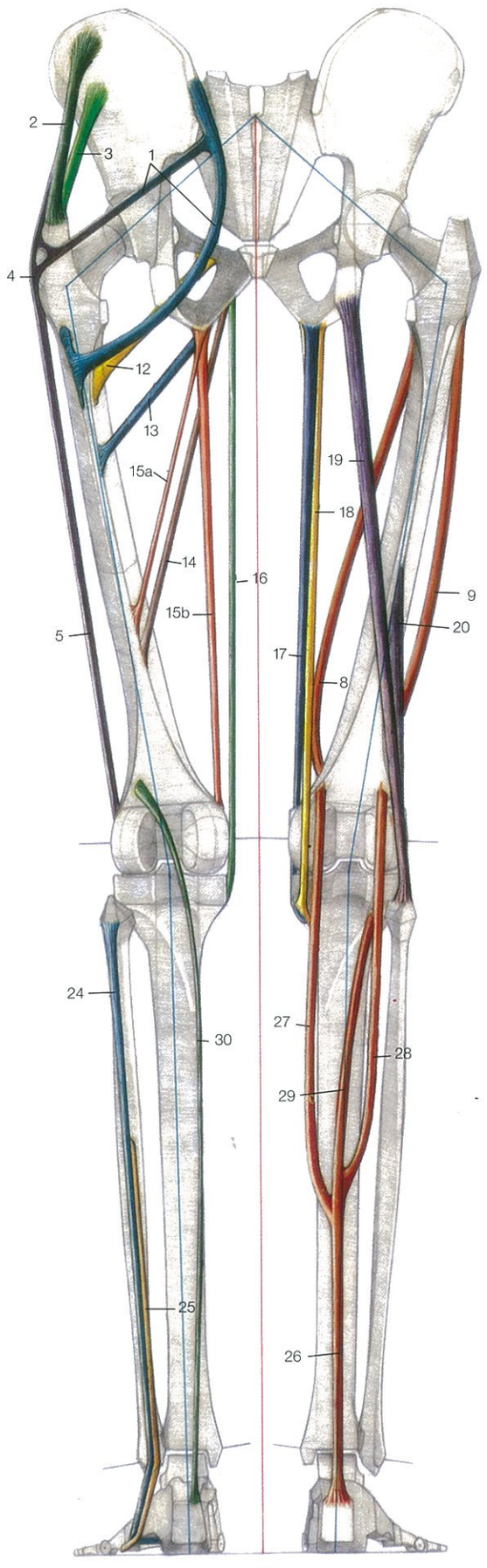
2
3
1
4
12
13
15a
19
18
14
16
9
15b
20
5
17
8

G

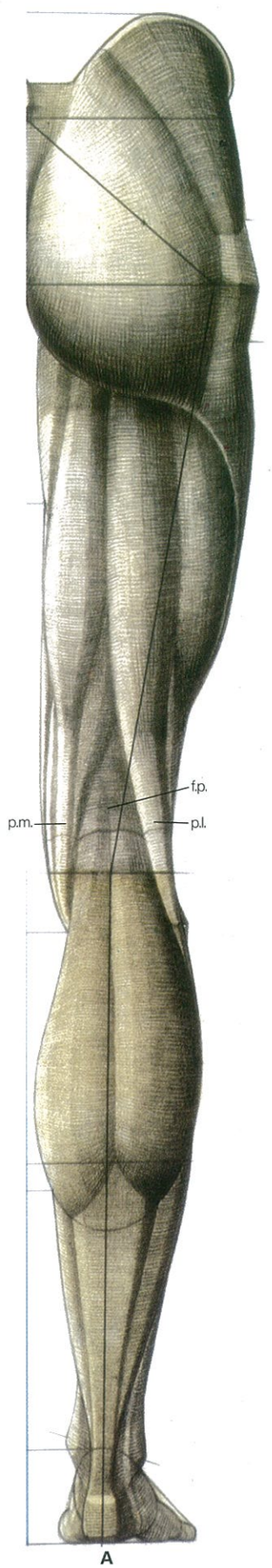
f.p.
p.m.
p.l.

A

MUSCOLI DELL'ARTO INFERIORE: MUSCOLI ANTERIORI, LATERALI E POSTERIORI DELLA GAMBA

Muscoli anteriori

Nella gamba gli anteriori rivestono la faccia antero-laterale della tibia (vedi sezione tav. I, fig. B). Sono muscoli che originando dalla tibia e inserendosi sulle ossa del piede agiscono sul movimento dell'articolazione tibio-tarsica; la loro azione generica è di flessori dorsali del piede ed estensori delle dita (tav. I, fig. A1). Nei muscoli della gamba la parte muscolare si sviluppa nella sua maggiore espansione nella regione mediana; mentre a partire dal terzo inferiore e a livello dell'articolazione tibio-tarsica, essa diventa tendinea. Questa serie di tendini è tenuta a contatto con la parte scheletrica dai legamenti trasverso e crociato che funzionano da guida, impedendo ai tendini, nelle loro azioni, di spostarsi dalle loro sedi e traiettorie di movimento.

Legamento trasverso (vedi tav. I, lezioni 18-19, l. t.)
Situato sopra l'articolazione tibio-tarsica, è unito al margine antero-mediale della tibia e al margine laterale della fibula. Determina due condotti per il passaggio dei tendini dei muscoli anteriori della gamba.

Legamento crociato (vedi tav. I, lezioni 18-19, l.c.)
Disposto sul dorso del tarso, presenta tre nastri a forma di Y. Due di questi sono mediali, uno superiore che si collega al malleolo della tibia, uno inferiore che si unisce allo scafoide del tarso. Il terzo si porta lateralmente sul calcagno. Forma tre condotti nei quali proseguono i tendini che già hanno attraversato il legamento trasverso.

I muscoli anteriori si suddividono in tibiale anteriore (21), estensore lungo delle dita (22), estensore lungo dell'alluce (23).

Tibiale anteriore (tav. I, figg. B-C-D21)
È il più esteso degli anteriori; il corpo muscolare è di forma prismatica e appiattito. Il tendine inizia a manifestarsi dalla metà inferiore della gamba (fig. B).
Origine: dal condilo laterale della tibia, dal primo terzo superiore della faccia antero-laterale della tibia e dalla membrana interossea (vedi anche tav. complessiva lezioni 18-19).
Inserzione: il tendine, passando sotto il legamento trasverso e crociato, attraversa il dorso del piede portandosi nella faccia plantare, nel punto di congiunzione del I cuneiforme con il I metatarso (vedi anche tav. complessiva lezione 19).
Funzione: flette dorsalmente il piede avvicinandolo alla faccia anteriore della gamba e lo fa ruotare medialmente. In questa azione il tendine si solleva sotto la pelle nel breve tratto dell'articolazione tibio-tarsica.

Estensore lungo delle dita (tav. I, figg. B-C-D22)
È allungato e appiattito di forma semipennata. Situato lateralmente rispetto al tibiale anteriore, è da questo nascosto parzialmente nell'estremità superiore. Il tendine si manifesta all'inizio del terzo inferiore della gamba ed è appiattito. Passando sotto al legamento trasverso e crociato, si dirama in cinque tendini, dei quali i primi quattro decorrono dorsalmente sino alle quattro dita del piede, mentre il quinto può anche considerarsi appartenente ad un muscolo distinto chiamato peroniero terzo (fig. C, p.t.).

Tav. I

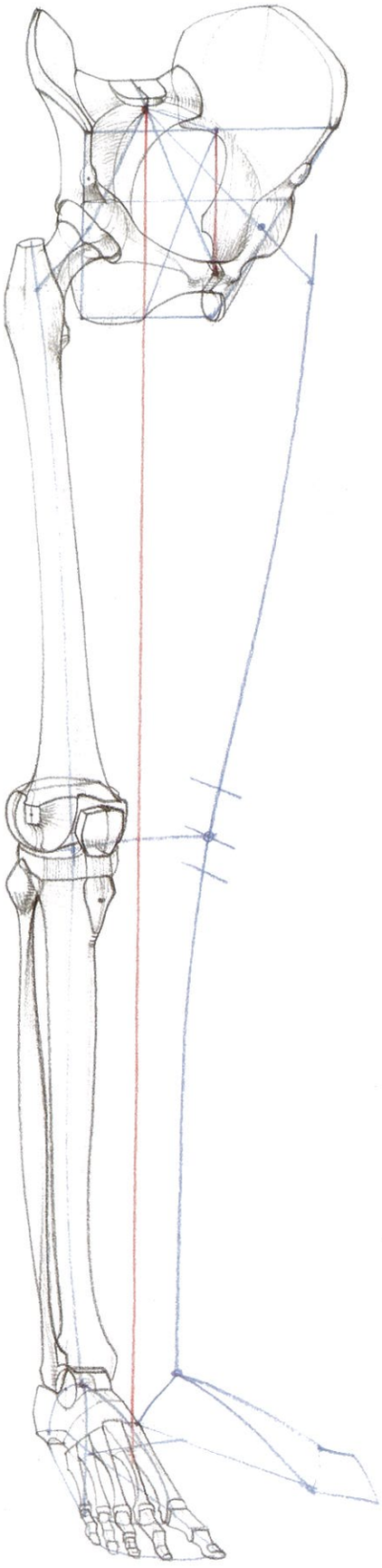

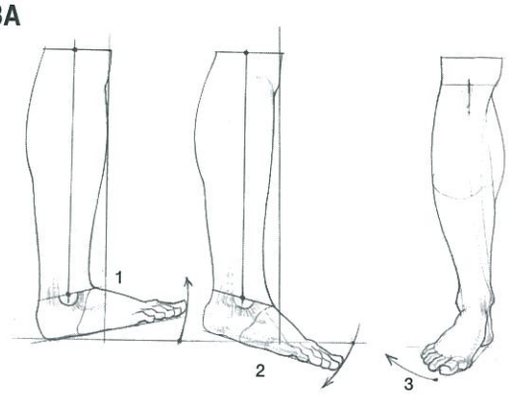

Fig. A
Movimenti del piede.
1. flessione dorsale
2. flessione plantare
3. abduzione

Fig. B
Visione antero-frontale dei muscoli della gamba.

Sezione dei muscoli e dello scheletro della gamba.

t. tibia
f. fibula
a. muscoli anteriori
l. muscoli laterali
p. muscoli posteriori

Muscoli anteriori:
21. tibiale anteriore
22. estensore lungo delle dita
23. estensore lungo dell'alluce
27. gastrocnemio
- capo mediale
28. capo laterale

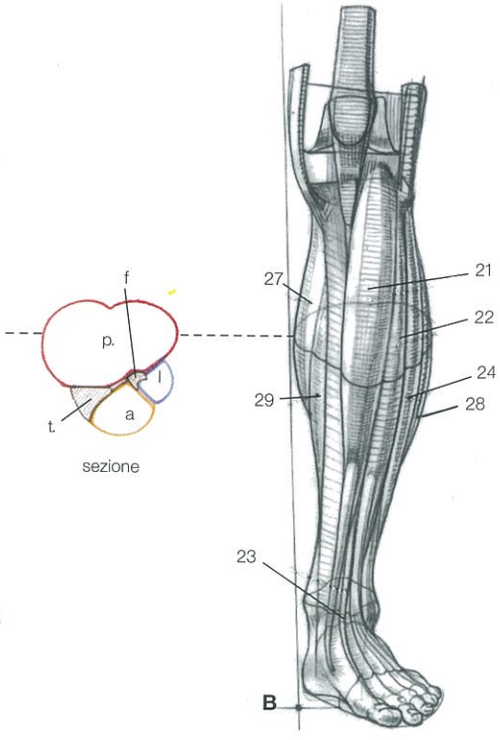

Origine: dal condilo laterale della tibia, dalla testa e dal margine anteriore della fibula (vedi anche tav. complessiva lezioni 18-19).
Inserzione: i primi quattro tendini si portano dal 2° al 5° dito sulla base della terza falange. Il quinto tendine si porta sopra la faccia dorsale della tuberosità del V metatarso. Nel dettaglio i quattro tendini si fondono ai tendini dell'estensore breve delle dita; a livello della prima falange ogni tendine si dirama in tre piccoli capi: il mediale si fissa alla base della seconda falange e i due laterali alla base della terza falange (vedi anche tav. complessiva lezioni 18-19).
Funzione: estende le prime quattro dita del piede, flette dorsalmente quest'ultimo, avvicinandolo alla gamba e abducendolo. In questo movimento si nota il rilievo dei tendini sotto la pelle, in particolare a livello dell'articolazione tra il metatarso e le falangi.

Estensore lungo dell'alluce (tav. I, figg. B-C-D23)
È il più breve e piccolo degli anteriori. Presenta un corpo muscolare appiattito che è nascosto dal tibiale anteriore e dall'estensore lungo delle dita (fig. B). Il tendine risulta visibile poco al di sopra dell'articolazione tibio-tarsica.
Origine: dalla metà della gamba, dal margine mediale della fibula e dalla membrana interossea (vedi anche tav. complessiva lezioni 18-19).
Inserzione: il tendine passando sotto al legamento trasverso e crociato si porta alla base della seconda falange dell'alluce (vedi anche tav. complessiva lezioni 18-19).
Funzione: estende l'alluce ed è in sinergia con il tibiale anteriore.

Muscoli laterali della gamba

I muscoli laterali rivestono quasi completamente lo scheletro della fibula con la loro massa, ad esclusione del malleolo, e si inseriscono nelle ossa del tarso grazie a due robusti tendini che passano dietro al perno articolare costituito dal malleolo stesso. Detti muscoli agiscono perciò sia come flessori plantari di aiuto ai potenti flessori posteriori che come abduttori (tav. I, figg. A2-3). Si suddividono in peroneo lungo (24), peroneo breve (25).

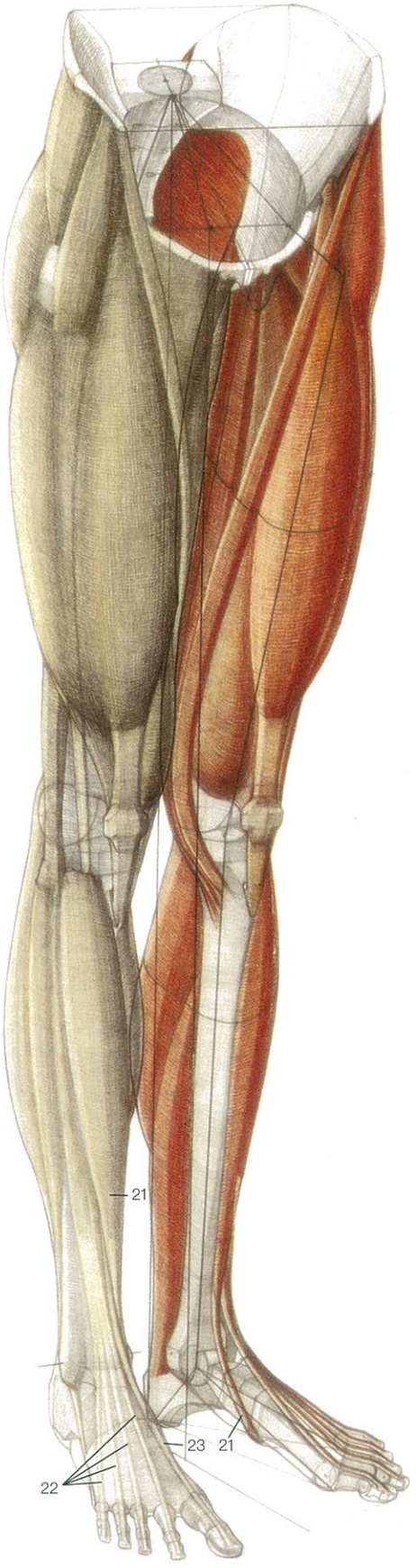

Fig. C
Visione laterale dei muscoli della gamba.

Muscoli laterali.
24. peroneo lungo
25. peroneo breve
p.t. peroneo anteriore, detto anche peroneo terzo

Muscoli posteriori.
Tricipite:
26. tendine d'Achille
28. gastrocnemio - capo laterale
29. soleo

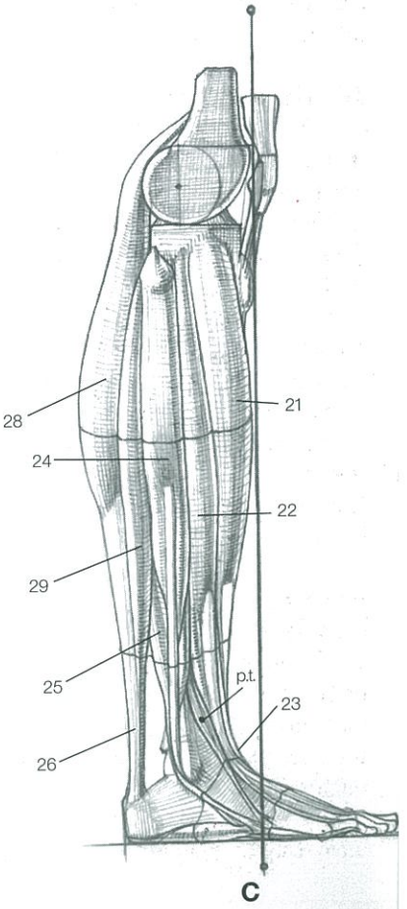

Peroneo lungo (tav. I, figg. C-D24)
È un muscolo bipennato che riveste buona parte della fibula. In alto risulta voluminoso e in basso appiattito. Possiede un lungo tendine che si delinea sulla metà laterale della gamba che si porta posteriormente al malleolo laterale, nella cui doccia viene accolto e attraversa poi diagonalmente la faccia laterale del calcagno (fig. C).
Origine: dalla testa della fibula e dal suo margine laterale (vedi anche tav. complessiva lezione 18).
Inserzione: dopo aver attraversato lateralmente il calcagno, il tendine prosegue sul solco del cuboide, raggiungendo dal lato plantare la congiunzione del primo cuneiforme con il I metatarso (vedi anche tav. complessiva lezione 18).
Funzione: abduce e ruota lateralmente il piede e ne flette la faccia plantare.

Peroneo breve (tav. I, figg. C-D25)
Situato sotto il peroneo lungo ne è ricoperto, ma si può scorgere a livello del terzo inferiore della gamba, dove con il suo tratto tendineo si affianca al tendine del peroneo lungo e prosegue accoppiato a quest'ultimo sino al malleolo laterale e nella faccia laterale del calcagno (fig. C).

Origine: nel terzo medio della superficie laterale della fibula (vedi anche tav. complessiva lezione 18).

Inserzione: sulla tuberosità del V metatarso. (vedi anche tav. complessiva lezione 18).
Funzione: abduce e ruota lateralmente il piede.

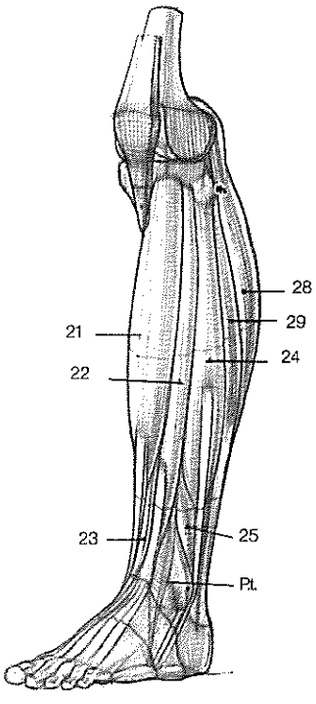

D

Fig. D
Visione latero-anteriore
dei muscoli dell'arto inferiore.

I MUSCOLI POSTERIORI DELLA GAMBA

Questi muscoli si possono suddividere in superficiali e profondi. I primi formano il volume espanso del polpaccio della gamba, originano dallo scheletro del femore e della tibia e raggiungono con un tendine robusto, detto d'Achille, il calcagno del piede. Di conseguenza, nella loro azione agiscono sia sull'articolazione del ginocchio che sull'articolazione della caviglia.
Questo insieme di elementi muscolari, detto tricipite della sura, ha funzione di flessore plantare e assieme al bicipite femorale e al grande gluteo contribuisce alla stazione eretta dell'uomo (vedi tav. I, fig. A2, lezione 21).
Si suddividono in tricipite della sura (26-27-28-29), plantare (30).

Tricipite della sura (tav. I, figg. A-B)
Costituito da tre capi, si distingue in tre estesi corpi muscolari: gastrocnemio capo mediale, detto anche gemello mediale (27), gastrocnemio capo laterale, detto gemello laterale (28) e soleo (29), unificati in basso dal tendine d'Achille (26). Nell'insieme il tricipite caratterizza la forma ovoidale allungata del polpaccio, ove si distingue il gemello mediale leggermente più esteso del laterale. I due gemelli sono separati nell'origine da due brevi tendini; si congiungono dopo breve tratto, dilatandosi poi nei due corpi muscolari (distinti, lungo la linea mediana, da una leggera depressione) e infine unificandosi nel tendine d'Achille. Sotto ai due gemelli è situato il corpo del soleo, un muscolo di notevole consistenza, un po' appiattito, leggibile ai lati del tendine d'Achille nel terzo inferiore della gamba.
Origine: i due gemelli sorgono sopra i condili del femore a margine del piano popliteo (vedi anche tav. complessiva lezione 20). Il soleo si collega alla testa e al margine posteriore e superiore della fibula, oltre che alla faccia posteriore della tibia su un ampio arco tendineo.
Inserzione: i tre capi si fondono nel tendine d'Achille che si inserisce sulla tuberosità del calcagno (vedi anche tav. complessiva lezione 20).
Funzione: flessione plantare del piede. Solleva il calcagno elevando il piede sull'estremità delle dita. In questa azione i gemelli assumono un rilievo tale da distinguersi chiaramente sotto pelle.

Plantare (vedi lezione 20, figg. F-G30).
È sottile ed esile, interposto tra i gemelli e il soleo. È trascurabile a motivo della scarsa rilevanza plastica. Sotto il ginocchio si tramuta in un lunghissimo tendine.
Origine: sopra il condilo laterale del femore, in prossimità del gemello laterale.
Inserzione: il tendine passa lungo il margine mediale aderendo al tendine d'Achille.
Funzione: collabora con il tricipite della sura.

Fig. A
Visione posteriore frontale dei muscoli posteriori.
p.p. piano popliteo
Tricipite:
26. tendine d'Achille
27. gastrocnemio - capo laterale
28. gastrocnemio - capo mediale
29. soleo

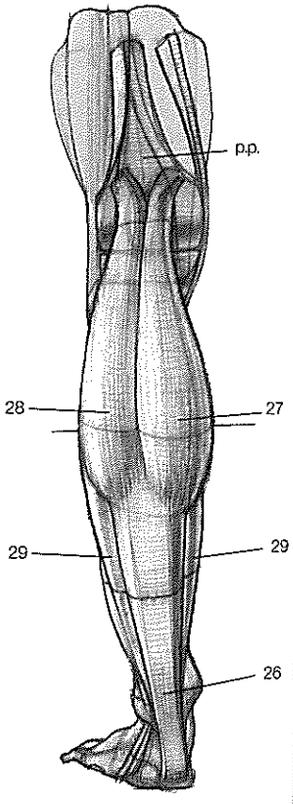

A

I muscoli profondi

Hanno origine dallo scheletro della tibia nella faccia posteriore. Passano dietro al malleolo tibiale e all'astragalo ed hanno inserzione sullo scheletro del piede nella faccia plantare. La loro azione è complessivamente quella di flessori.
Si suddividono in popliteo, tibiale posteriore, flessore lungo delle dita, flessore lungo dell'alluce.

Questi quattro muscoli di minori dimensioni, sono nascosti dal tricipite della sura e quindi non vengono analizzati graficamente.

Tav. I

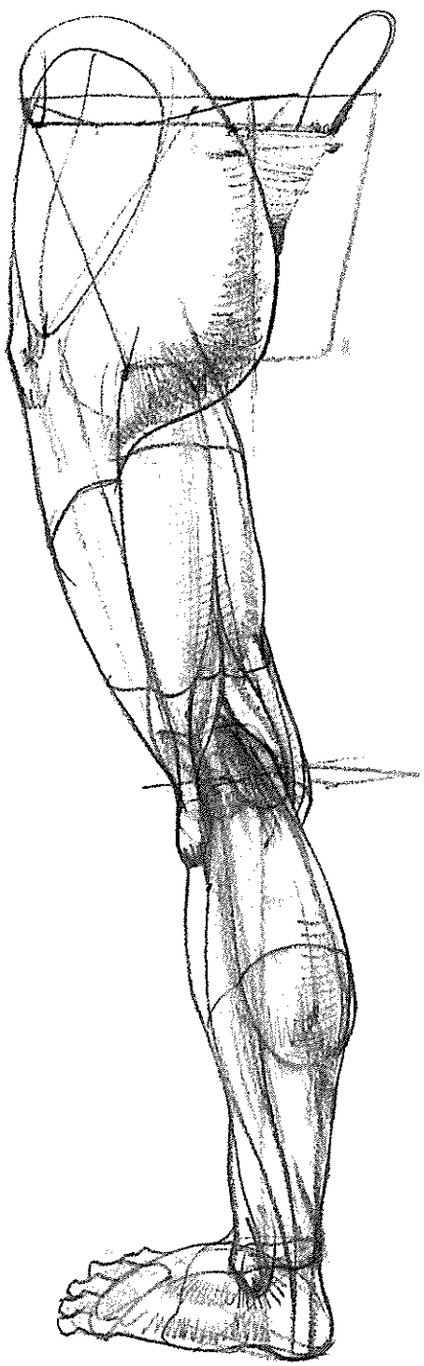

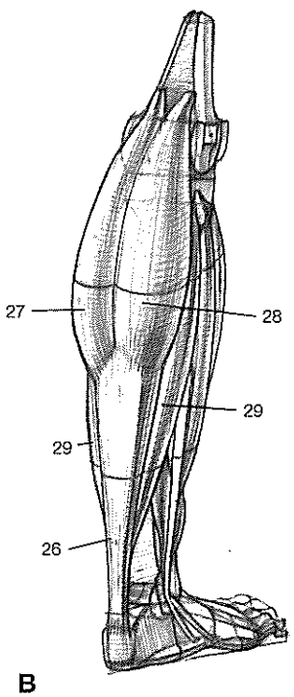

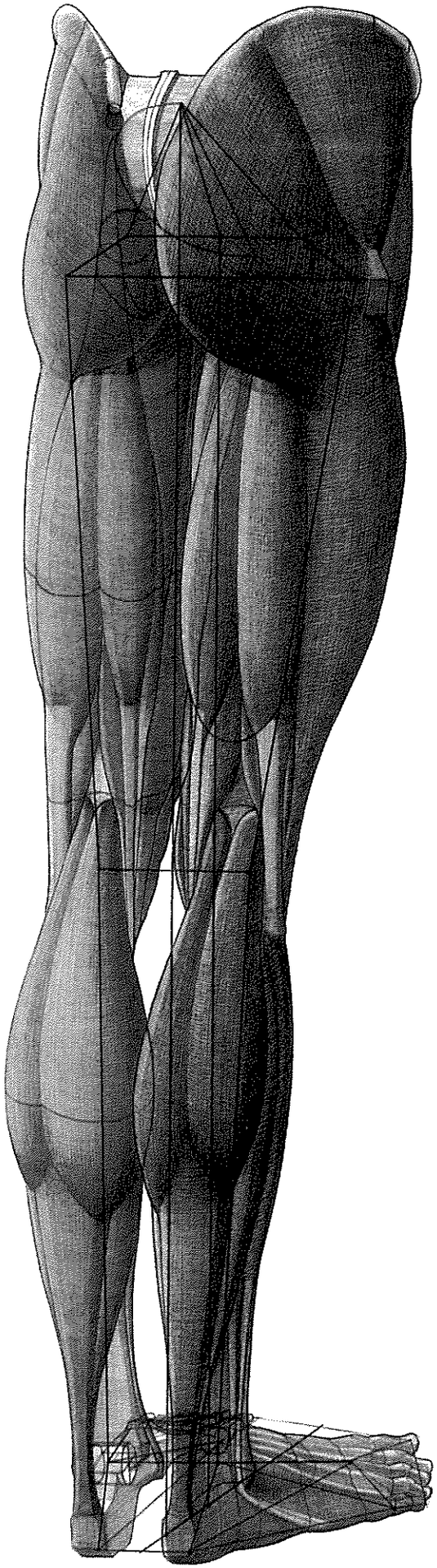

Fig. B
Visione postero-laterale
dei muscoli posteriori.

STRUTTURA E FORME PLASTICHE DELL'ARTO INFERIORE: NOTE DI RIEPILOGO

Benché gran parte della struttura dello scheletro non sia affiorante sotto la pelle, essa è parte integrante della struttura della forma nel suo complesso, per cui in una ricostruzione del rilievo plastico dobbiamo porre attenzione a quei punti o nodi in cui l'interno, inteso come scheletro, interagisce con l'esterno. Per meglio comprendere le volumetrie muscolari e le loro relazioni con la struttura scheletrica, riepiloghiamo perciò le parti nelle quali lo scheletro si manifesta sotto pelle:

- il grande trocantere, punto di snodo anca-coscia che ci segnala l'inizio del segmento scheletrico della diafisi del femore;
- l'articolazione del ginocchio, rivestita in gran parte solo da legamenti e tendini muscolari;
- la tibia, che affiora in tutta la sua faccia mediale fino al malleolo;
- la testa della fibula e il suo malleolo;
- la faccia dorsale del piede;
- i segmenti della I e II falange delle dita nella faccia dorsale.

Fig. A-B-C
Studio dello scorcio dell'arto inferiore sinistro in flessione con punto di vista antero-mediale.

Fig. A
Perimetro volumetrico dello scheletro in relazione alle traiettorie muscolari.
a. margine mediale degli adduttori
7. retto del femore
11. sartorio
28. gastrocnemio - capo laterale

Fig. B
Definizione del perimetro muscolare.

Fig. C
Analisi del rilievo plastico.

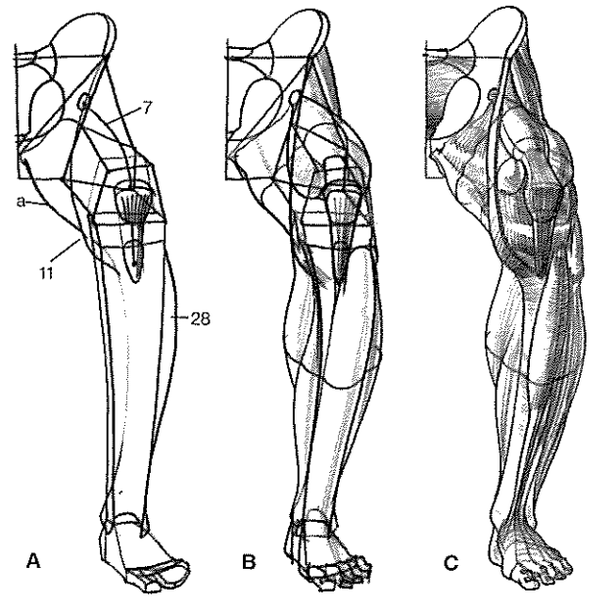

Fig. D-E-F e particolari.
Studio del comportamento del volume plastico dei muscoli mediali e antero-laterali in relazione allo scheletro nella flessione, con punto di vista antero-mediale dell'arto inferiore sinistro.

Fig. D
a. volume complessivo degli adduttori
12. pettineo
15 b. tendine dell'adduttore grande

Fig. E
q. quadricipite: volume d'insieme e inserzione sulla rotula dei muscoli vasto mediale, intermedio e laterale
7. traiettoria del retto

Fig. F
7. volume plastico del retto femorale
11. sartorio

F(1-2) particolari: quadricipite e bicipite in relazione al ginocchio sinistro in flessione con punto di vista antero-laterale

Fig. G
Estensione del ginocchio sinistro osservato con scorcio antero-mediale.

Tav. I

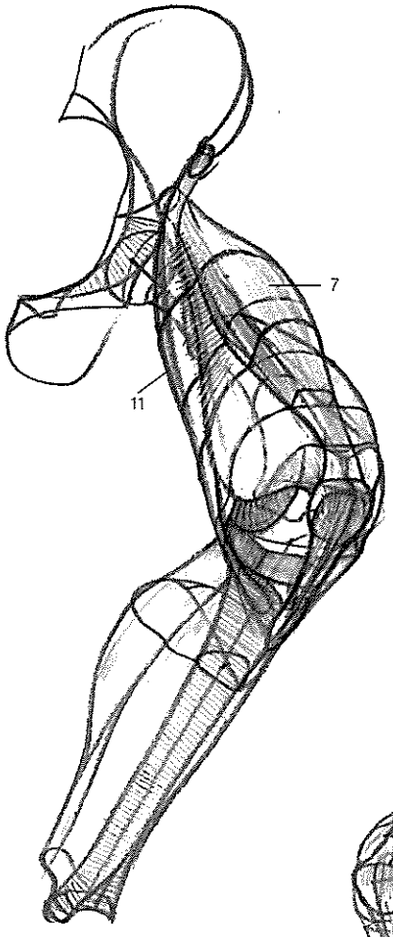

F

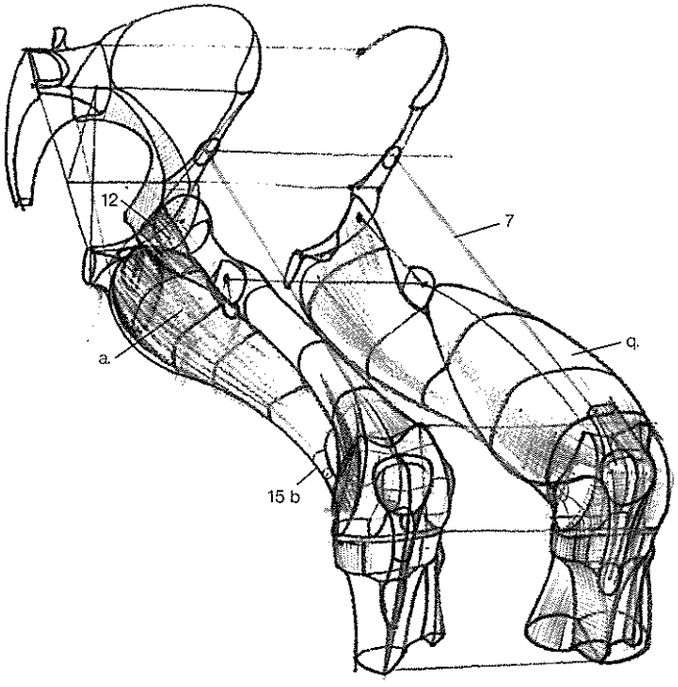

D E

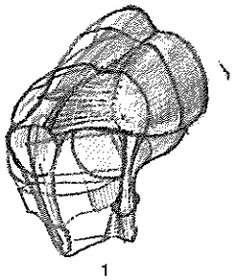

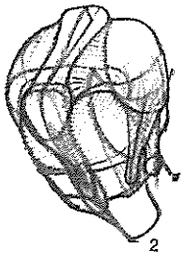

F Particolari

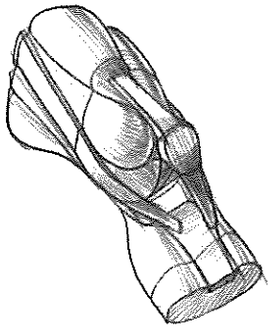

G

Tav. II

Fig. A
Ricostruzione del movimento di flessione dell'arto inferiore destro. Visione antero-laterale.

Particolare Fig. A¹:
11. sartorio
16. gracile
17. semitendinoso
z.d. zampa d'oca

Fig. B-C-D-E
Analisi del comportamento muscolare nell'articolazione del ginocchio in flessione da punti di vista differenziati.

Fig. B
Articolazione del ginocchio destro in semiflessione.
Punto di vista antero-mediale.
11. sartorio
16. gracile

Fig. C
Articolazione del ginocchio destro. Punto di vista postero-laterale in sezione longitudinale.
5. tratto ileotibiale del tensore della fascia lata
7. retto femorale
9. vasto laterale
19. bicipite - capo lungo

Fig. D
Articolazione del ginocchio destro in massima flessione con punto di vista antero-mediale.
7. retto femorale
8. vasto mediale
11. sartorio
16. gracile

Fig. E
Articolazione del ginocchio sinistro. Punto di vista postero-mediale.
p.m. pilastro mediale (muscoli semitendinoso e semimembranoso)
p.l. pilastro laterale (muscolo bicipite)
g. gastrocnemio

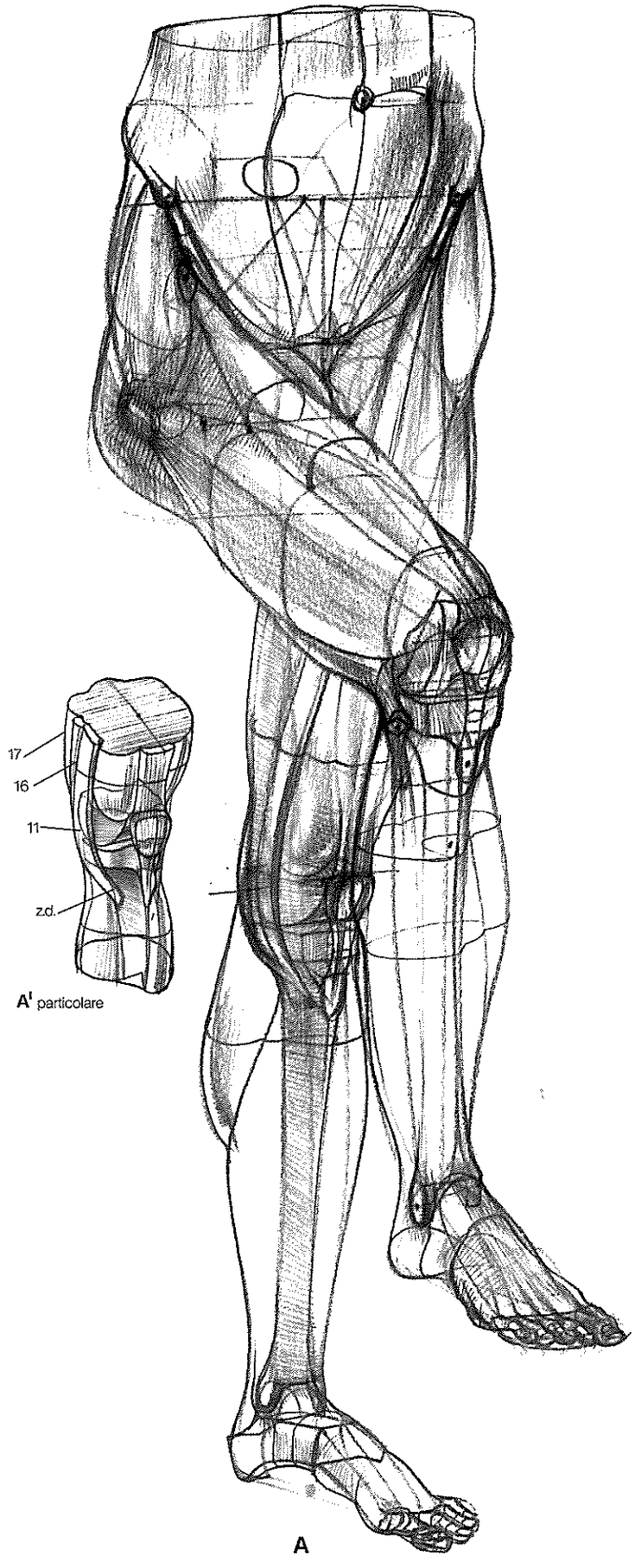

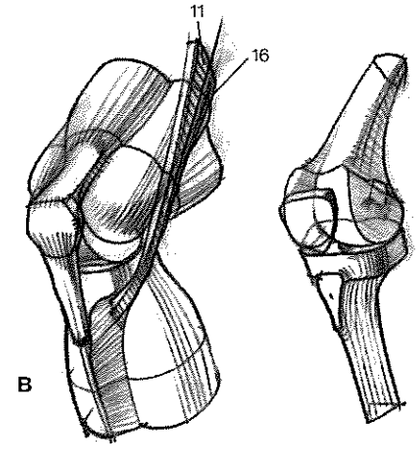

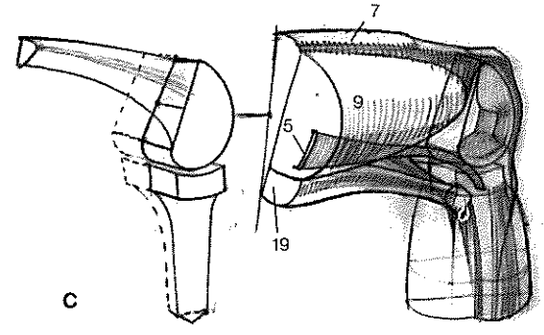

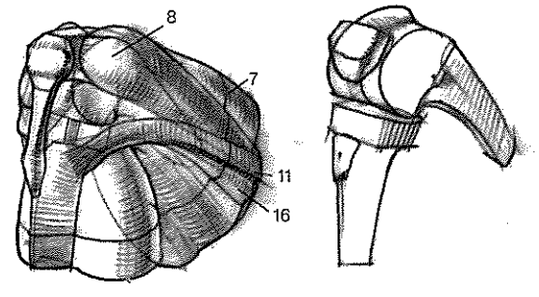

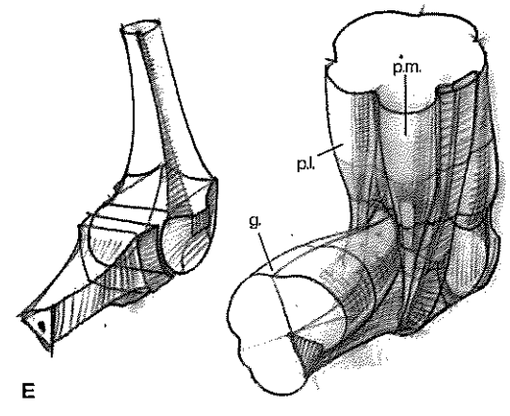

LA COLONNA VERTEBRALE E LE VERTEBRE LOMBARI, TORACICHE E CERVICALI

Colonna Vertebrale

La colonna vertebrale (tav. I) è una lunga asta ossea "flessibile" costituita da singoli elementi scheletrici, le vertebre, poste in alternanza a dischi di origine fibrosa, detti dischi intervertebrali, che ne rappresentano il sistema primario di connessione.

Nei vertebrati, e quindi anche nell'uomo, la colonna è posta in condizione mediana e posteriore del corpo. È di raccordo tra il bacino e la testa e svolge la funzione di sostegno di tutta la struttura superiore del corpo umano il cui peso si scarica su ogni singola vertebra e in particolare sull'area chiamata "corpo" (vedi sezione fig. A1), un cilindro osseo che funge da elemento di sostegno della vertebra stessa. Con l'aumentare progressivo del carico, man mano che ci avviciniamo al bacino, i corpi vertebrali si espandono (fig. B).

La colonna vertebrale è anche un lungo "condotto" osseo, il canale vertebrale (vedi sezione fig. A2), in cui trova sede il midollo spinale il quale è protetto dalle pressioni esterne dall'anello osseo di ciascuna vertebra detto arco vertebrale.

La colonna vertebrale è inoltre il supporto fondamentale per la costruzione dello scheletro del torace; infatti, la sua regione mediana - chiamata per l'appunto toracica - è composta da dodici vertebre, da cui trovano origine le dodici paia di coste che, assieme allo sterno (vedi lezione 25), formano il complesso scheletrico della gabbia toracica. Questa è il luogo di snodo articolare per la cintura scapolare e da quest'ultima per l'arto superiore.

La colonna vertebrale è composta da trentatrè vertebre che prendono il nome dalle regioni scheletriche cui appartengono: sette cervicali, dodici toraciche o dorsali, cinque lombari. Queste ventiquattro vertebre si dicono anche libere. Delle rimanenti nove della regione pelvica, le cinque maggiori si sono saldate e costituiscono l'osso sacro, mentre le quattro ultime e minori formano il coccige.

Se osserviamo la colonna nel suo profilo laterale (fig. B), noteremo come le quattro regioni scheletriche che la compongono si orientino attraverso un andamento di curvature contrapposte rispetto a un asse verticale p (o piombo dell'uomo) e come tali curvature siano delimitate dall'asse stesso nei punti di congiunzione delle varie regioni.

La regione o segmento cervicale che tiene in equilibrio la testa trova un orientamento con lieve convessità anteriore rispetto all'asse a partire dalla sua I vertebra, detta atlante, fino alla VII, chiamata prominente.

Il segmento toracico, in continuità con il precedente ma con andamento contrapposto a concavità anteriore, a partire dalla sua prima vertebra reincontrerà l'asse nella XII vertebra toracica. Questa accentuata curvatura posteriore delle vertebre toraciche fa sì che tutto il sistema scheletrico della gabbia toracica sia in condizione bilanciata e baricentrica rispetto all'asse.

Il segmento lombare, che con le sue cinque vertebre sopporta maggiormente il peso della parte superiore del corpo, si orienta, grazie ad un maggior schiacciamento posteriore dei dischi, in senso contrapposto all'andamento del tratto toracico, riequilibrando così, con la sua postura a convessità anteriore, la colonna vertebrale e riportando, con la V vertebra, il centro di gravità nuovamente in rapporto con l'asse nel promontorio del sacro (fig. B, p.s.).

L'osso sacro (fig. B s) si porta poi con andamento curvo e posteriore fino al coccige (fig. B c), concludendo così questo sistema ritmico di equilibri contrapposti.

Analizziamo ora i rapporti proporzionali di ogni regione che compone la colonna vertebrale. Se prendiamo due segmenti sovrapposti di uguale lunghezza (fig. A) detti S e a questi aggiungiamo un segmento di misura 1/2 S, otterremo la misura C che corrisponde all'altezza della colonna dalla I cervicale al coccige.

Partendo dall'alto troveremo dunque che il primo segmento – pari ad 1/2 S – ci individua l'altezza della regione cervicale; il secondo segmento S include il tratto vertebrale toracico e infine il terzo segmento di misura S comprende sia la regione lombare che la pelvica. Infine per determinare i rapporti di misura fra queste due regioni dobbiamo dividere il segmento C in quattro parti uguali: la misura di 1/4 C corrispondente alla regione delle vertebre lombari.

In questa lezione consideriamo l'osso sacro come parte della colonna vertebrale, anche se come abbiamo già visto e in parte trattato, questo elemento concorre a costituire lo scheletro delle pelvi. Esso è un elemento che potremmo definire di snodo tra lo scheletro assile del tronco e della testa e l'arto inferiore. Viene analizzato in questo contesto dato che, di fatto, è il risultato della fusione di cinque vertebre delle quali conserva alcune caratteristiche. Nell'insieme assomiglia a un cuneo (tav. I, figg. B-C-D): ha forma piramidale, con una base maggiore rivolta in alto, un corpo massiccio e ricurvo verso il basso con base minore su cui articola il coccige e due margini laterali che degradano, riducendo progressivamente il loro spessore verso il basso. La base maggiore è caratterizzata da una faccia articolare ellittica (fig. C1) per il corpo della V vertebra lombare, allineata su di un asse inclinato (fig. B1) rispetto al piombo (articolazione lombo-sacrale); posteriormente presenta inoltre due processi articolari (fig. D2) che interagiscono con i due processi articolari inferiori della vertebra lombare.

Il corpo è il risultato di una fusione di cinque corpi vertebrali leggibili in una visione anteriore frontale (fig. C) e si rastrema e curva verso il basso, terminando con una faccetta ellittica che articola con il coccige. Posteriormente presenta, in continuità con il canale vertebrale, un condotto a sezione triangolare chiamato canale sacrale, ottenuto dalla fusione degli archi vertebrali; il canale comunica a sua volta con i quattro forami sacrali (fig. C-D3), dove passano nervi e vasi che mettono in comunicazione il piano posteriore con il piano anteriore o ventrale del sacro; il canale sacrale termina con un'apertura detta jato sacrale (fig. D4), chiusa da legamenti.

Sempre posteriormente la forma presenta una serie di rilievi tozzi e quadrangolari che formano la cresta sacrale (fig. B5); il margine laterale, composto dalla fusione dei processi trasversi e delle coste, nella parte superiore si espande e presenta la faccia articolare-auricolare (fig. B-D6), che ricorda la forma del padiglione dell'orecchio; da questa il margine, scendendo e curvandosi all'altezza dell'angolo laterale (fig. C7) inferiore, riduce progressivamente il suo spessore fino a raccordarsi con la faccetta ellittica articolare per la I vertebra coccigea.

Il coccige è l'ultimo segmento della colonna vertebrale ed è composto da quattro piccole rudimentali vertebre.

Fig. A
Colonna vertebrale. visione schematica. vista in sezione longitudinale e nel rapporto proporzionale.

- C altezza complessiva della colonna
- S unità di misura che corrisponde all'altezza del segmento delle vertebre toraciche
- 1/2S altezza del segmento delle vertebre cervicali
- 1/4C altezza del segmento delle vertebre lombari

Fig. A. sezione

1. corpo della vertebra
2. foro vertebrale
3. arco vertebrale

Fig. B
Colonna vertebrale, visione laterale.
Vertebre cervicali:

- I c. prima vertebra cervicale (atlante)
- VII c. settima vertebra cervicale (prominente)
- It. prima vertebra toracica
- XIIt. dodicesima vertebra toracica
- I l. prima vertebra lombare
- VI. quinta vertebra lombare
- d.i. disco intervertebrale
- s.f. semifaccetta (vertebre toraciche)
- f.i. forame intervertebrale
- p.a. processo articolare
- p.s. processo spinoso
- s. osso sacro
- p.sa. promontorio del sacro
- c. coccige
- 1. osso sacro; faccia articolare per la V vertebra lombare
- 5. cresta sacrale
- 6. faccia articolare auricolare.

Fig.C
Visione anteriore frontale della colonna vertebrale.

- I c. prima vertebra cervicale (atlante)
- II c. seconda vertebra cervicale (epistrofeo)
- f.a. faccetta articolare dei processi trasversi delle vertebre toraciche
- c. corpo della vertebra
- p.t. processi trasversi
- 1. osso sacro; faccia articolare per la V vertebra lombare
- p.sa. promontorio del sacro
- 3. forami sacrali
- 7. angolo laterale dell'osso sacro
- I v.c. prima vertebra coccigea

Tav. I

Fig. D
Visione frontale posteriore della colonna vertebrale.

p.a. processi articolari
2. processi articolari dell'osso sacro
3. forami sacrali
4. jato sacrale
5. cresta sacrale
6. faccia articolare auricolare

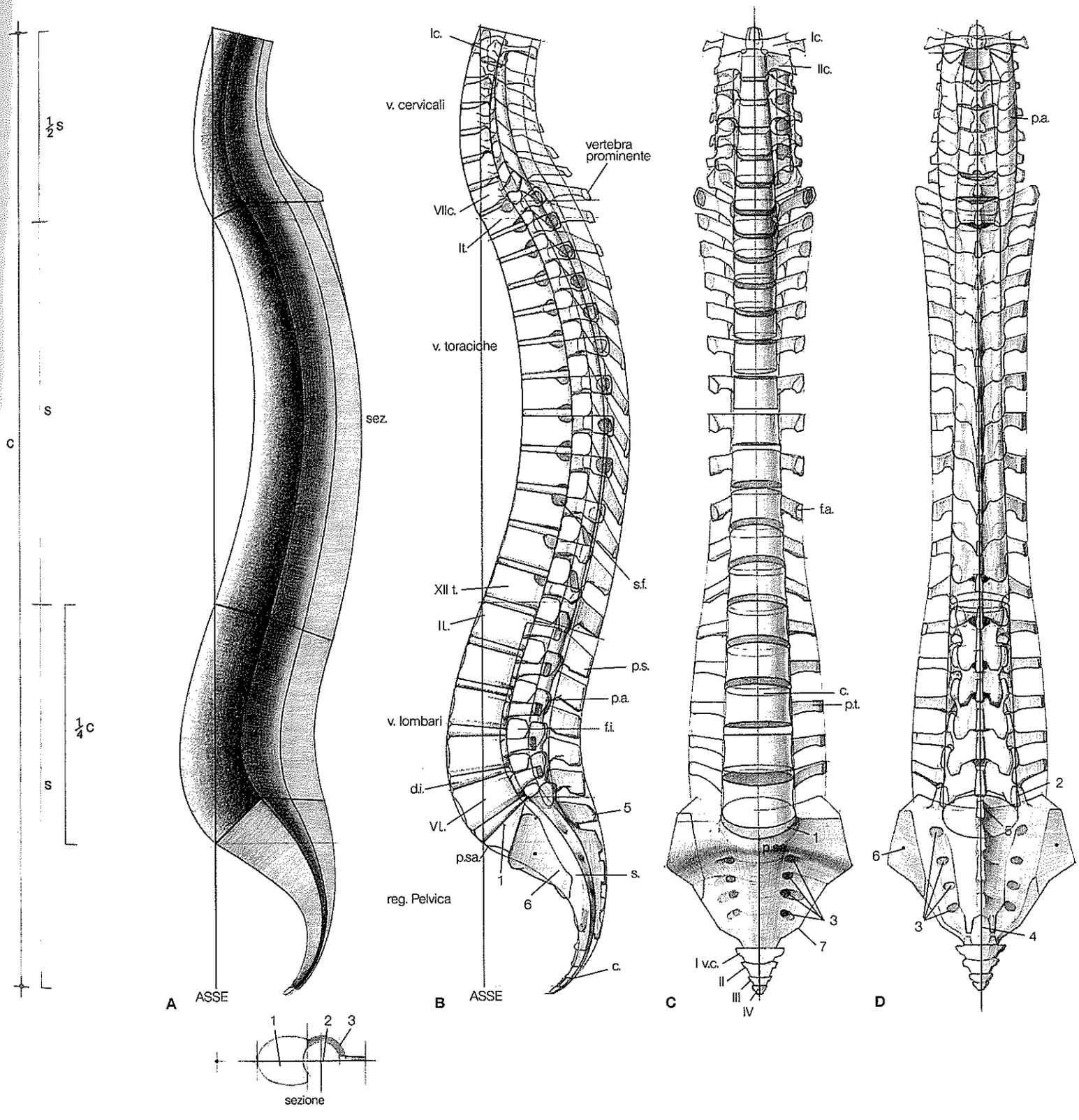

Caratteristiche comuni delle vertebre (tav. II)

La vertebra è costituita da un corpo (fig. B1), posto anteriormente, di forma cilindrica e variante di dimensione secondo il tipo di vertebra, nelle cui due aree pianeggianti, saldamente fissati a queste, trovano sede i dischi intervertebrali di fibrocartilagine, cuscinetti articolari che rendono flessibile ma estremamente solidale l'insieme della colonna.

Dai margini posteriori del corpo della vertebra, attraverso un piccolo segmento scheletrico, ha origine il peduncolo (fig. C2); questo, staccandosi posteriormente dal corpo, costituisce la base di una lamina ossea che crea l'anello scheletrico chiamato arco vertebrale (fig. B3); tale arco delimita a sua volta l'area cava chiamata foro vertebrale (fig. B4).

Dalla lamina si dipartono sette processi: i due processi trasversi, i quattro processi articolari e il processo spinoso.

I processi trasversi (fig. B5), orientati in senso trasversale all'asse antero-posteriore della vertebra, sono particolarmente robusti ed emergenti rispetto al corpo, in particolare nelle vertebre lombari; in tal modo, forniscono ancoraggio ai tendini e ai muscoli che agiscono sul movimento della colonna; inoltre, nelle vertebre toraciche partecipano al sostegno delle coste.

I quattro processi articolari sono suddivisi in due processi superiori (fig. C6) e due processi inferiori (fig. C7); questi sporgono dalla lamina dell'arco vertebrale e sono dotati di faccette articolari che, nell'articolazione tra vertebra e vertebra, ne guidano e ne limitano il movimento.

Il processo spinoso, chiamato anche spina (fig. C8), è orientato sull'asse antero-posteriore; sporge dalla lamina e ha funzione di attacco muscolare; la sua forma è estremamente variabile, a seconda del tipo di vertebra.

Tav. II

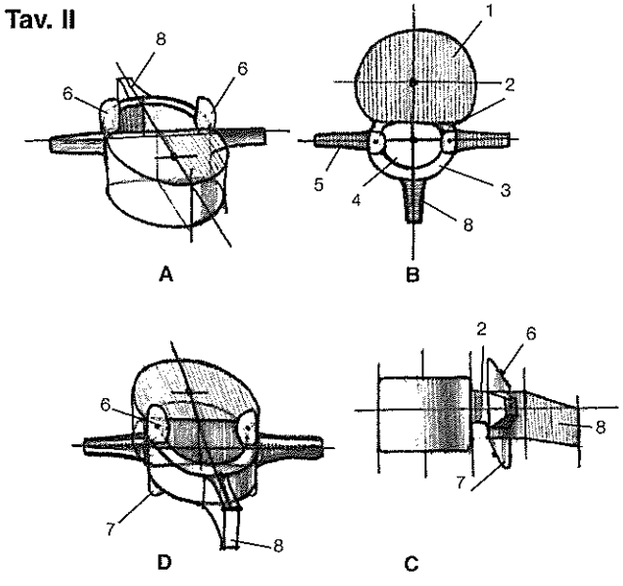

Esempio di vertebra "tipo"

Fig. A
Visione anteriore volumetrica.

Fig. B
Visione dall'alto.
1. corpo
2. peduncolo
3. arco vertebrale
4. foro vertebrale
5. processo trasverso
6. processo articolare superiore
8. processo spinoso

Fig. C
Visione laterale.
7. processo articolare inferiore

Fig. D
Visione posteriore volumetrica.

Vertebra lombare.

Fig. A
Visione superiore.
1. corpo
2. peduncolo
3. arco vertebrale
4. foro vertebrale
5. processo trasverso
6. processi articolari superiori
8. processo spinoso

Fig. B
Visione laterale.
i.v. incisure vertebrali superiori/inferiori
7. processi articolari inferiori
f. faccetta articolare

Fig. C
Visione frontale anteriore.

Fig. D
Visione frontale posteriore.

Le Vertebre: Lombari, Toraciche, Cervicali

Vertebre lombari (tav. I)

Sono le più grandi e massicce della colonna.

Corpo (tav. I, fig. A1): particolarmente voluminoso, e più dilatato in direzione trasversa. Al di sotto del peduncolo (fig. B2) e al di sopra ci sono delle incisure, comuni a tutte le vertebre, chiamate incisure vertebrali inferiore e superiore (B i.v.), le quali nella continuità di sovrapposizione delle vertebre, creano un'area cava chiamata forame intervertebrale (vedi tav. III, f.i.). In questa cavità passano i nervi spinali che originano dal midollo spinale.

Foro vertebrale (fig. A4): è più largo rispetto alle altre vertebre e di forma triangolare.

Processi trasversi (fig. A5): sono sottili e lunghi.

Processi articolari superiori (fig. B6): sono sviluppati su di un asse verticale e di forma massiccia. Le faccette articolari (figg. D f), di forma ellittica, con maggiore espansione verticale, sono rivolte medialmente e all'indietro.

Processi articolari inferiori (fig. B7): le faccette articolari (figg. C-Df) inferiori sono rivolte, diversamente dalle superiori, lateralmente e in avanti.

Processo spinoso: è piatto e rettangolare, diretto orizzontalmente rispetto al corpo.

Tav. I

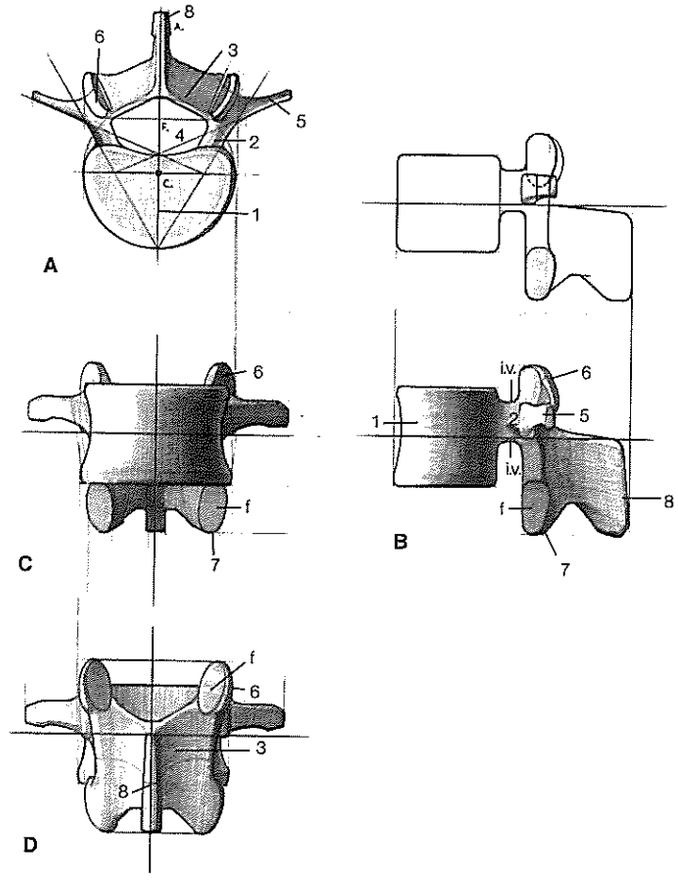

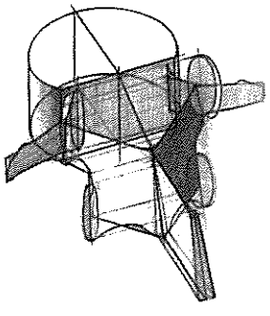

Vertebre toraciche (tav. II)

Il corpo (fig. A1): è più sviluppato e dotato sulla direzione sagittale. Osservando di lato il corpo vertebrale (fig. D) si notano, sul margine superiore e inferiore, due semifossette (fig. D s.f.) e queste, combinandosi nella sovrapposizione delle vertebre, formano una fossetta unica che accoglie, articolando con questa, la testa della costa. Sulle fossette articolari, in riferimento alle dodici vertebre toraciche, sono da notare alcune variazioni sulla I vertebra toracica si osserva un'unica fossetta superiore per la I costa e una semifossetta per la II costa; dalla X alla XII vertebra è presente una sola fossetta completa per la costa corrispondente. Sono assenti le fossette articolari sui processi trasversi della XI e XII vertebra toracica.

Foro vertebrale (fig. A4): è più piccolo e circolare.

Processi trasversi (figg. A-D5): risultano più lunghi e sviluppati, rivolti lateralmente e posteriormente. Presentano alla propria estremità delle piccole fossette articolari (figg. A-C-D f.a.) per il tubercolo della costa. I processi trasversi diventano così idealmente delle piccole "mensole" per il sostegno delle coste.

Processi articolari superiori (figg. A-D6): sono direzionati verso l'alto e più esili rispetto ai processi articolari lombari. Hanno faccette pianeggianti (fig. B f.) e rivolte all'indietro.

Processi articolari inferiori (figg. B-C-D 7): non emergono come i processi superiori dai margini della lamina perché vi sono totalmente inglobati se non per un modesto rilievo. Le faccette (f.) sono rivolte anteriormente.

Processo spinoso (fig. D8): lungo e diretto in basso rispetto al corpo.

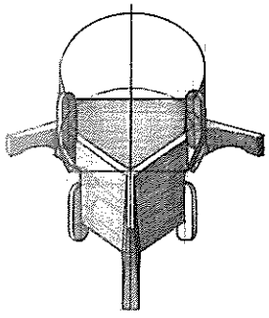

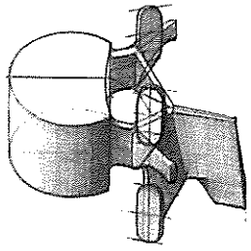

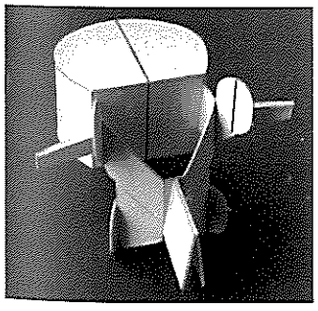



Vertebra toracica.

Fig. A
Visione superiore.
1. corpo
2. peduncolo
3. arco vertebrale
4. foro vertebrale
5. processo trasverso
f.a. faccetta articolare
6. processo articolare superiore
8. processo spinoso

Fig. B
Visione posteriore frontale.
7. processo articolare inferiore
f. faccetta articolare

Fig. C
Visione anteriore frontale.

Fig. D
Visione laterale.
s.f. semifaccetta

Tav. II

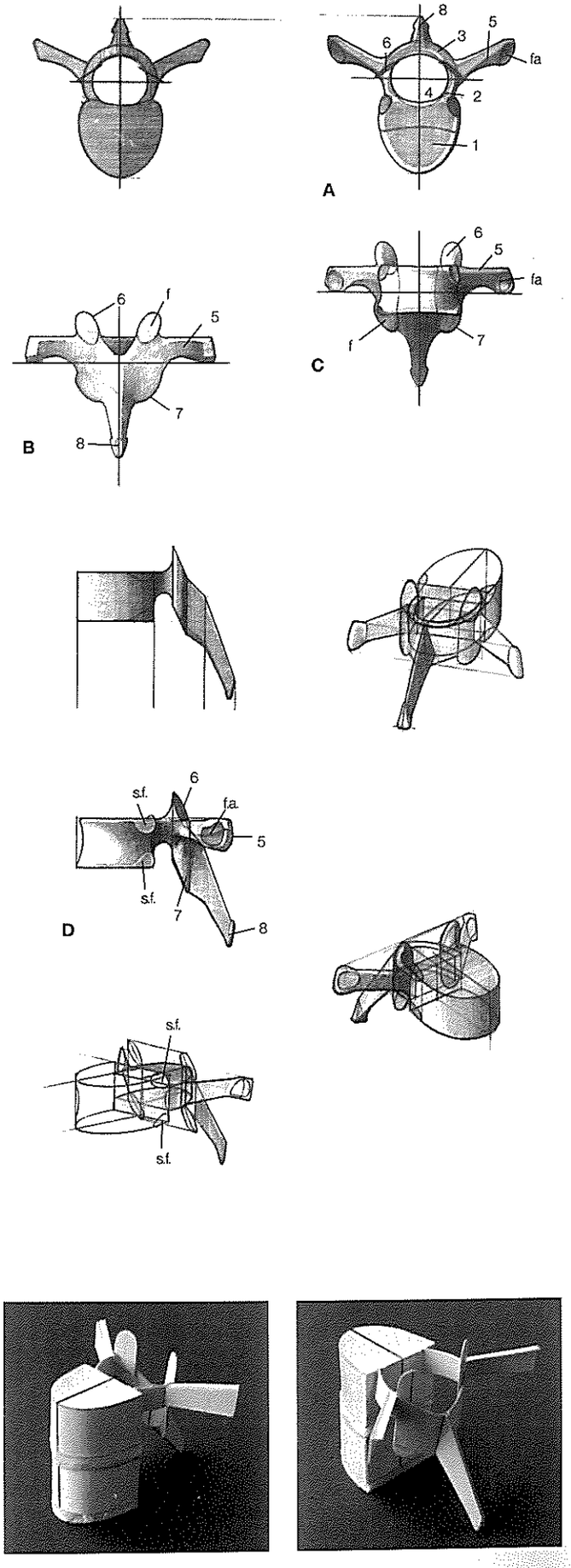

Tav. III

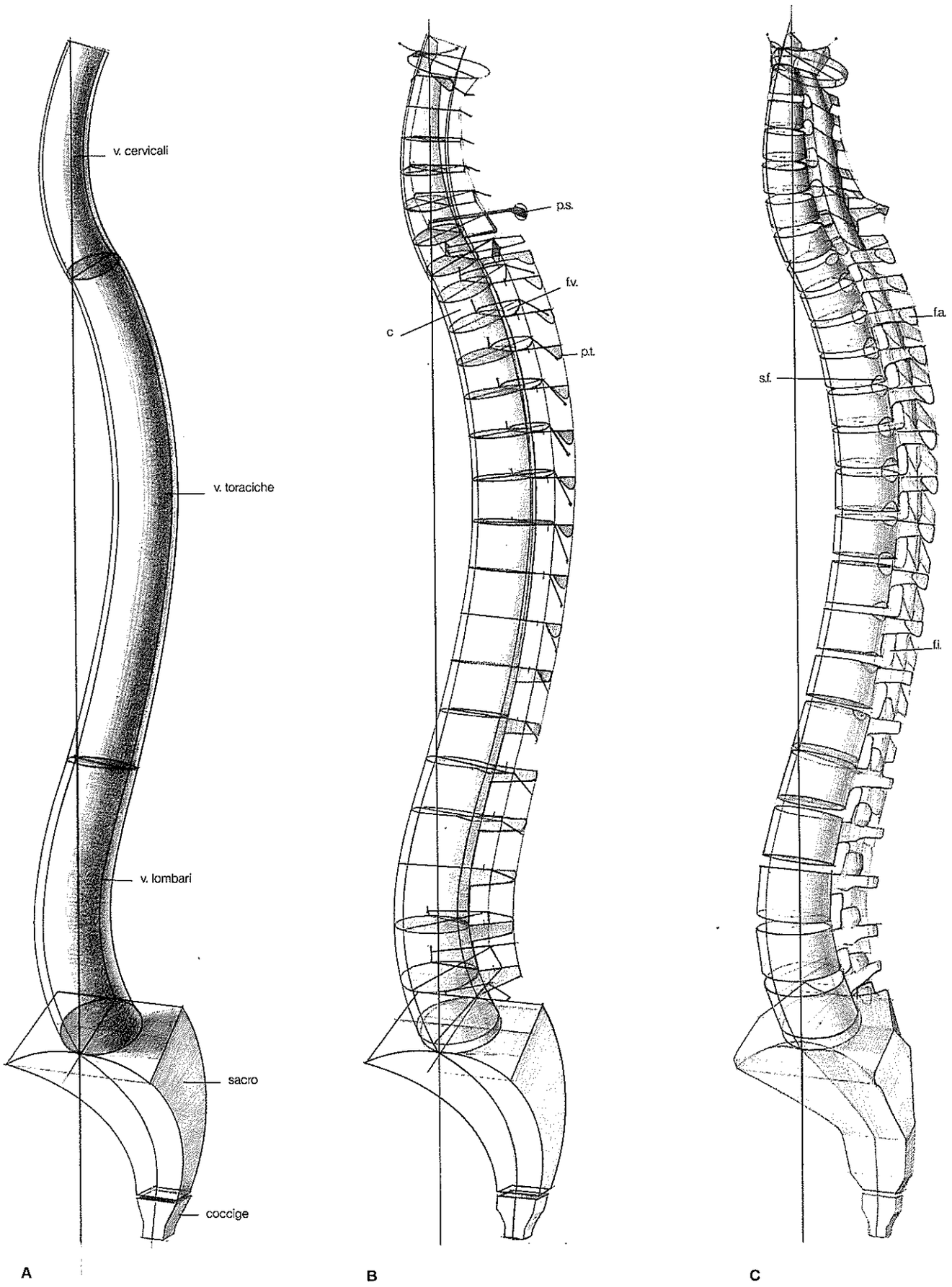

Fig. A-B
Visione volumetrica antero-laterale.
La colonna è visualizzata nella distinzione dei 24 corpi vertebrali, del foro vertebrale e dei processi trasversi e spinosi.

c. corpo
f.v. foro vertebrale
p.t. processo trasverso
p.s. processo spinoso

Fig. C
Definizione della colonna nel dettaglio analitico.

f.a. faccetta articolare (processi trasversi delle vertebre toraciche)
s.f. semifaccette
f.i. forami intervertebrali

NB - sono esclusi appositamente dall'osservazione i processi trasversi delle vertebre cervicali.

Vertebre cervicali (tav. IV)
Sono le più piccole della colonna vertebrale.

Il corpo (fig. A1): piccolo e meno sviluppato che nelle altre vertebre e più dilatato nella direzione trasversa.
Foro vertebrale (fig. A4): è ampio e triangolare, delimitato obliquamente dalla lamina dell'arco vertebrale (fig. A3).

Processo spinoso (figg. C-D8): è breve e bifido, leggermente inclinato in basso.
Processi trasversi (fig. A5): presentano alla loro base il foro trasverso (fig. A f.t.) e all'apice due tubercoli, uno anteriore (fig. A t.a.) e uno posteriore (fig. A t.p.).
Posteriormente ai processi trasversi sono situati i processi articolari superiori (fig. D6) e inferiori (fig. D7), con le faccette dirette obliquamente: nell'insieme delle vertebre formano un vero e proprio elemento colonnare cilindrico posto ai lati della lamina (vedi tav. VII p.a.).

VII vertebra cervicale: prominente (tav. IV, fig. E)
La particolarità di questa vertebra è costituita dal suo processo spinoso (fig. E8), assai più lungo e inclinato in basso e con un apice a un solo tubercolo. Quest'ultimo affiora sulla pelle, specie nel movimento di flessione del collo. La sporgenza del processo spinoso diventa un punto importante per individuare posteriormente la base del collo (vedi tav. VII p.s.).

Tav. IV

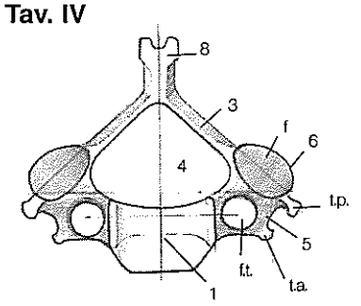

A

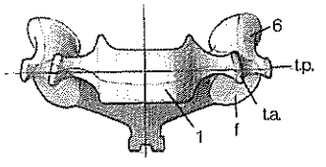

B

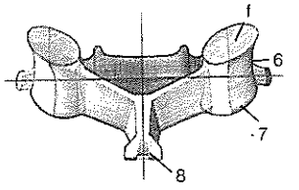

C

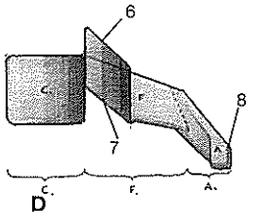

D

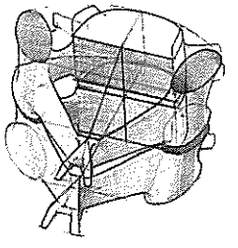

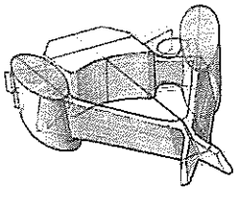

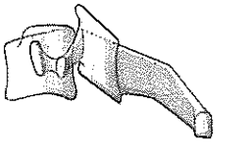

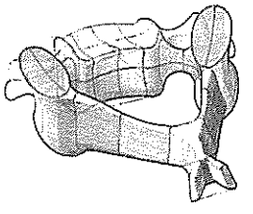

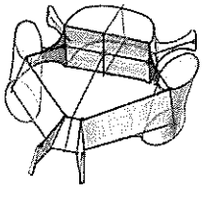

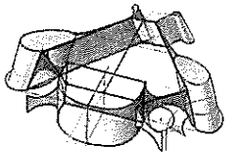

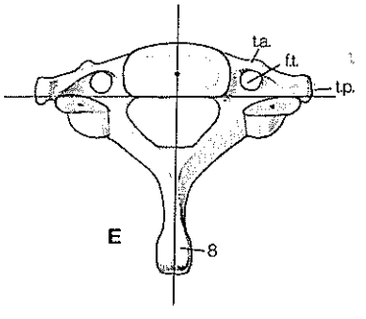

E

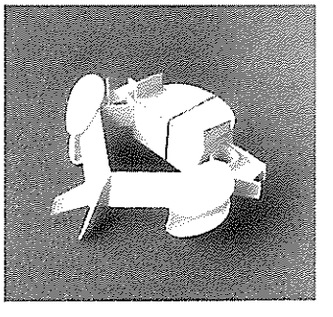

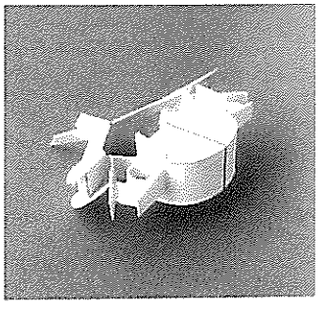

Vertebre cervicali.
Fig. A
Visione superiore.
1. corpo
3. arco vertebrale
4. foro vertebrale
5. processo trasverso
f.t. foro trasverso
t.a. tubercolo anteriore
t.p. tubercolo posteriore
6. processo articolare
f. faccetta articolare
8. processo spinoso

Fig. B
Visione anteriore frontale.

Fig. C
Visione posteriore frontale.
7. processo articolare inferiore

Fig. D
Visione laterale.

Fig. E
VII vertebra cervicale (prominente).
t.a. tubercolo anteriore
f.t. foro trasverso
t.p. tubercolo posteriore
8. processo spinoso

I vertebra cervicale: atlante (tav. V)
È assente il corpo; al suo posto è presente l'arco vertebrale anteriore (tav. V, fig. A1) con un piccolo tubercolo sporgente. L'arco vertebrale posteriore (fig. A3) è più ampio e presenta anch'esso un tubercolo (fig. A t.). Il foro vertebrale (fig. A4) è circolare ed ampio; lateralmente vi sono situate due masse dilatate (fig. A6) che formano la faccia articolare superiore (fig. A f.a.), ellittica e concava per il condilo dell'occipitale della testa e la faccia articolare inferiore (fig. B f.) per l'epistrofeo. Sulla lamina interna dell'arco vertebrale anteriore è presente una faccetta (fig. E s.a.): è una piccola superficie articolare per il dente dell'epistrofeo.

II vertebra cervicale: epistrofeo (tav. VI)
Caratteristica di questa vertebra è la sporgenza del processo odontoideo, detto dente dell'epistrofeo (tav.VI, fig. A d.). Esso articola con una propria faccetta (fig. B f.d.) con la corrispondente faccetta interna dell'arco vertebrale anteriore dell'atlante. Il dente diventa così il perno sul quale l'atlante (fig. F) trova la possibilità di ruotare lateralmente, trascinando con sé di conseguenza, nel movimento, la testa. Il dente è tenuto in sede dal legamento nastriforme trasverso dell'atlante (vedi tav. V, fig. A), il quale, prendendo inserzione ai lati interni delle masse laterali dell'atlante e passando nel solco del dente dell'epistrofeo (figg. C-D-E s.d.), lo trattiene a contatto con l'arco anteriore dell'atlante.

Tav. V

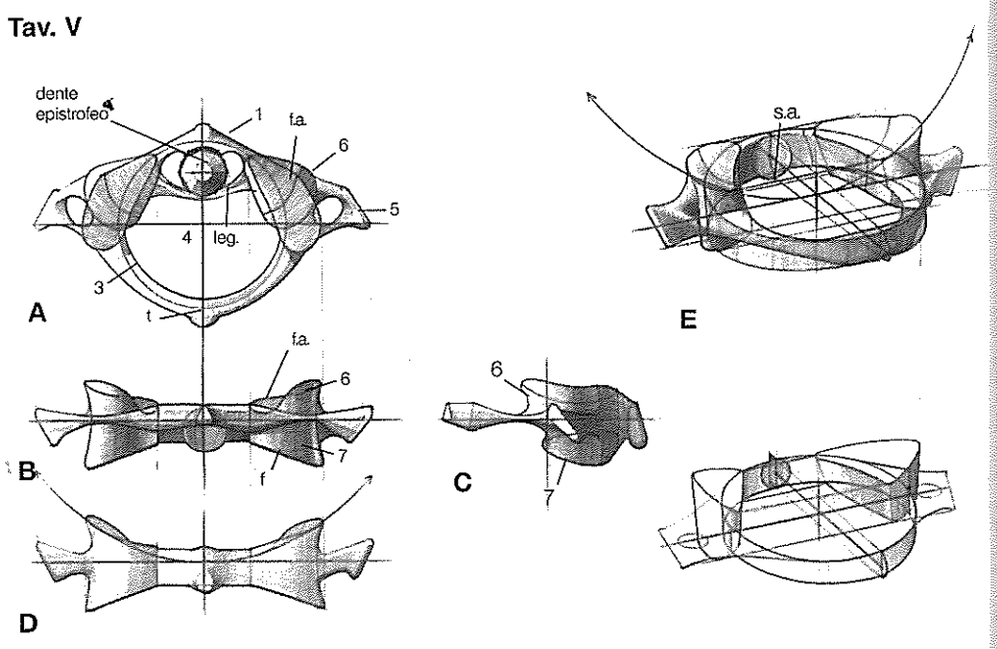

Tav. VI

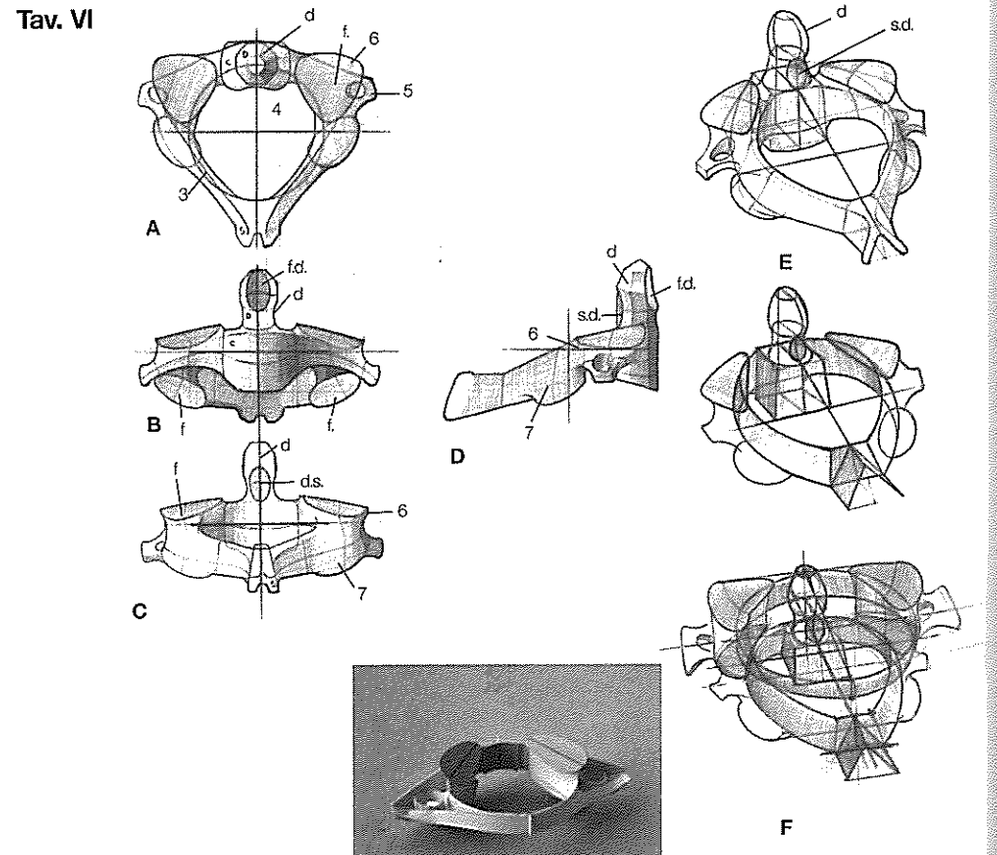



Fig. A (Tav. V)
I vertebra cervicale (atlante).
1. arco vertebrale anteriore
3. arco vertebrale posteriore
t. tubercolo
4. foro vertebrale
5. processo trasverso
6. processo articolare
f.a. faccetta articolare per i condili dell'occipitale
leg. legamento nastriforme

Fig. B
Visione posteriore frontale.
7. processo articolare inferiore
f. faccetta articolare

Fig. C
Visione laterale.

Fig. D
Visione anteriore frontale.

Fig. E
Visione volumetrica.
s.a. superficie articolare per il dente dell'epistrofeo

Fig. A (Tav. VI)
II vertebra cervicale (epistrofeo).
Visione superiore.
d. dente dell'espistrofeo
3. arco vertebrale
4. foro vertebrale
5. processo trasverso
6. processo articolare superiore
f. faccetta articolare

Fig. B
Visione anteriore frontale.
d. dente dell'epistrofeo
f.d. faccetta articolare del dente dell'epistrofeo

Fig. C
Visione posteriore frontale.
s.d. solco del dente dell'epistrofeo

Fig. D
Visione laterale.

Fig. E
Visione volumetrica.

Fig. F
Visione volumetrica delle due vertebre atlante e epistrofeo sovrapposte.

Tav. VII

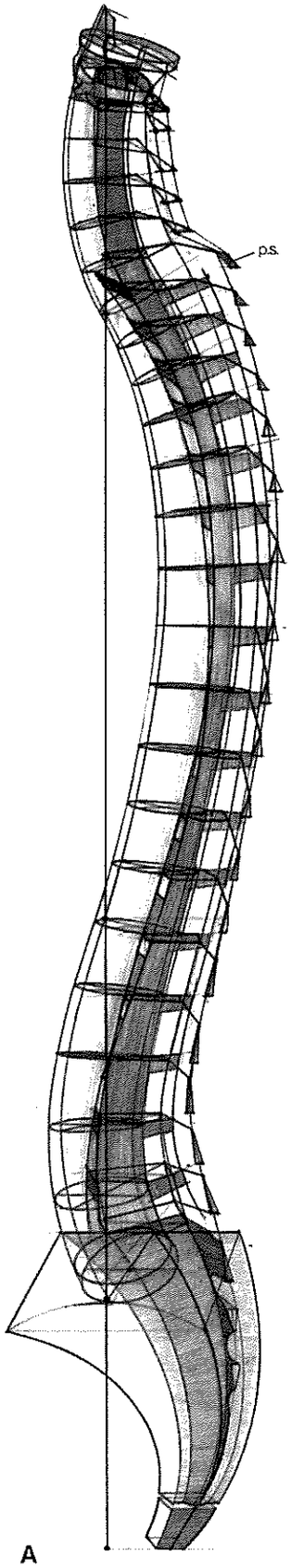

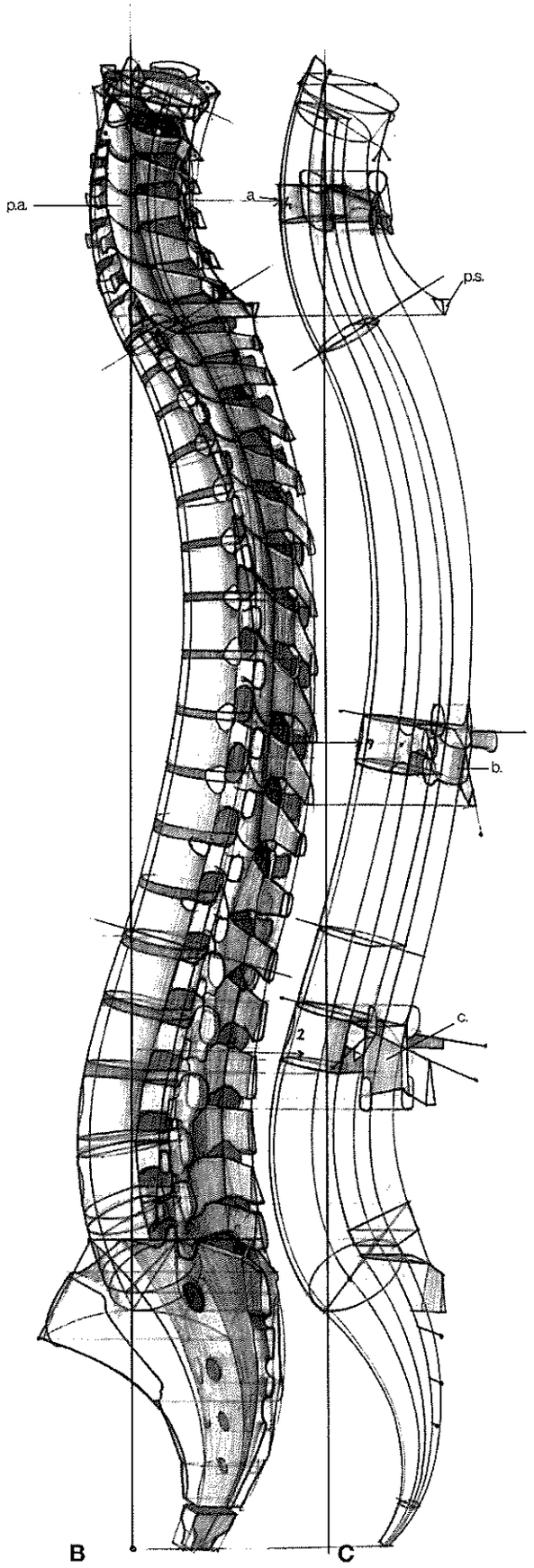

Fig. A
Visione postero-laterale volumetrica della colonna vertebrale.
p.s. processo spinoso - VII vertebra cervicale (prominente)

Fig. B
Visione postero-laterale nel dettaglio analitico.
p.a. processi articolari

Fig. C
Visione postero-laterale.
Sono state isolate le vertebre:
a. IV vertebra cervicale
b. IX vertbra toracica
c. II vertebra lombare

I MOVIMENTI DELLA COLONNA VERTEBRALE

Tav. I

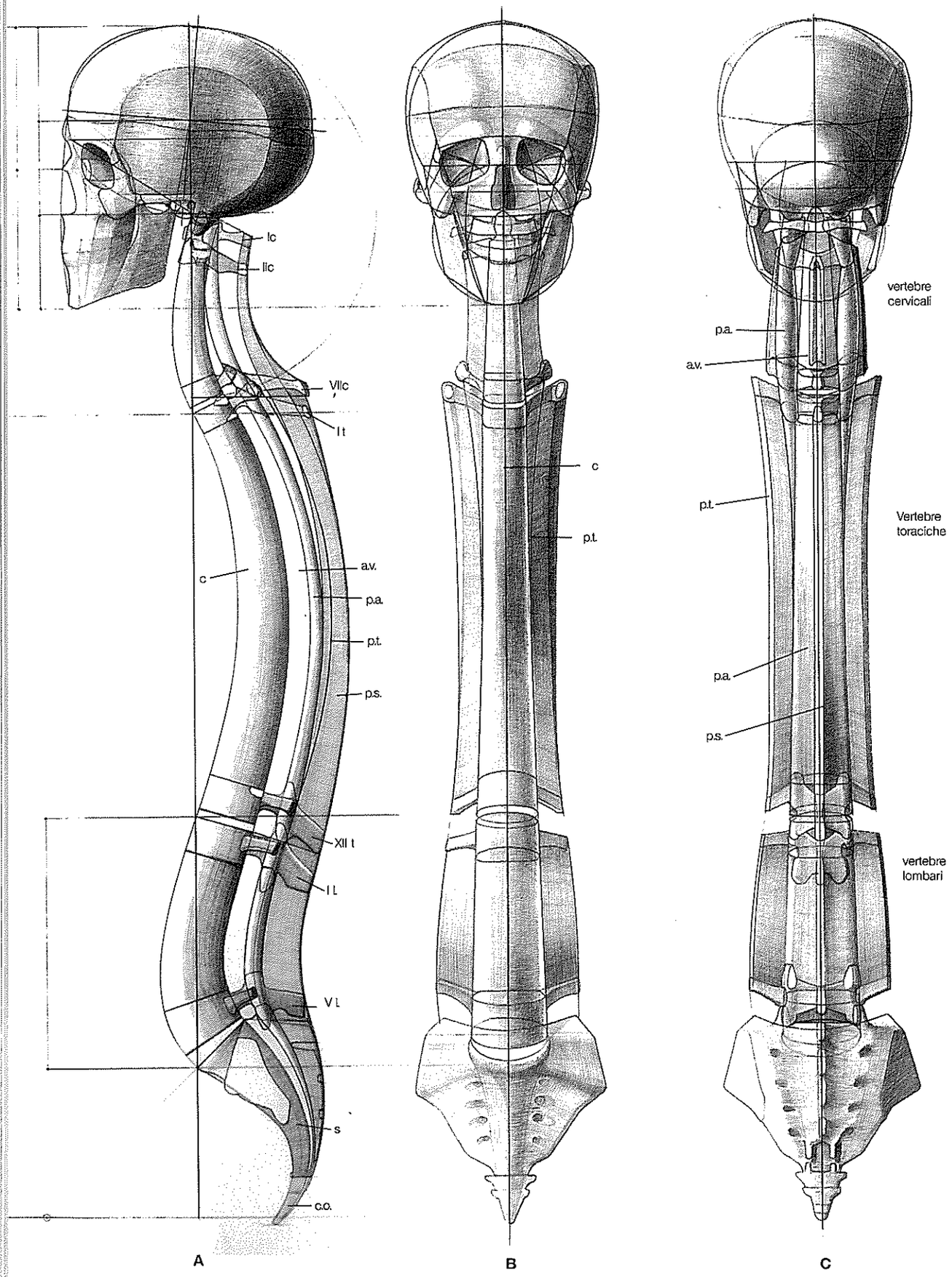

Ricostruzione proporzionale della colonna vertebrale e nel suo rapporto con lo scheletro della testa: la colonna è vista come volume unitario che sintetizza in un'unica forma l'allineamento dei corpi vertebrali e dei vari processi che la caratterizzano.

Fig. A
Visione laterale frontale.
Possiamo distinguere in questa forma unitaria in "trasparenza" le seguenti vertebre:

I c.	prima vertebra cervicale (atlante)
II c.	seconda vertebra cervicale (epistrofeo)
VII c.	settima vertebra cervicale (prominente)
I t.	prima vertebra toracica
XII t.	dodicesima vertebra toracica
I l.	prima vertebra lombare
V l.	quinta vertebra lombare
s.	sacro
c. o.	coccige

e l'allineamento dei seguenti segmenti vertebrali:

c	corpi vertebrali
a.v.	archi vertebrali
p.a.	processi articolari
p.t.	processi trasversi
p.s.	processi spinosi

Fig. B
Visione frontale anteriore.

c	corpi vertebrali
p.t.	processi trasversi

Fig. C
Visione posteriore frontale.

p.a.	processi articolari
p.t.	processi trasversi
p.s.	processi spinosi
a.v.	archi vertebrali

La colonna vertebrale, composta nel suo insieme dalle vertebre e dai dischi intervertebrali, con la sua particolare conformazione (vedi lezione 23), creata dalla serie di curvature contrapposte qui rappresentate in maniera sintetica nella tav. I, rende l'insieme capace di ripartire in maniera graduale su ogni singolo elemento e sulle diverse curvature le forze meccaniche che agiscono sulla forma, sia in una situazione statica che dinamica. Gli elementi che assolvono la funzione di cuscinetti articolari sono i dischi intervertebrali: costituiti da materia fibro-cartilaginea che li rende elastici, essi attutiscono di conseguenza le spinte delle forze che gravano sulla struttura e rendono flessibile l'intera colonna.
I processi articolari sono gli elementi scheletrici che limitano e guidano il movimento di quest'asta ossea, determinandone le possibilità di escursione, in base al tipo e grado angolare di articolazione specifica nei vari segmenti cervicale-toracico e lombare. Non a caso il segmento cervicale, data la modesta inclinazione delle facce articolari, che perciò permettono un più vasto raggio di curvatura, tra tutti i segmenti è il più mobile, mentre il segmento più rigido è il toracico, data anche la sua funzione di sostegno della gabbia toracica.

Complessivamente nei movimenti la regione cervicale è la più mobile, seguita dalla regione lombare. Assai più limitato è il movimento della regione toracica.
Descriviamo ora brevemente i principali movimenti della colonna vertebrale.
Flessione (tav. II, fig. B1): La colonna si porta in avanti, curvandosi su se stessa; è il movimento più ampio detto anche antiflessione.
Estensione (fig. B2): movimento opposto al precedente chiamato anche retroflessione più limitato rispetto alla flessione perché contenuto dalla disposizione quasi verticale dei processi articolari delle vertebre lombari e toraciche.

Inclinazione laterale (fig. C): movimento angolare verso l'esterno, ancor più limitato. Nell'inclinazione laterale si ha la flessibilità su tutte le regioni.
Rotazione (fig. A): movimento sul proprio asse longitudinale; ha un grado maggiore di rotazione nel tratto cervicale e progressivamente diminuisce fino ad arrivare alla regione lombare dove è molto limitato, mentre è totalmente impossibile a livello della regione pelvica, vincolata dal bacino; questo movimento trasmette alla colonna un interessante andamento elicoidale.

Tav. II

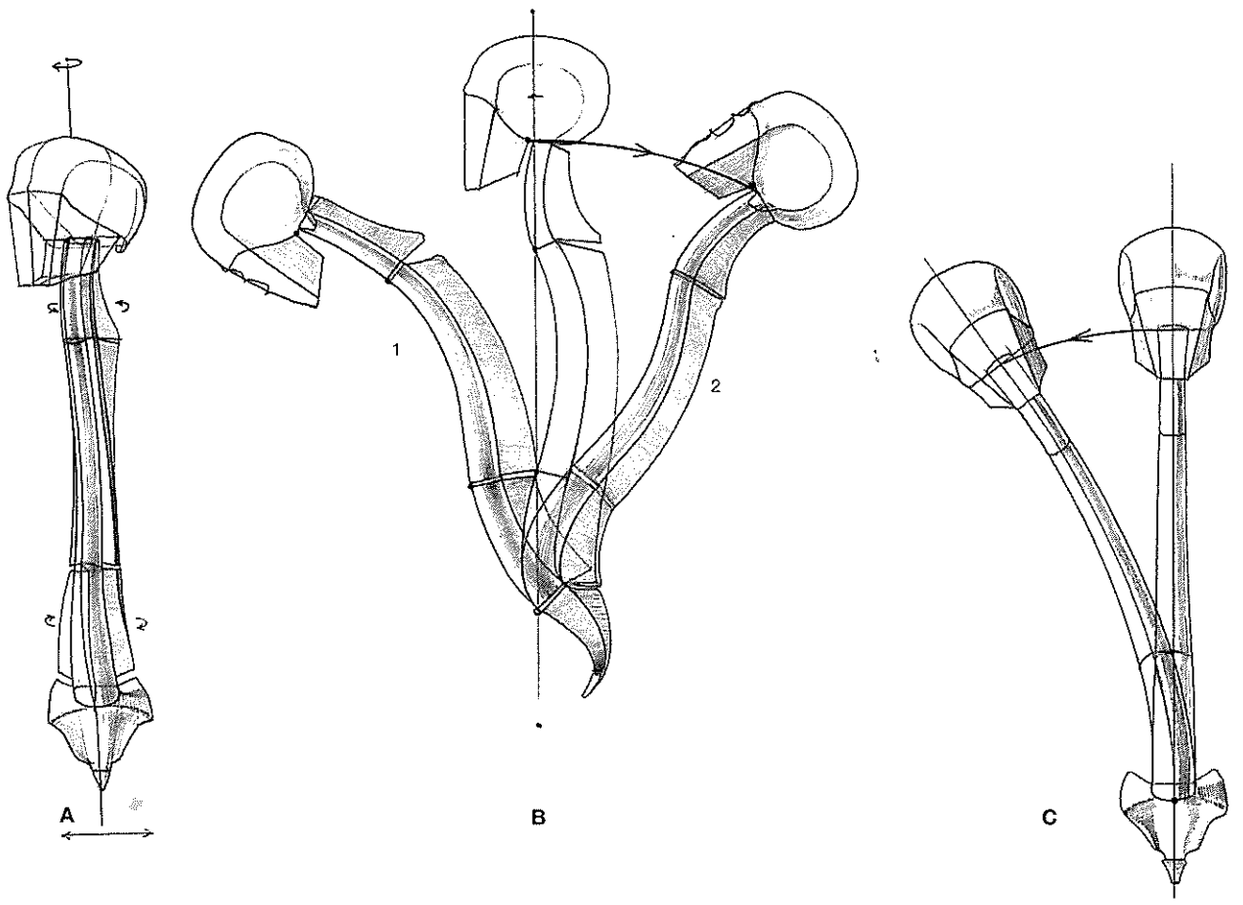

Movimenti della colonna vertebrale.

Fig.A
movimento di rotazione sul proprio asse longitudinale.

Fig. B
1. movimento di flessione chiamato anche di antiflessione
2. movimento di flessione: essendo rivolto ad un andamento posteriore è detto anche di retroflessione

Fig. C
Movimento di inclinazione laterale.

LO SCHELETRO DEL TORACE: GABBIA TORACICA, RAPPORTI PROPORZIONALI E VOLUMETRIA.

Gabbia toracica

Lo scheletro del torace è costituito posteriormente dalle dodici vertebre toraciche, dalle dodici paia di coste a loro corrispondenti e disposte in un andamento arcuato dal posteriore all'anteriore, e dallo sterno, elemento centrale e anteriore al quale esse si rapportano. Questo insieme di elementi è chiamato gabbia toracica e contiene e protegge i principali organi della circolazione e della respirazione. La forma che ne deriva è fondamentalmente conoidale e presenta due aperture, una superiore e una inferiore più espansa. Gli elementi che delimitano questa forma cava sono le vertebre toraciche (vedi lezione 23), le coste e lo sterno. Proviamo ora ad addentrarci nell'analisi di questo complesso apparato iniziando dalle coste.

Le coste (tav. I), in numero di dodici paia, sono ossa piatte e nastriformi e nel loro andamento arcuato e obliquo dall'alto verso il basso concorrono a formare per gran parte lo scheletro del torace (tav I, figg. A-B).

Ogni costa è costituita da una lunga porzione ossea e da una porzione più breve cartilaginea (fig. B, p.o. - p.c.), per mezzo della quale la costa si articola con lo sterno. Non tutte le coste con le loro corrispondenti porzioni cartilaginee trovano però inserzione diretta nello sterno.

Le coste, difatti, si articolano con lo sterno in modo diretto e indiretto. Se le osserviamo a partire dall'alto (figg. A-B-C), noteremo che le prime sette si collegano direttamente a questo con la loro porzione cartilaginea e sono perciò chiamate coste sternali.

L'VIII, la IX e la X si collegano, sempre con il loro tratto cartilaginea, non direttamente allo sterno ma alla cartilagine della costa direttamente soprastante; di conseguenza sono chiamate asternali o coste spurie. Le ultime due, l'XI e la XII, più brevi, non hanno nessun rapporto con lo sterno e sono delle coste libere o fluttuanti e mancano di porzione cartilaginea.

L'andamento arcuato e obliquo, dal posteriore all'anteriore e dall'alto verso il basso (fig. B), procede dalla I alla IX aumentando sempre di più l'inclinazione verso il basso per poi ridurla gradualmente dalla X fino alla XII. Tra una costa e l'altra esiste uno spazio cavo chiamato spazio intercostale (fig. B s.i.). Come l'inclinazione così anche la loro lunghezza è varia; infatti aumenta con un accrescimento rapido dalla I sino alla IV costa, più lieve sino alla VII (punto del torace più espanso in larghezza), per poi decrescere gradualmente sino alla IX e poi con rapida successione sino alla XII, concorrendo così a creare nell'insieme questa caratteristica forma conoide e cava, con base minore in alto e base maggiore verso il basso (fig. C).

Come nell'inclinazione e nella lunghezza, così anche nella forma, non tutte le coste sono uguali; infatti la I, la II, la XI e la XII denotano caratteristiche proprie, mentre le altre, dalla III alla X, possono essere comprese tutte all'interno di una tipizzazione comune.

Analizziamo, per esempio, una costa di media dimensione, la VI. La costa possiede un corpo (figg. D-E) e due estremità, posteriore e anteriore; l'estremità posteriore denota una testa (fig. D t.) di forma piramidale dotata di due faccette (figg. E-F 1-2), che trovano articolazione con le corrispondenti semifaccette delle vertebre toraciche, mentre la piccola cresta orizzontale che le divide (fig. E3: vedi anche fig. F) trova articolazione con il disco intervertebrale. Possiamo notare che la faccetta articolare inferiore articola sempre con la vertebra di numero corrispondente, mentre la faccetta superiore

Tav. I

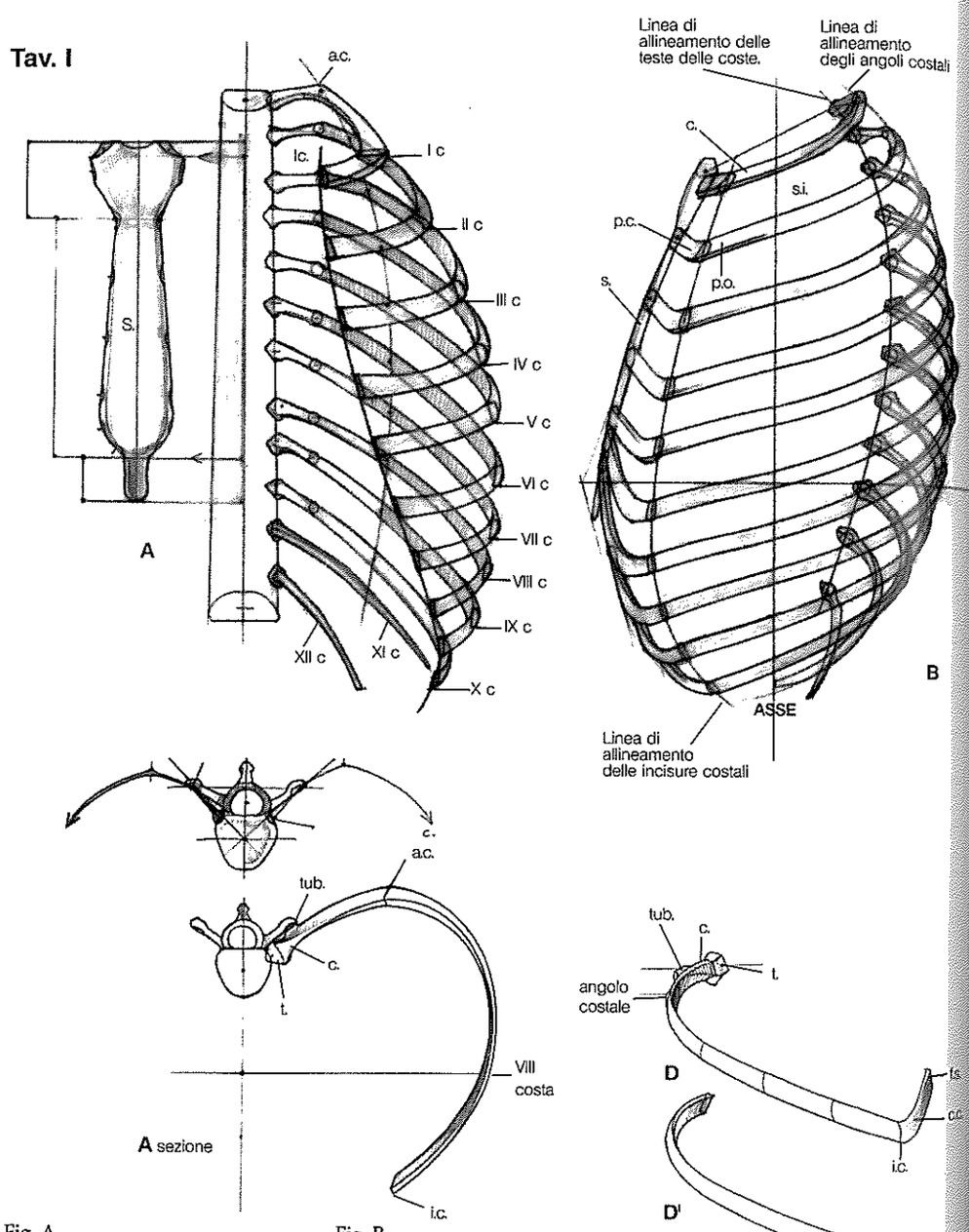

Fig. A
Visione anteriore frontale della gabbia toracica con esclusione dei tratti cartilaginei ed esploso dello sterno.

I c./XII c	coste
i.c.	incisure costali
a.c.	angoli costali

Fig. A (sezione)
Visione dall'alto: andamento dell'VIII costa.

t.	testa della costa
c.	collo
tub.	tubercolo costale
a.c.	angolo costale
i.c.	incisura costale

Fig. B
Visione laterale sinistra della gabbia toracica con esclusione delle vertebre toraciche: possiamo notare gli allineamenti degli angoli costali, delle incisure costali e delle teste delle coste.

c.	costa
s.i.	spazio intercostale
p.o.	porzione ossea della costa
p.c.	porzione cartilaginea della costa
s.	sterno

Fig. C
Visione antero-laterale destra della gabbia toracica.

Ic./VII c.	coste sternali
VIIIc./Xc.	coste asternali
XI c./XIIc.	coste libere

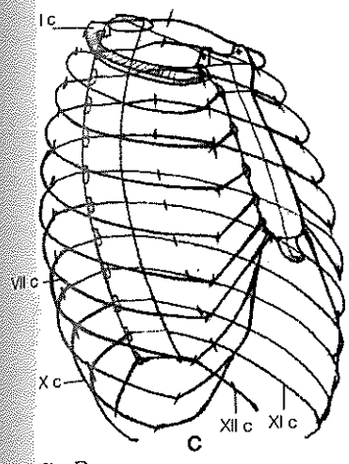

Fig. D
Visione esterna della VI costa destra.
t. testa
c. collo
tub. tubercolo costale
i.c. incisura costale
c.c. cartilagine costale
f.s. faccetta sternale

Figg. D¹-E¹
Particolare della curva di torsione della VI costa.

Fig. E
Visione interna della VI costa destra.
1. faccetta articolare superiore
2. faccetta articolare inferiore
3. cresta
4. faccetta articolare del tubercolo costale

Fig. F
Visione antero-laterale delle coste nella loro relazione articolare con le vertebre e sezione delle coste e della muscolatura propria della gabbia toracica, formata da tre strati di muscoli: gli intercostali.
leg. legamenti costo-trasversari
d.i. disco intervertebrale
f.e. faccia esterna della costa
f.i. faccia interna della costa
m.s. margine superiore
5. faccetta articolare del processo trasverso della vertebra toracica
6. muscolo intercostale esterno
7. muscolo intercostale intimo
8. muscolo intercostale interno

Fig. G
Movimento della costa in relazione a quello della gabbia toracica.
1. movimento di inspirazione
2. movimento di espirazione

comunica con la vertebra soprastante (fig. F e particolare). Questo vale per le coste e le vertebre a partire dalla II fino alla X. La I costa, invece, articola con un'unica e propria faccetta sul corpo della I vertebra toracica; questo tipo di articolazione vale anche per la XI e XII costa. Come verifica, si può confrontare la disposizione delle faccette articolari sui corpi vertebrali toracici (vedi lezione 23). La testa è seguita da un breve collo (figg. D-E-F c.) che termina posteriormente in un tubercolo (figg. D-E-F tub.); è una emersione che presenta una piccola faccetta articolare (figg. D-E-F4) per la faccetta del processo trasverso della vertebra a lei corrispondente (vedi fig. F5). Questo sistema articolare fa sì che la testa sia il punto fisso o perno di movimento e il processo trasverso una sorta di mensola che sostiene lateralmente la costa, la quale trova nel collo (dalla testa al tubercolo) un asse di rotazione.
Il movimento delle coste è legato alla meccanica della respirazione. Il movimento della gabbia toracica durante la respirazione è trasmesso su tutte le coste e determina una dilatazione trasversa del torace nell'inspirazione e una riduzione di quest'ultimo nell'espirazione; la possibilità di dilatazione della gabbia è permessa dall'elasticità delle cartilagini costali (fig. G).

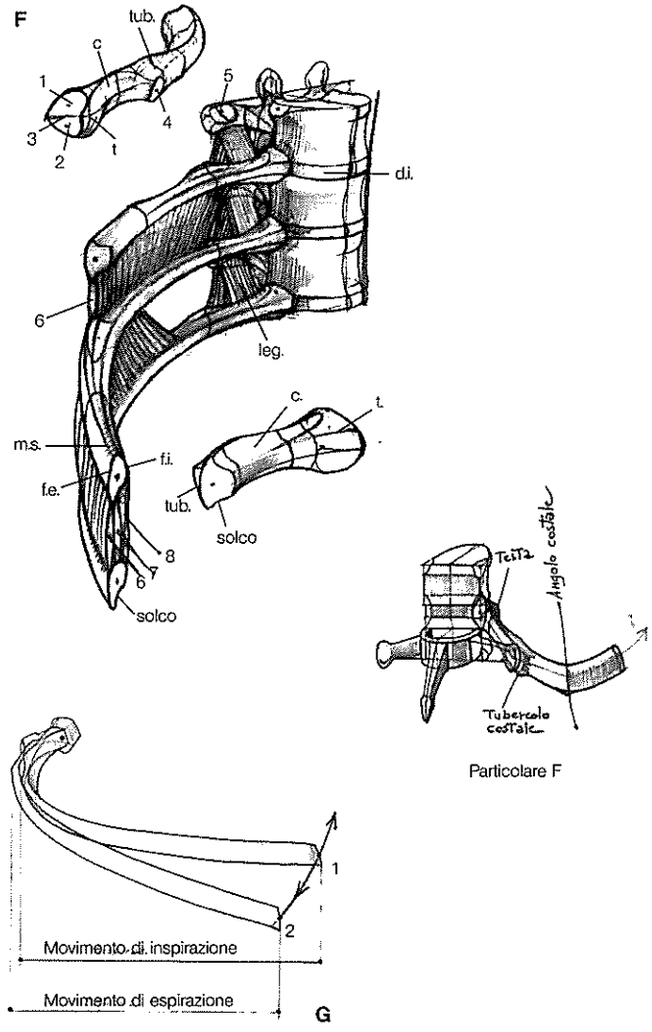

Dal tubercolo inizia il corpo nastriforme della costa (fig. D). Esso è formato da due facce e da due margini (fig. F): la faccia esterna è bombata e convessa, mentre l'interna, leggermente concava, denota nella parte inferiore un solco (fig. F), nel quale trovano sede i muscoli intercostali. Il margine laterale aguzzo del solco connota così il margine inferiore della costa; il margine superiore è invece lievemente arrotondato. Il corpo, dirigendosi a partire dal tubercolo posteriormente e verso l'esterno, presenta un apice direzionale chiamato angolo costale (figg. D-E a.c.). Da questo punto la costa cambia la propria direzione portandosi in avanti con un movimento arcuato e tortile fino all'estremità anteriore. L'estremità anteriore termina con un'incisura (fig. D i.c.), sulla cui faccetta si salda il segmento cartilagineo (figg. D-E c.c.) che si porta verso l'alto sullo sterno.
Come abbiamo notato, esistono alcune diversità tra gli elementi scheletrici delle coste, sia nella modalità di articolazione con le vertebre, sia nella lunghezza, sia nel modo di collegarsi allo sterno. La differenza di forma che si nota nella I, II, XI e XII è legata alla maggiore larghezza del corpo e all'orientamento della loro curvatura di torsione. Difatti, nella I e II costa (figg. A-B-C) il corpo, a partire dal tubercolo, si dirige subito verso la parte anteriore, portando quindi l'angolo costale in vicinanza del tubercolo; in particolare, nella I, l'angolo costale quasi coincide con il tubercolo, accentuando di conseguenza l'angolo di curvatura della costa stessa.
Dall'angolo costale e fino all'incisura, la I e la II costa presentano un corpo appiattito e più largo, disposto orizzontalmente (vedi fig. A) che fa sì che le loro facce guardino verso l'alto e verso il basso e che, di conseguenza, i margini siano disposti verso l'interno e verso l'esterno. A partire invece dalla III e fino alla X le facce tendono a disporsi sempre più obliquamente e poi verticalmente, cosicché i margini si rivolgono verso l'alto e il basso.
Questo andamento "pianeggiante" delle prime due coste offre una valida base ai muscoli che concorrono a formare la radice del collo (il gruppo muscolare degli scaleni). Per quanto riguarda la XI e XII, le cosiddette coste libere, queste mancano di tubercolo e di porzione cartilaginea e il loro corpo lamellare e lievemente curvato termina in modo appuntito.
La combinazione di questo insieme di caratteristiche individua, in un'analisi complessiva degli andamenti delle coste, due traiettorie particolarmente caratterizzanti per la forma della gabbia toracica, una anteriore dovuta all'allineamento delle incisure costali, che distinguono il tratto osseo da quello cartilagineo (figg. A-B i.c.), ed una posteriore, dovuta all'allineamento degli angoli costali (figg. A-B a.c.). Questa traiettoria posteriore crea nella sua totalità il limite della cosiddetta doccia polmonare; tale depressione posteriore, più stretta e ravvicinata verso l'alto e progressivamente allargata verso il basso, contribuisce con il suo sviluppo posteriore a portare in equilibrio baricentrico rispetto all'asse la gabbia toracica, equilibrando lo sviluppo anteriore del torace.

Lo sterno

Si tratta di un osso piatto (fig. H), simmetrico, disposto lungo la mediana del tronco, più largo nell'estremità superiore, mentre di profilo presenta una leggera convessità anteriore. È composto da tre parti, saldate tra di loro: una superiore (il manubrio), una media (il corpo) e una inferiore (il processo xifoideo).

Il manubrio (fig. H m.) è di forma simile a un trapezio, più largo e spesso nella porzione superiore; questa, nel suo margine superiore, presenta una piccola depressione chiamata incisura giugulare (fig. H1) e anche forchetta sternale, interessante perché costituisce un importante limite di riferimento per individuare in un'osservazione epidermica la radice anteriore del collo.

Ai lati di questa si notano due faccette scavate, dette incisure clavicolari (fig. H2) per l'articolazione con le clavicole. Al di sotto, sui margini laterali, osserviamo un'incisura per la connessione con la I costa, mentre ancora più sotto, nel margine inferiore, fra il manubrio e il corpo, notiamo una seconda incisura per la II costa.

Il corpo, di forma allungata, è più largo nell'estremità inferiore. Presenta ai suoi margini le incisure per le rimanenti coste sternali dalla III alla VII.

Le ultime incisure risultano più ravvicinate. Il processo xifoideo o ensiforme presenta una piccola forma variabile, allungata e stretta e a volte forata, che diventa un riferimento epidermico per l'individuazione dell'apice dell'arcata costale anteriore.

Fig. A
Visione anteriore frontale della gabbia toracica ricostruita nei suoi rapporti proporzionali.
- o. centro dell'orifizio superiore
- c. coste
- c.c. cartilagine costale
- s. sterno
- i.c. linea di andamento delle incisure costali
- a.c. linea di andamento degli angoli costali

Fig. B
Profilo laterale.
L'inclinazione dello sterno è corrispondente alla misura angolare di 20°.

Tav. I

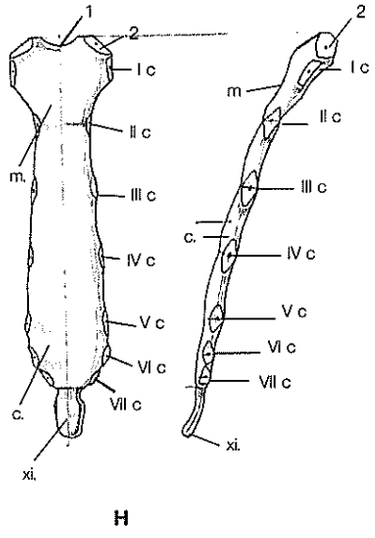

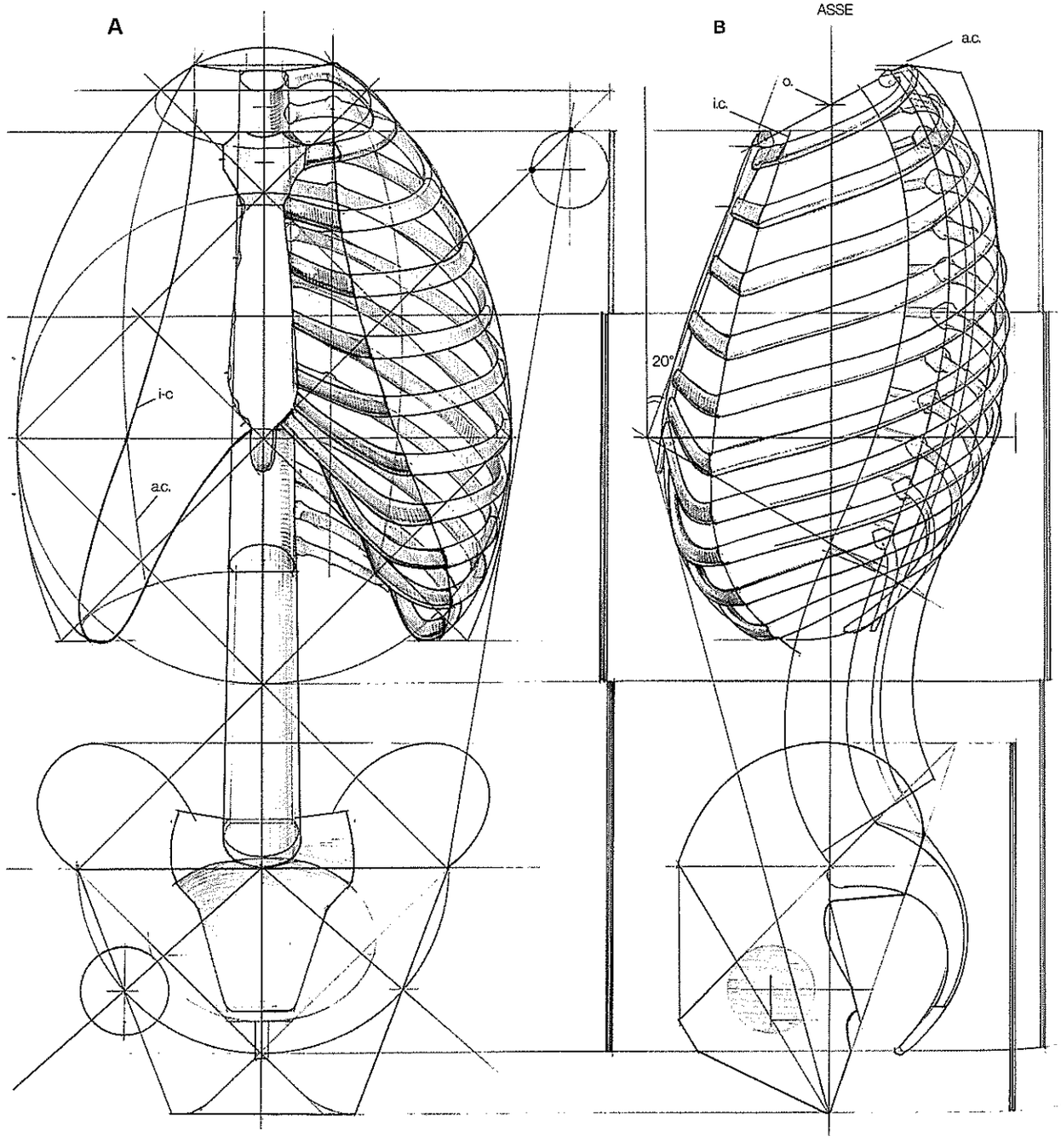

Fig. H
Visione anteriore frontale e del profilo laterale dello sterno.
- m manubrio dello sterno
- c corpo
- xi. processo xifoideo o ensiforme
- 1. incisura giugulare
- 2. incisure clavicolari
- I c./VII c. incisure per le faccette sternali delle coste dalla I alla VII costa

Volumetria e Rapporti Proporzionali

Abbiamo appena analizzato gli elementi singoli che costituiscono lo scheletro del torace. Osserviamo adesso la forma nel suo insieme, dal punto di vista del profilo anteriore, laterale e posteriore. Questa forma conoidale o, per meglio dire, a tronco piramidale mostra quattro facce e due "basi" o orifizi, uno superiore e uno inferiore.

Faccia anteriore (tav. I, fig. A)
È costituita dallo sterno, dalle cartilagini costali ed è molto chiara la linea di andamento delle incisure costali (fig. A i.c.), linea che segnala il limite delle estremità anteriori delle coste nel loro tratto scheletrico; questa faccia è inclinata e leggermente convessa.

Facce laterali (fig. B)
Sono convesse ed è visibile la disposizione ad arco delle coste. È inoltre visibile l'allineamento delle incisure costali (fig. B i.c.) e, posteriormente, dell'angolo costale (fig. B a.c.), limite posteriore della forma.

Faccia posteriore
Caratterizzata dall'area chiamata doccia polmonare che va dalle vertebre all'allineamento degli angoli costali: nel disegno (tav. I, fig. C) la colonna vertebrale è rappresentata solo nei corpi vertebrali per poter meglio individuare il rapporto articolare delle teste delle coste con i corpi vertebrali stessi e l'allineamento inclinato delle facce articolari dei tubercoli costali, più largo sulla I costa e che va rastremandosi sino alla X.

Orifizio superiore (fig. D)
Presenta un perimetro ellittico – con diametro maggiore in direzione trasversa – che in un'osservazione di profilo (fig. B) risulta inclinato anteriormente. È delimitato posteriormente dalla I vertebra toracica, lateralmente dalla I costa e anteriormente dal margine superiore del manubrio dello sterno.

Orifizio inferiore
Presenta, in una visione anteriore (fig. A), due arcate limitate dal margine inferiore delle cartilagini costali e unite centralmente nell'estremità inferiore dello sterno, in un angolo detto angolo infrasternale. In una visione posteriore (fig. C) queste arcate trovano continuità nel margine inferiore della XII costa e terminano nella XII vertebra toracica.

Per una ricostruzione proporzionata della gabbia toracica nel suo rapporto anche con la colonna vertebrale (tratto lombare) e il bacino, possiamo utilizzare ancora una suddivisione modulare (tav. I, fig. E). Consideriamo allora il modulo T, equivalente alla misura della testa (vedi lezione 2); notiamo che la misura dal pube (fig. E_1) al manubrio dello sterno (fig. E_2) è equivalente a 2T +1/2T. Suddividendo la misura così ottenuta in tre parti ricaviamo la misura F.
Il primo segmento F.I corrisponde all'altezza del manubrio dello sterno, tangente a sua volta alla piccola circonferenza che indica la testa dell'omero (fig. E_3), fino al centro della circonferenza massima della gabbia toracica (fig. E_4).
Questo centro è corrispondente alla base dello sterno; il punto di articolazione con il processo xifoideo è anche punto di maggiore ampiezza laterale dello scheletro del torace. Questa quota nel profilo laterale corrisponde anche alla maggiore profondità della gabbia toracica in misura di un modulo T. Questi dati sono utilizzabili per operare una ricostruzione volumetrica della forma, come si può vedere nella tav. II.

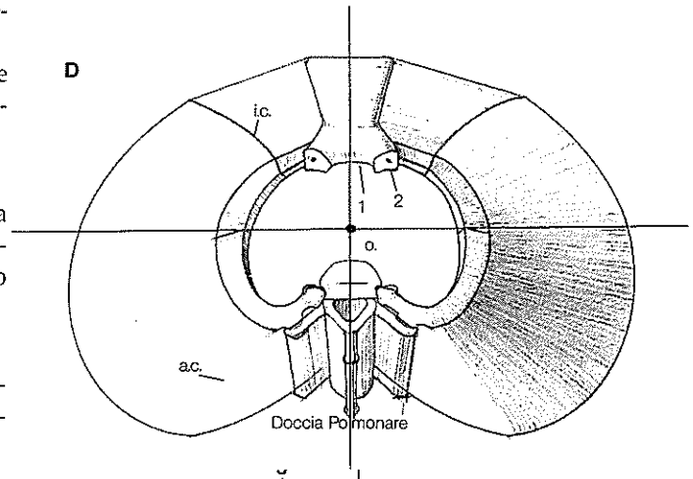

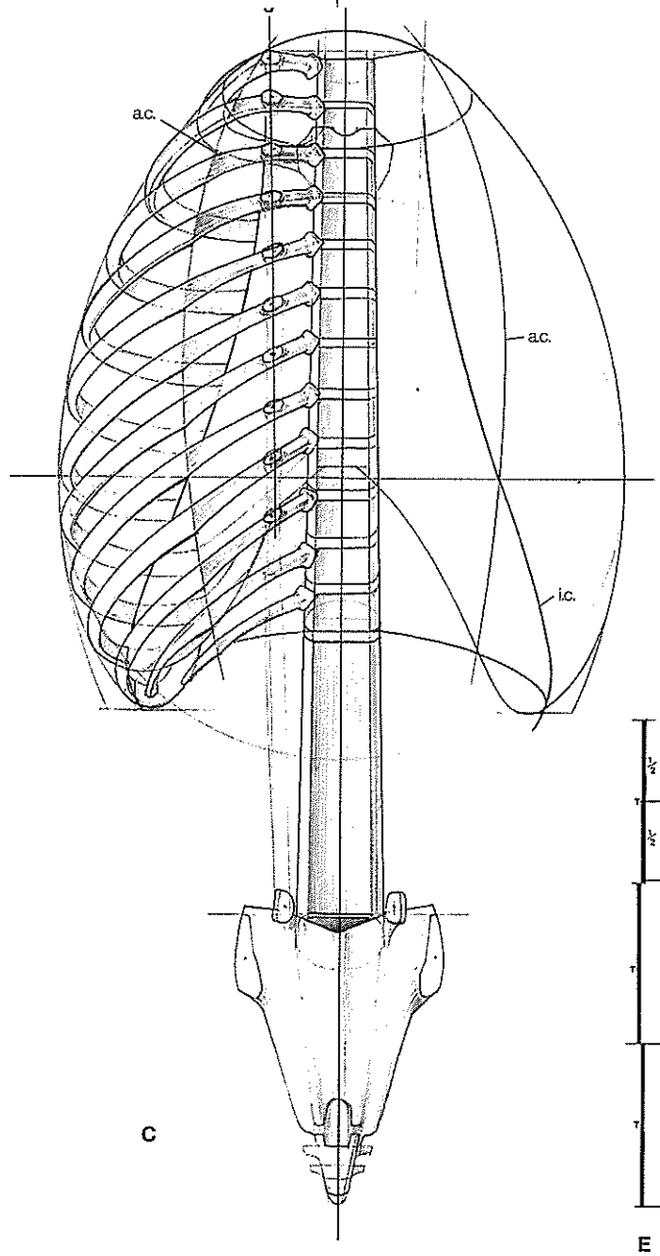

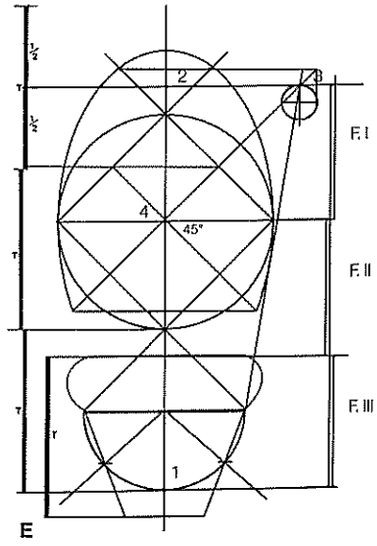

Fig. C
Visione posteriore frontale: notiamo l'esclusione degli archi vertebrali e dei processi trasversi delle vertebre al fine di ottenere una migliore lettura dell'allineamento dei tubercoli costali.
tub. tubercoli costali
a.c. allineamento degli angoli costali

Fig. D
Visione dall'alto della gabbia toracica.
o. centro dell'orifizio superiore
1 incisura giugulare
2 incisura clavicolare
a.c. angoli costali
i.c. incisure costali

Fig. E
Schema sui rapporti modulari della gabbia toracica e del suo rapporto con il bacino.
T modulo testa
F rapporto modulare corrispondente alla faccia
1. pube
2. manubrio dello sterno
3. circonferenza corrispondente alla testa dell'omero
4. centro della circonferenza di costruzione del perimetro della gabbia toracica

Tav. II

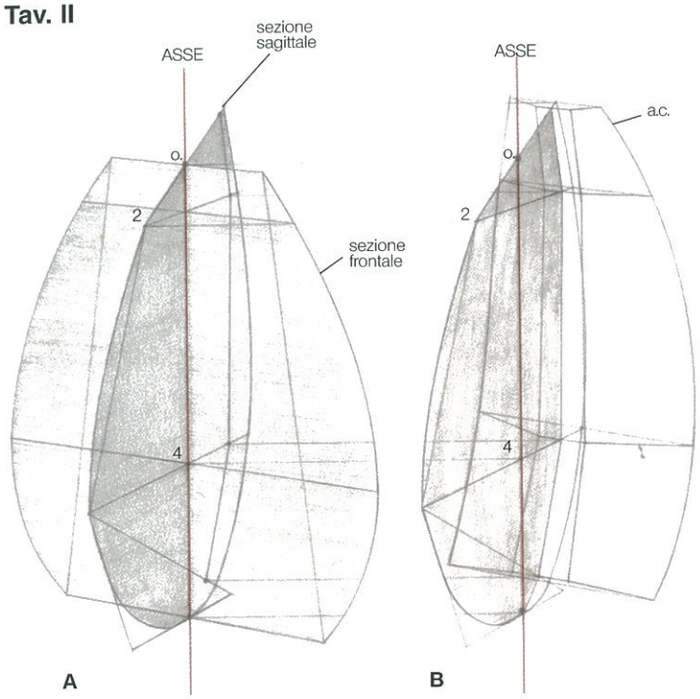

Fig. A
Ricostruzione tridimensionale della struttura della gabbia toracica: notiamo l'intersezione dei due piani sagittale e frontale.

o. centro dell'orifizio superiore
2 punto corrispondente al manubrio dello sterno
4 punto di intersezione sull'asse corrispondente alla linea di maggiore ampiezza trasversa della gabbia toracica.

Fig. B
Individuazione della superficie della doccia polmonare.

a.c. linea di allineamento degli angoli costali

Fig. C
Ricostruzione della volumetria complessiva.

i.c. linea di allineamento delle incisure costali

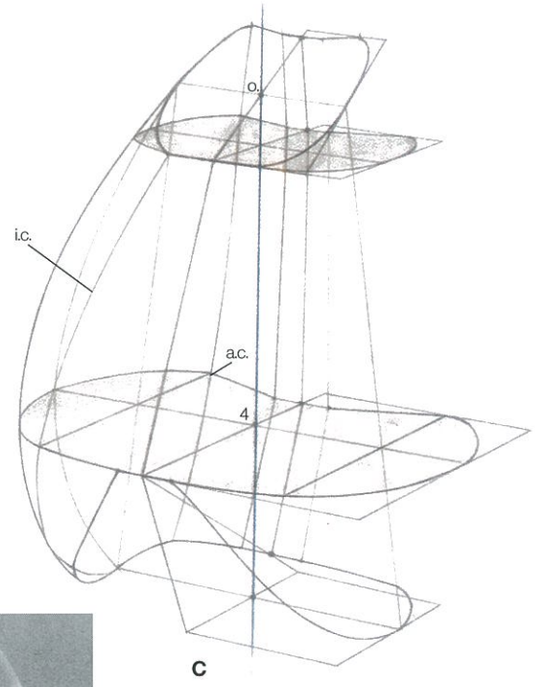



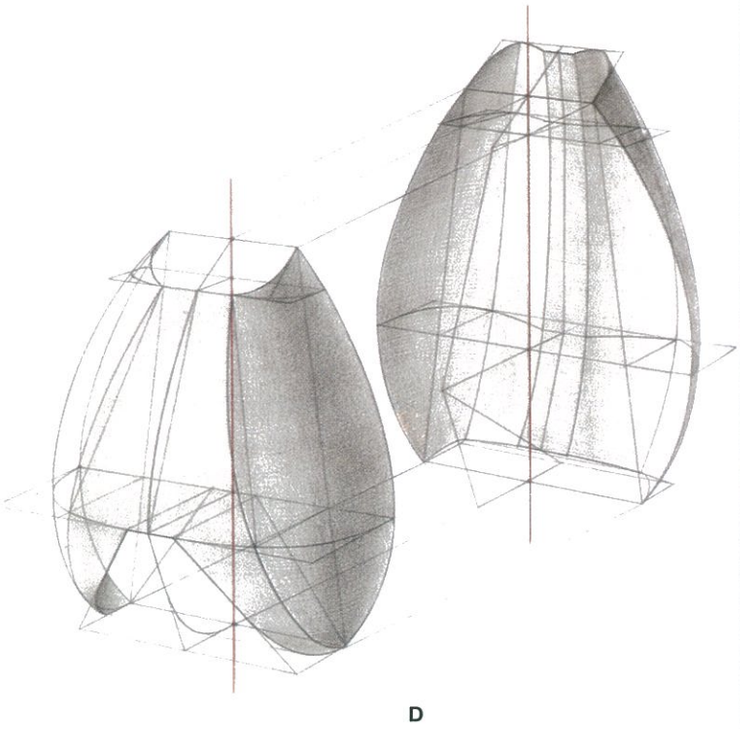

Fig. D
Volumetria anteriore e posteriore: i due "gusci" della gabbia toracica sezionati sul piano frontale.

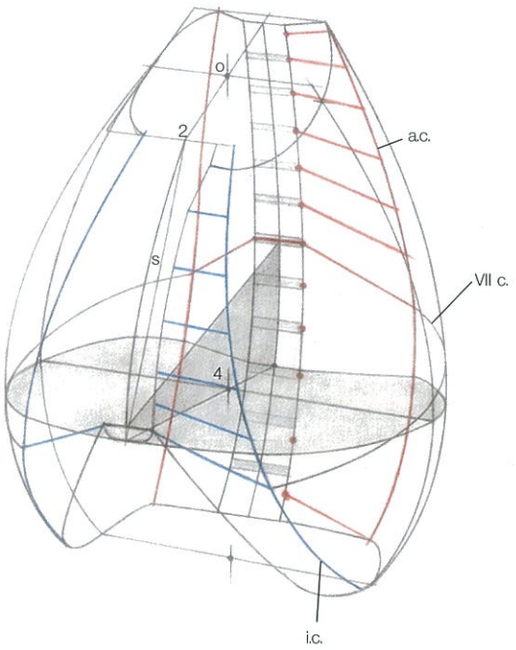

E

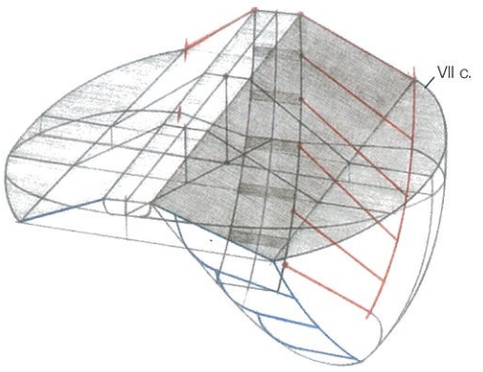

Part. E

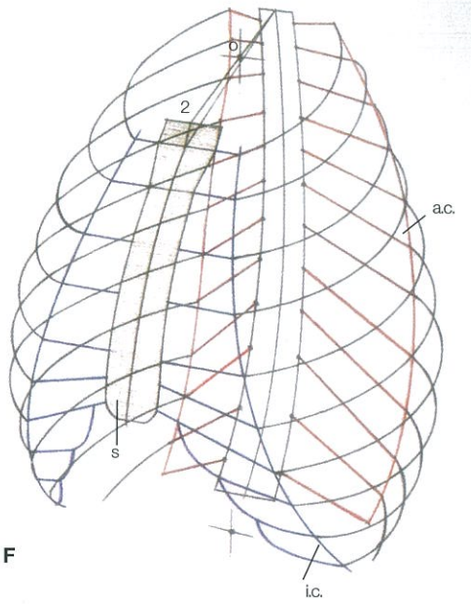

F

Fig. E
Volumetria complessiva con in evidenza la linea di andamento della VII (linea di demarcazione tra le coste sternali e asternali).
s. sterno

Particolare E
Piano di andamento della VII costa.

Fig. F
Traiettorie di andamento delle coste.

Fig. G-H
Visione volumetrica della gabbia toracica anteriore e posteriore VII costa e suddivisione delle due aree sternali e asternali e libere.

Fig. I
Volumetria complessiva della gabbia toracica, con definizione scheletrica del lato destro.

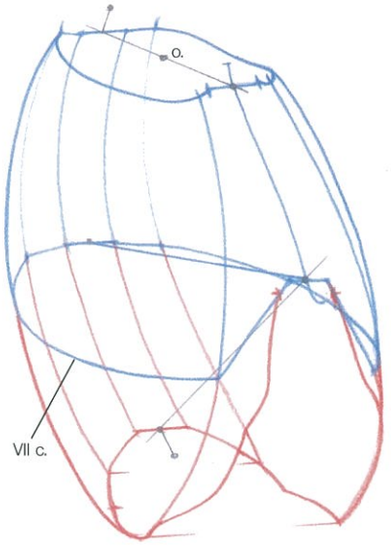

G

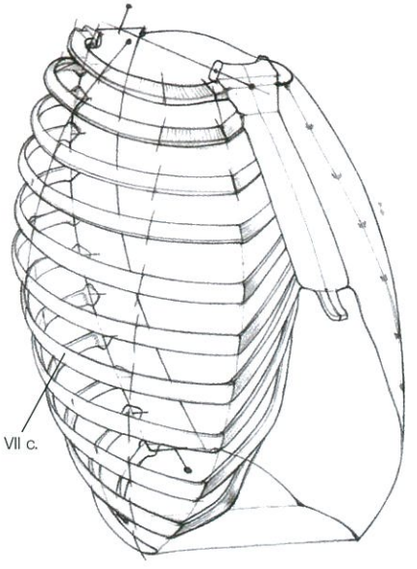

I

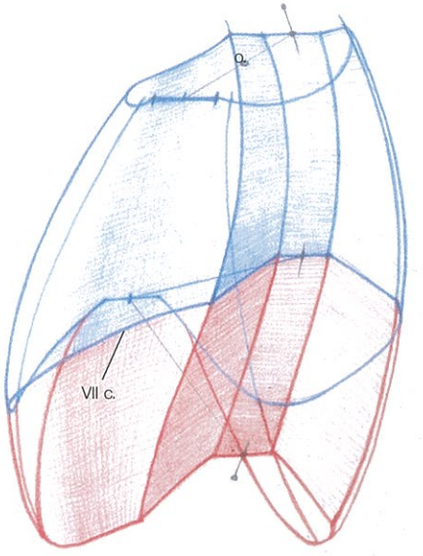

H

LO SCHELETRO DELLA TESTA

È un insieme di elementi ossei con la funzione di sostenere e contenere l'encefalo e gli organi di senso e per assumere e masticare il cibo.
Lo scheletro della testa (tav. I) è chiamato teschio o cranio. La parte superiore del cranio, composta dagli elementi che racchiudono e proteggono l'encefalo, è detta scatola o calotta cranica. Si tratta di una forma ovoidale, particolarmente apprezzabile in una visione laterale, dove la forma ellissoidale presenta una maggiore dilatazione nella parte posteriore inferiore, corrispondente alla regione occipitale.
Il resto del cranio che racchiude gli organi di senso è definito come scheletro della faccia. Questo è fisso alla calotta, ad esclusione della parte mobile inferiore, composta dalla mandibola. Presenta nell'insieme una forma prismatica, scavata dalle aperture delle cavità orbitarie e della cavità nasale.
Le cavità orbitarie sono due fosse di contenimento dei bulbi oculari; hanno forma approssimativamente piramidale, con la base che corrisponde all'apertura orbitaria o margine orbitario e l'apice coincidente con la fessura orbitaria superiore posta in fondo alla cavità stessa; ciascuna orbita presenta così una volta, un pavimento, una parete mediale e una laterale.
La cavità nasale, per la sua forma a pera, viene chiamata apertura piriforme, essendo più larga in basso che in alto.
Nell'insieme la testa è formata da ventidue ossa di cui otto costituiscono la calotta e le rimanenti quattordici formano lo scheletro della faccia.
La volta cranica e la faccia sono composte da ossa singole e doppie come nel seguente schema:

VOLTA CRANICA
Frontale (f.)
Parietale (p.) Parietale (p.)
Etmoide (e.)
Sfenoide (s.)
Temporale (t.) Temporale (t.)
Occipitale (o.)

FACCIA
Nasale (n.) Nasale (n.)
Lacrimale (l.) Lacrimale (l.)
Zigomatico (z.) Zigomatico 'z.)
Mascellare (m.) Mascellare (m.)
Vomere (v.)
Conca (c.) Conca (c.)
Palatino (pa.)
Mandibola (ma.)

La volta cranica

La possiamo paragonare a un edificio dotato di pavimento, soffitto a volta e pareti arcuate poste anteriormente, posteriormente e lateralmente.
È da osservare che il confine delle singole ossa è delimitato da un tipo di articolazione fissa detta sinartrosi, costituita da veri e propri incastri dentellati chiamati linee di sutura. Questo particolare tipo di perimetro articolare porta a considerare la forma "a mosaico" della testa come un unico insieme ed è attraverso questa visione globale che andiamo ad analizzare le singole parti scheletriche, viste in relazione alla totalità della forma.

L'osso frontale (tav. I, f)
È un osso singolo e forma la parete anteriore della volta cranica corrispondente alla regione della fronte, mentre nella sua parte inferiore esso va a costituire la gran parte della volta o "soffitto" della cavità orbitaria.
La sua superficie esterna, di forma convessa nella regione centrale della fronte, presenta due rilievi rotondeggianti chiamati bozze frontali (figg. A-B 1), sotto le quali, dopo una piccola depressione, la forma si espande in due rilievi arcuati e pronunciati che formano le arcate sopraciliari (figg. A-B 2). Questi due rilievi si congiungono sulla linea mediana della testa in un tratto piano detto glabella (fig. A3).
Al di sotto delle due arcate la forma piega ad angolo costituendo così il margine sovraorbitario, limite superiore anteriore dell'orbita (figg. A-B 4), e si porta verso l'interno delle cavità orbitarie, costituendone il "soffitto".
L'osso frontale concorre anche, con una sua piccola porzione, alla costruzione della faccia laterale del cranio. Come possiamo notare, il bordo superiore delle aperture orbitarie termina lateralmente, espandendosi in un rilievo robusto e sporgente detto processo zigomatico (figg. A-B 5). Da questo limite o crinale anteriore della forma inizia la parete laterale chiamata faccia temporale del frontale, caratterizzata da un rilievo curvilineo, più accentuato in prossimità del processo zigomatico, chiamato cresta temporale (fig. B6). Questo rilievo trova continuità con la linea temporale delle ossa parietali, linea che a sua volta, spingendosi fino al processo mastoideo dell'osso temporale, distingue il limite superiore dell'origine del muscolo temporale (fig. C m.t.), che colma con il suo volume la depressione chiamata fossa temporale (figg. B-D f.t.).
Il frontale presenta tre margini: il margine posteriore articola con le ossa parietali mediante la sutura coronale (figg. B-D-E 7); il margine inferiore articola con le ossa della faccia, nasali, mascellari, lacrimali, etmoide, sfenoide e zigomatiche; il margine laterale, nella sutura sfenofrontale (figg. B-D 8), articola con la grande ala dello sfenoide.

Le ossa parietali (tav. I p.)
Concorrono alla formazione delle pareti laterali del cranio. La loro faccia esterna è di forma convessa e quadrilatera. Analizzando tale forma, noteremo un margine superiore lungo e dentellato detto sagittale (figg. E-G 9), che unisce sull'asse omonimo i due parietali; anteriormente incontra la sutura coronale nel punto più elevato del cranio, detto bregma. Il margine anteriore articola con il frontale; il margine inferiore si può suddividere in tre tratti di sutura distinti: l'anteriore con la grande ala dello sfenoide (sutura sfenoparietale: figg. B-D 10); il tratto mediano, più vasto, articola con la parte squamosa dell'osso temporale (sutura temporoparietale: figg. B-D 11); il posteriore articola con il tratto mastoideo del temporale (sutura parietomastoidea: figg. B-D 12).
Il margine posteriore crea una linea di sutura estremamente frastagliata nella sua articolazione con l'occipitale (sutura lambdoidea: figg. B-D-E-G 13).

Le ossa temporali (tav. I t.)
Completano le pareti laterali del cranio e contribuiscono alla formazione del "pavimento" del cranio stesso. Di queste ossa possiamo distinguere tre parti o regioni: la parte squamosa o squama (fig. B sq.), la più espansa, la regione mastoidea (fig. B mas.) e la rocca petrosa (fig. F pe.).

Fig. A
Visione anteriore frontale dello scheletro della testa.
f. frontale
1. bozze frontali
2. arcate sopraciliari
3. glabella
4. margine sovraorbitario
5. processo zigomatico del frontale
6. cresta temporale del frontale
p. parietale
t. temporale
s. sfenoide
e. etmoide
l. lacrimale
n. nasale
v. vomere
m. mascellare
z. zigomatico
m.a. mandibola

Fig. B
Profilo laterale dello scheletro della testa.
f. frontale
7. linea di sutura coronale
8. linea di sutura sfenofrontale
p. parietale
6. linea temporale del parietale
10. linea di sutura sfenoparietale
11. linea di sutura temporoparietale
12. linea di sutura parietomastoidea
13. linea di sutura lambdoidea
t. temporale
14. cresta sovramaistoidea
15. processo zigomatico del temporale
16. linea di sutura temporozigomatica
19. processo stiloideo
20. protuberanza occipitale
mas. processo mastoideo
f.t. fossa temporale

Fig. C
Profilo laterale dello scheletro della testa. L'arcata zigomatica è stata sezionata per evidenziare l'andamento del muscolo temporale.
m.t. muscolo temporale

Particolare Fig. C
L'osso temporale isolato.
sq. squama del temporale
17. meato acustico

Fig. G
Visione posteriore frontale
21. linea nucale superiore
22. linea nucale inferiore

Tav. I

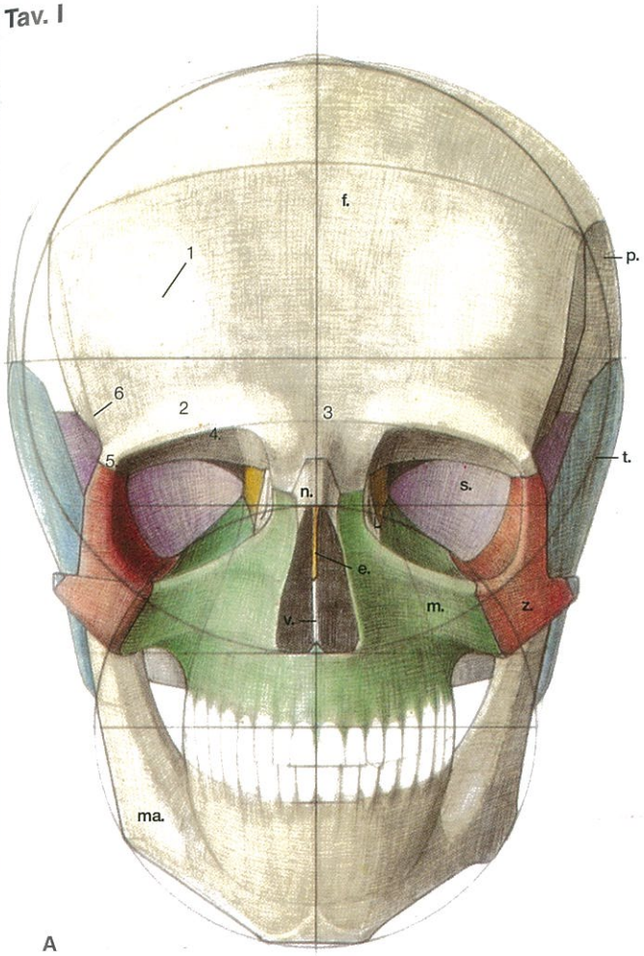
f.
1
p.
6
2
3
4
5
t.
n.
s.
e.
v.
m.
z.
ma.

A

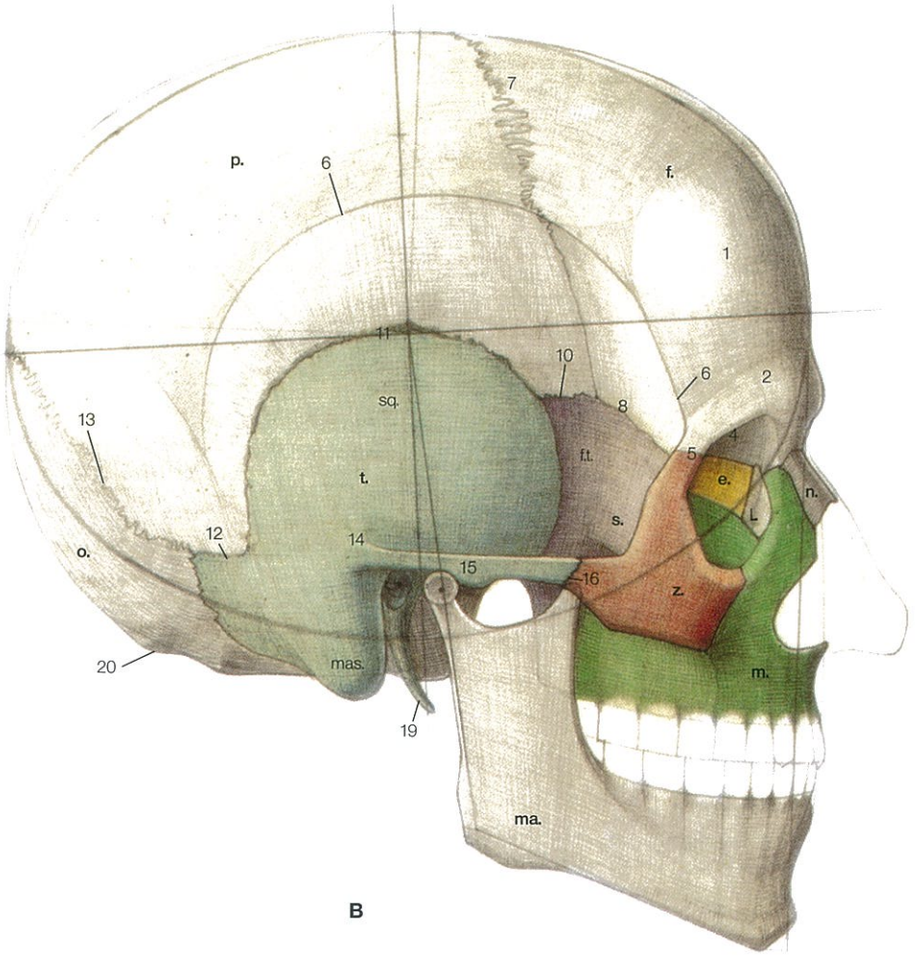
7
p.
6
f.
1
11
10
6
2
sq.
8
13
f.t.
5
e.
n.
t.
s.
L.
12
14
o.
15
16
z.
20
mas.
m.
19
ma.

B

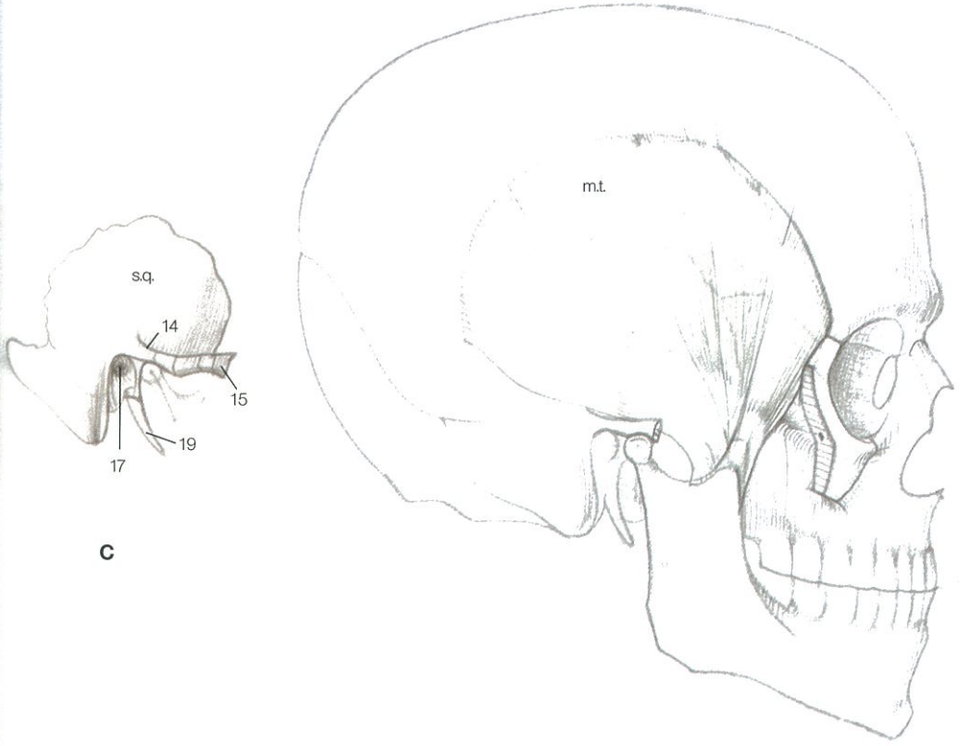
s.q.
14
15
19
17
m.t.

C

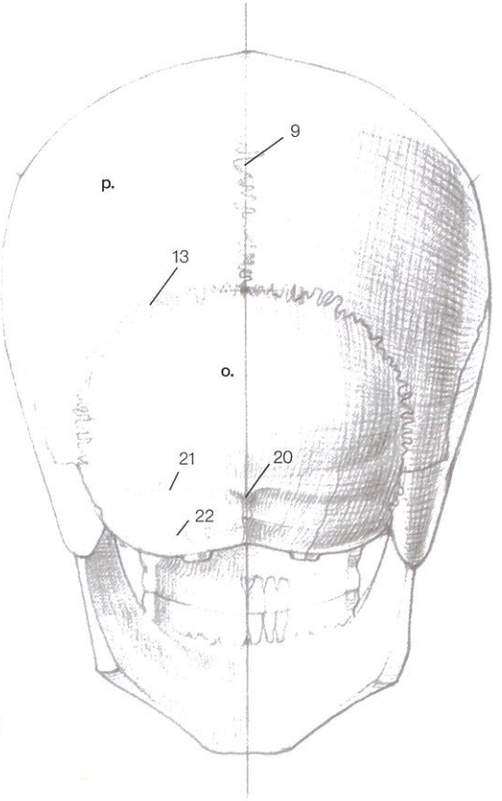
9
p.
13
o.
21
20
22

G

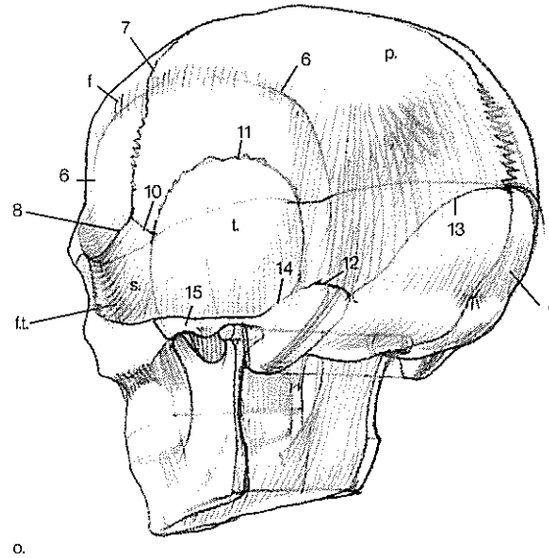

D

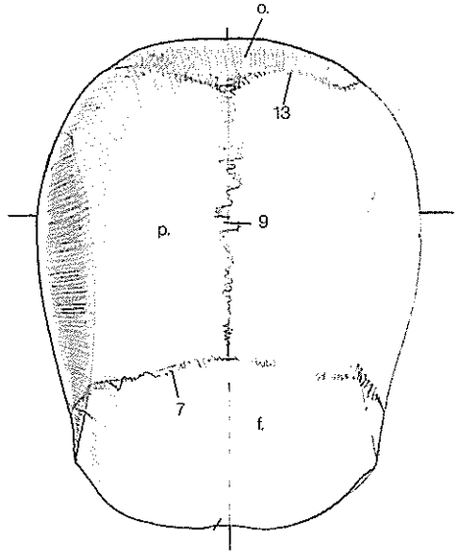

E

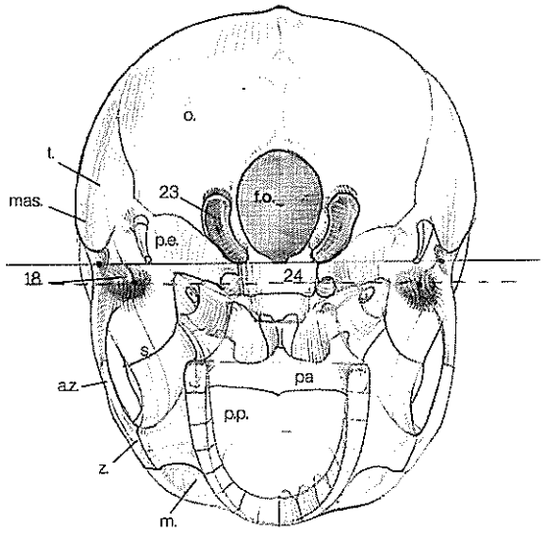

F

Fig. D
Visione postero-laterale sinistra dello scheletro della testa.

Fig. E
Visione dall'alto della volta cranica.
9. linea di sutura sagittale

Fig. F
Visione inferiore dello scheletro della testa.
t. temporale
mas. processo mastoideo
pe. rocca petrosa
18. fossa mandibolare
o. occipitale
f.o. foro dell'occipitale
23. condili dell'occipitale
24. processo basilare dell'occipitale
s. sfenoide
z. zigomatico
a.z. arcata zigomatica
m. mascellare
p.p. processo palatino del mascellare
pa. palatino

La squama è la porzione espansa e laterale del temporale e concorre a formare la faccia laterale della fossa temporale. È di forma lamellare e liscia, lievemente convessa e articola in alto con il parietale e anteriormente con la grande ala dello sfenoide. Nella parte posteriore la squama è percorsa da un rilievo, la cresta sovramastoidea (fig. B e particolare fig. C14). Grazie al suo andamento curvo questo rilievo trova, posteriormente, continuità con la linea temporale dei parietali, definendo così il limite dell'area di origine del muscolo temporale (fig. C).
La cresta sovramastoidea, anteriormente, forma la radice posteriore dell'arcata ossea detta processo zigomatico (fig. B-D e particolare fig. C15). Il processo è composto da una lamina che, anteriormente, trova articolazione con l'osso zigomatico, nella sutura temporozigomatica (fig. B16), creando in tal modo la cosiddetta arcata zigomatica (fig. F a.z.). Quest'arco è il limite esterno della vasta area depressa e laterale del cranio detta fossa temporale che assieme a tale arcata ossea crea una cavità all'interno della quale passa il muscolo temporale preposto alla masticazione (fig. C). Questo, originando dalla fossa temporale, trova, infine, inserzione nel processo coronoideo della mandibola.
La radice posteriore dell'arcata del processo zigomatico, nella sua parte inferiore, ospita l'orifizio del meato acustico (particolare fig. C17) e la cavità della fossa mandibolare (fig. F18), luogo dove troverà rapporto articolare il condilo della mandibola.
Nella parte posteriore dell'osso temporale, al di sotto della cresta sovramastoidea, la forma si espande nel robusto processo mastoideo, di forma conica, luogo importante di inserzione di un muscolo del collo, particolarmente visibile nel suo percorso, lo sternocleidomastoideo.
Infine, la rocca petrosa concorre alla formazione del "pavimento" del cranio, incuneandosi tra lo sfenoide e l'occipitale. Questa parte scheletrica di forma piramidale contiene l'organo dell'udito che comunica con l'orifizio del meato acustico. Dalla faccia inferiore della rocca petrosa sorge un'apofisi appuntita, il processo stiloideo (fig. B e particolare fig. C19), che diventa luogo di inserzione di alcuni fasci muscolari dell'osso joide.

L'osso occipitale (tav. I o.)
Completa la parete posteriore e la base del cranio. Nella sua porzione inferiore è caratterizzato da un foro, detto grande foro dell'occipitale (fig. F f.o.), dove la scatola cranica trova luogo di comunicazione con il canale cervicale.
La sua superficie esterna di forma convessa è costituita dalla squama dell'occipitale che si articola con le due ossa parietali mediante la sutura lambdoidea (figg. B-D-G 13). Lungo la linea mediana notiamo un piccolo rilievo, la protuberanza occipitale esterna (figg. B-G 20). Da questa si diramano simmetricamente le linee nucali superiori (fig. G21) e inferiori (fig. G22). Queste leggere creste saranno luoghi di origine dei muscoli posteriori del dorso e del collo. La parte inferiore presenta, a lato del foro occipitale, due rilievi di forma ellittica e bombata chiamati condili dell'occipitale (fig. F23): sono i luoghi dove la testa, interagendo con le faccette superiori della prima vertebra, l'atlante, trova articolazione con l'asta ossea delle vertebre.
Dal foro occipitale la forma prosegue anteriormente con il processo quadrilatero, robusta protuberanza chiamata basilare (fig. 24), con cui trova articolazione il corpo dello sfenoide.

Tav. II

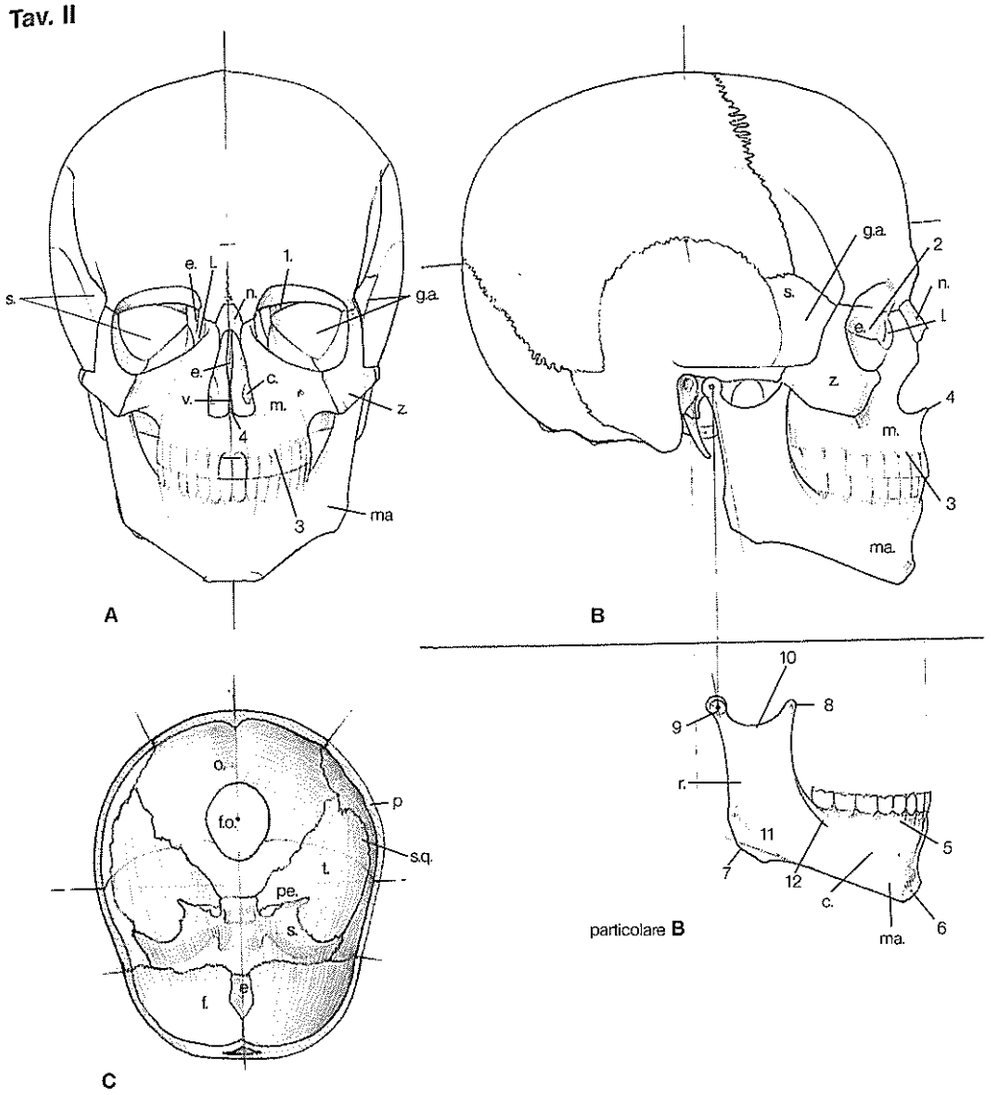

Fig. A
Visione anteriore frontale dello scheletro della testa.
s. sfenoide
g.a. grandi ali dello sfenoide
1. fessura orbitaria superiore
e. etmoide
l. lacrimali
n. nasali
v. vomere
c. conche
m. mascellari
3. processo alveolare
4. spina nasale
z. zigomatiche
ma. mandibola

Fig. B
Profilo laterale dello scheletro della testa.
2. lamina papiracea dell'etmoide

Particolare Fig. B
ma. mandibola
c. corpo
r. ramo della mandibola
5. processo alveolare
6. protuberanza mentoniera
7. angolo della mandibola
8. processo coronoideo
9. processo condiloideo
10. incisura mandibolare
11. tuberosità masseterica
12. linea obliqua

Fig. C
Sezione interna e dall'alto della volta cranica.
o. occipitale
f.o. foro dell'occipitale
p. parietale
t. temporale
sq. squama del temporale
pe. rocca petrosa
s. sfenoide
f. frontale
e. etmoide

Lo sfenoide (tav. II s.)
Questo elemento sta nella base anteriore del cranio ed è un elemento nodale nel raccordo tra tutte le ossa della calotta cranica, di cui completa la porzione anteriore, e cinque ossa che fanno parte dello scheletro della faccia: il vomere, i due palatini e le due zigomatiche. È composto da un corpo centrale di forma prismatica dal quale si dipartono sei processi: le due grandi ali, le due piccole ali e i due processi pterigoidei. Poiché agisce su di un piano profondo, ciò che è visibile in una lettura della morfologia esterna sono soprattutto le due grandi ali (figg. A-B g.a.), dotate di due facce, una sul fronte laterale del cranio e una nella cavità orbitaria.
La porzione laterale è detta faccia temporale delle grandi ali. Questa faccia articola con il frontale, il parietale, il temporale e lo zigomatico. Con la sua superficie concava, essa va a costituire la parte più depressa della parete della fossa temporale, da cui origina una porzione del muscolo temporale. La faccia orbitaria è di forma quadrilatera e costituisce la parte più profonda e posteriore della faccia laterale dell'orbita, articolandosi con lo zigomatico e con il frontale. Le piccole ali, sempre nella cavità orbitaria, sono poste sopra alle grandi ali e separate da queste dalla fessura orbitaria superiore (fig. A1), per la quale passano i nervi per i muscoli dell'occhio.

L'etmoide (tav. II e.)
È in buona parte celato alla visione esterna, dato che è situato nella parte anteriore della base cranica. La sua forma cubica è simile a un cuneo e contribuisce a formare la parete mediale delle orbite; inoltre, nelle sue parti profonde, concorre alla formazione delle pareti laterali della cavità nasale e, con la sua lamina perpendicolare, alla costituzione del setto nasale.
Nelle pareti mediali della cavità orbitale, mediante la lamina papiracea (fig. B2), l'etmoide si articola in alto con la parte orbitaria del frontale, in basso con il mascellare e anteriormente con il lacrimale.

Le ossa della faccia

Le ossa lacrimali (tav. II l.)
Sono due piccole ossa di forma allungata e sottile. Costituiscono assieme alla lamina papiracea dell'etmoide la parete mediale delle cavità orbitali. Hanno la caratteristica di possedere un piccolo solco, delimitato da due creste, che forma la fossa del sacco lacrimale. Sono situate tra il frontale, l'etmoide e le mascellari.

Le ossa nasali (tav. II n.)
Sono due piccole lamine variabili di forma e dimensione, situate bilateralmente lungo la mediana, comprese fra il frontale e i mascellari. Articolano tra di loro mediante la sutura internasale, formando così una piccola forma a volta che dà seguito alla sporgenza del setto nasale.

Le ossa zigomatiche (tav. II z.)
Sono situate nella regione laterale della faccia. Data la loro conformazione ramificata in tre processi, frontale (fig. D p.f.), mascellare (fig. D p.m.) e temporale (fig. D p.t.), esse determinano la forma esterna e prominente degli zigomi.
Il processo frontale concorre alla costituzione della parete laterale e del "pavimento" dell'orbita. Articola in alto con il processo zigomatico del frontale e posteriormente con la grande ala dello sfenoide.
Il processo mascellare, in continuità a questo in condizione ante-

riore, crea con il suo margine orbitario il limite inferiore e laterale della gran parte della forma circolare dell'orbita.
Il processo temporale si porta all'indietro, raccordandosi al processo zigomatico dell'osso temporale e chiudendo così l'arcata zigomatica.

Le ossa mascellari, il vomere, le conche e le palatine (tav. II m. v. c. tav. I pa.)
Le ossa mascellari sono disposte simmetricamente sulla linea mediana della faccia, costituendone così la porzione centrale, e sono le più grandi della regione della faccia. Vanno a formare la maggior parte della volta della cavità buccale, le pareti laterali della cavità nasale e il "pavimento" dell'orbita. Il loro corpo presenta una faccia esterna convessa e più dilatata nell'estremità inferiore. Questa estremità, detta processo alveolare (figg. A-B 3), è di forma arcuata, più larga posteriormente che anteriormente, scavata da otto alveoli che ospitano, con forma ed ampiezza, varie le radici dei denti, riservando l'alveolo più profondo per il canino e quelli più larghi per i molari. Quando le due mascelle sono articolate tra di loro, i processi alveolari formano nell'insieme l'arcata alveolare. Questa arcata presenta all'esterno una serie di piccoli rilievi in corrispondenza degli alveoli. Tra questi il rilievo maggiore è dovuto alla cosiddetta borsa canina, corrispondente all'alveolo del dente canino. Dalla borsa la superficie superiore presenta un'ampia depressione chiamata fossa canina. Da quest'area depressa il mascellare si espande in due robusti processi, il frontale e lo zigomatico.
Il processo frontale si espande verso l'alto e come un pilastro trasmette le pressioni dipendenti dalla masticazione all'osso frontale con il quale articola. Il processo frontale dell'osso mascellare articola a sua volta con il lacrimale e con il nasale.
Il processo zigomatico si espande lateralmente, a partire dalla regione del primo dente molare e articola con l'osso zigomatico diventando una robusta base per l'arcata zigomatica. Nella superficie compresa tra i due processi, il mascellare va a determinare il contorno o margine anteriore della cavità orbitaria, costituendone anche, con la sua faccia orbitaria liscia e di forma triangolare, il pavimento, il quale articola così con i nasali, l'etmoide e lo zigomatico.
La faccia centrale e mediale si apre nel grande orifizio piriforme delimitato dalle incisure nasali, le quali contornano l'apertura sino alle ossa nasali e, in basso, sino alla spina nasale (fig. B4). All'interno dell'apertura nasale osserviamo le due fosse nasali separate dalla lamina perpendicolare dell'etmoide, che articola in basso con il vomere (fig. A v.). Ai lati delle due fosse notiamo le conche (fig. A c.) che articolano sulle pareti interne del mascellare e dell'etmoide.
Il processo palatino (tav. I, fig. F p.p.) sorge con una parete interna concava dal processo alveolare; determina la volta scheletrica del palato, prolungandosi posteriormente con le ossa palatine.

L'osso della mandibola (tav. II ma.)
È l'unico osso della testa dotato di mobilità articolare che completa la forma inferiore e anteriore della faccia a partire dalla base della volta cranica. È formato da un corpo centrale e da due rami laterali (particolare fig. B).
Il corpo presenta una forma arcuata con convessità anteriore, delimitato da un margine superiore, rivolto sul mascellare, e uno inferiore, orientato sul collo.
Il margine superiore è formato da un processo alveolare arcuato (particolare fig. B5), corrispondente al medesimo del mascellare, con la serie dei sedici alveoli per i denti. Il corpo sul margine inferiore mediale forma la protuberanza mentoniera (particolare fig. B6), corrispondente alla conformazione sottocutanea del mento. Sul margine inferiore il corpo prosegue lateralmente e posteriormente, formando l'angolo della mandibola (particolare fig. B7).
Al di sopra dell'angolo si distinguono i due rami mandibolari appaiati simmetricamente. Questi, nella direzione ascendente, si completano in due processi, uno anteriore detto processo coronoideo (particolare fig. B8) ed uno posteriore, detto processo condiloideo (particolare fig. B9). I due processi sono separati da un margine concavo detto incisura mandibolare (particolare fig. B10).
Il processo coronoideo è funzionale all'inserzione del muscolo temporale (vedi tav. I, fig. C), mentre il processo condiloideo è la parte della mandibola che articola nella fossa mandibolare del temporale mediante la forma sferoidale appiattita del condilo, disposta su un asse trasverso (figg. D-E).
Al di sotto del condilo nella faccia laterale possiamo notare la tuberosità masseterica (particolare fig. B11), luogo di inserzione del muscolo massetere (fig. F m.m.), e la linea obliqua (particolare fig. B12).

Fig. D
Visione antero-laterale dal basso della testa.
z. zigomatico
p.f. processo frontale dell'osso zigomatico
p.m. processo mascellare dell'osso zigomatico
p.t. processo temporale dell'osso zigomatico

Fig. E
Particolare dell'articolazione temporo - mandibolare
8. processo coronoideo
9. processo condiloideo
10. incisura mandibolare

Fig. F
Visione postero-laterale dello scheletro della testa.
a.z. arcata zigomatica
m.m. muscolo massetere
7. angolo della mandibola

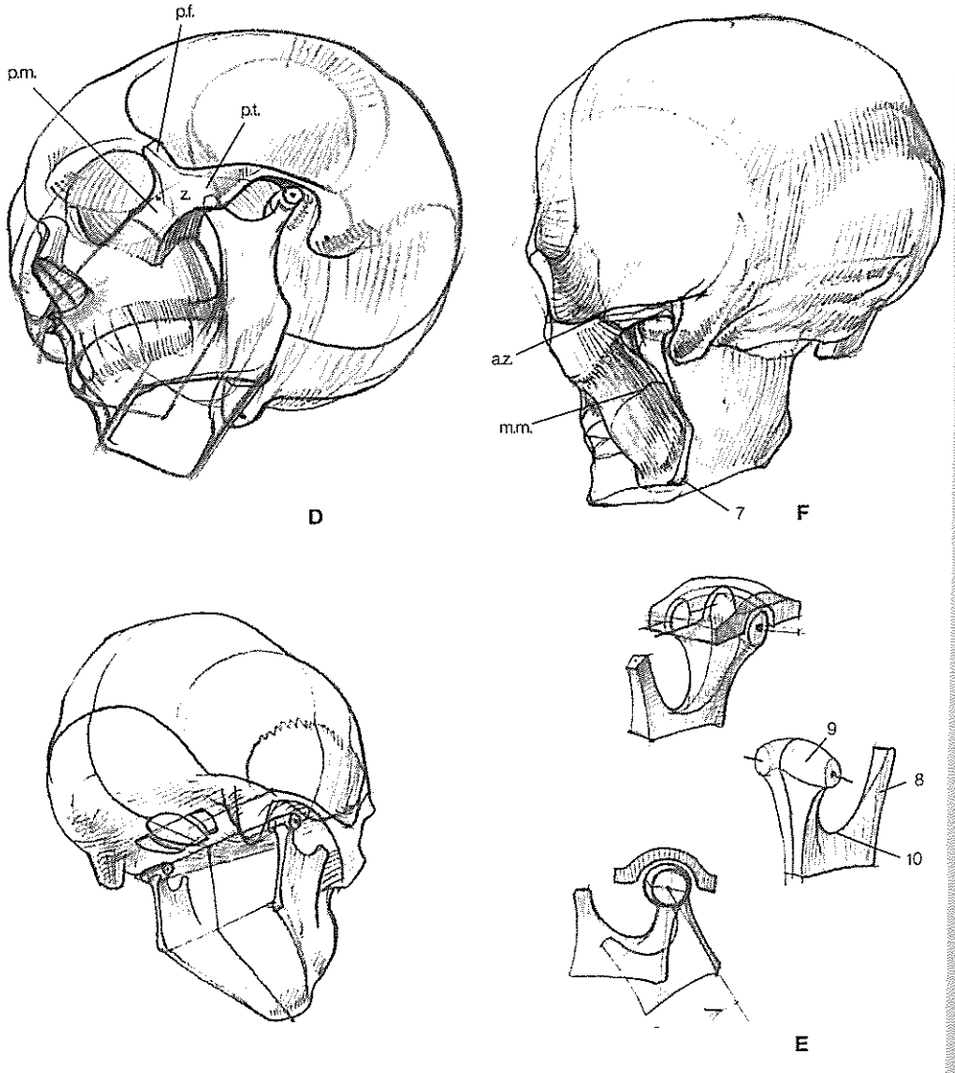

Lezione 27

RAPPORTI PROPORZIONALI E RICOSTRUZIONE TRIDIMENSIONALE DELLA TESTA

In un'analisi dei rapporti di proporzione fra gli elementi scheletrici della testa (vedi anche lezione 2), consideriamo l'altezza di un segmento (T) come complessiva della testa stessa (tav. I, fig. A). In una visione anteriore frontale suddivideremo in tre parti il segmento T ricavando la misura di 1/3 T; questa corrisponderà al raggio di una circonferenza pari alla dimensione della volta cranica (fig. B).
Se dividiamo a metà il segmento T, la misura di 1/2 T, ci permetterà di individuare il diametro di una circonferenza comprensiva delle dimensioni di alcune parti della regione scheletrica della faccia (figg. A-B). Se tracciamo due segmenti tangenti alle due circonferenze che congiungano i punti 1-2 (fig. A) possiamo definire il perimetro laterale della faccia (fig. B).
Attraverso successive ripartizioni possiamo ottenere ulteriori quote utili alla definizione delle singole regioni scheletriche. Un segmento orizzontale che raccorda i punti 1-1 (fig. B), ci permette di stabilire il limite superiore dell'area scheletrica della faccia (fig. B3). Da questo punto, indicativamente dalla glabella (fig. B3), possiamo tracciare una linea ad andamento arcuato che raccorda i margini superiori delle cavità orbitarie fino al limite laterale del processo zigomatico del frontale (fig. B4).
Nell'area compresa all'interno dell'intersezione delle due circonferenze troviamo l'altezza dell'apertura piriforme delle cavità nasali (fig. B). Così sul segmento orizzontale sottostante, tangente alla circonferenza maggiore, possiamo trovare l'allineamento del margine inferiore delle ossa zigomatiche (fig. B5).
Sul centro della circonferenza minore troviamo un punto di riferimento per l'altezza del processo alveolare del mascellare (fig. B6). L'altezza complessiva delle due arcate dentali è ottenibile da una suddivisione in tre parti del diametro minore (fig. B7); infine, dividendo a metà il raggio della circonferenza minore, troviamo le quote di altezza corrispondenti agli angoli della mandibola (fig. B8).
Se osserviamo la testa nel suo profilo laterale (fig. C), notiamo come la forma ovoidale della calotta cranica corrisponde a un'ellisse. Per determinare le proporzioni possiamo inscriverla in un rettangolo (fig. E), ove il lato minore, altezza della calotta cranica, è pari al diametro della circonferenza maggiore (fig. D). Il lato maggiore, invece, è ottenibile dalla suddivisione del diametro della circonferenza maggiore in tre parti (fig. D); questa frazione si somma alla misura del diametro, ossia d+1/3d, e dà la misura del lato maggiore.
Questa misura di profondità della testa va dalla regione anteriore della glabella fino al punto di intersezione posteriore tra la sutura sagittale delle ossa parietali con la sutura lambdoidea dell'occipitale (fig. C 3-9). Questo perimetro ellittico (fig. F) andrà poi orientato con un'inclinazione di cinque gradi rispetto alla linea perpendicolare dell'asse che attraversa nella sua metà il cranio (fig. G).
È ovvio che l'ellisse individua un perimetro indicativo, dato che la forma del cranio nella regione occipitale denota una maggiore dilatazione nella parte posteriore inferiore (fig. C).

Fig. A
I rapporti modulari della testa.
T modulo testa.
1-2. punti di tangenza del segmento che definisce il perimetro laterale della faccia

Fig. B
Visione anteriore frontale dello scheletro della testa visto nei suoi rapporti di proporzione.
3. glabella
4. processo zigomatico del frontale
5. margine inferiore dell'osso zigomatico
6. processo alveolare del mascellare
7. processo alveolare della mandibola
8. angolo della mandibola
10 tuberosità mentoniera o angolo della mandibola

Fig. C
Profilo laterale dello scheletro della testa.
11. processo condiloideo articolazione temporo-mandibolare
9. sutura lambdoidea dell'occipitale

Tav. I

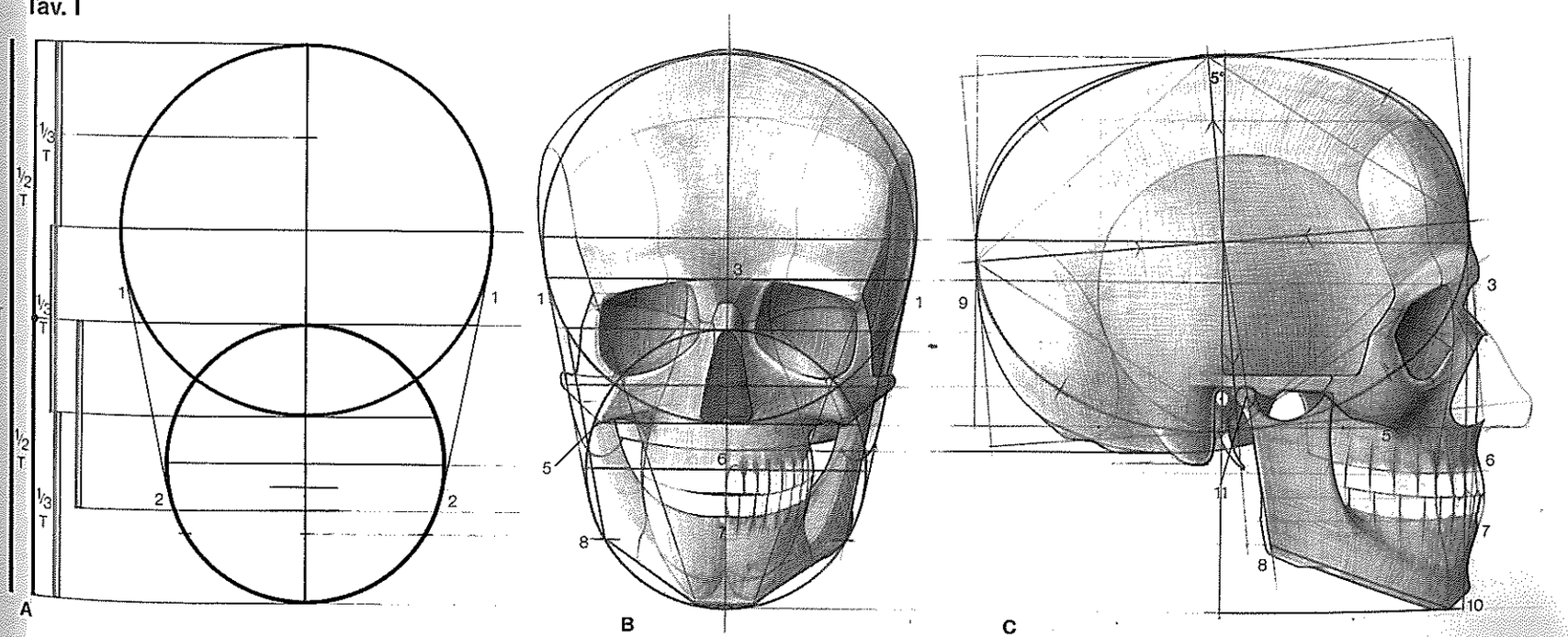

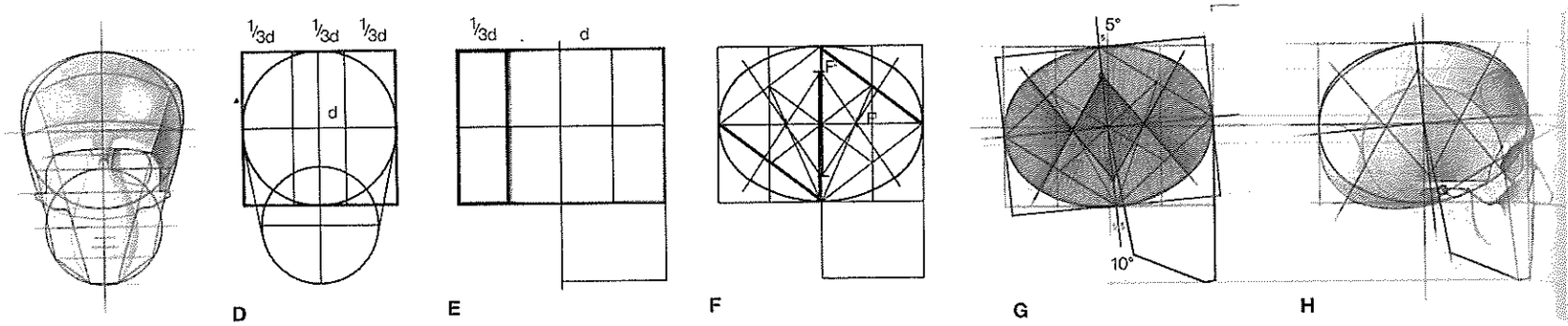

Figg. D-E
Schema modulare della testa.
d. diametro circonferenza maggiore

Fig. F
Costruzione geometrica dell'ellisse paragonabile al perimetro della volta cranica.
F'-F''. fuochi dell'ellisse

Fig. G
Inclinazione di 5° dell'ellisse di costruzione della volta cranica e inclinazione pari a 10° del ramo della mandibola.

Fig. H
Ricostruzione completa della volta cranica.

Analizziamo ora la forma della testa in relazione alla sua volumetria (tav. II). Possiamo orientativamente individuare una forma prismatica per le volumetrie della faccia, e una forma ovoidale per la scatola cranica.
La forma prismatica dello scheletro della faccia trova così un piano obliquo di intersezione (tav. II) con la scatola cranica, che chiameremo indicativamente piano b., come base o "pavimento" della volta cranica, utile per una ricostruzione grafica, come si può notare dalla tav. III. Tale piano viene determinato da una linea di sezione ideale che passa per la glabella (figg. A-B 3) e, seguendo il margine arcuato superiore delle orbite, giunge sino al processo zigomatico del frontale (fig. A-B 4) e da questo, inclinandosi, si porta in direzione posteriore lungo la fossa temporale (tav. II, f.t.), fino all'articolazione temporo-mandibolare (figg. A-B 11).

Tav. II

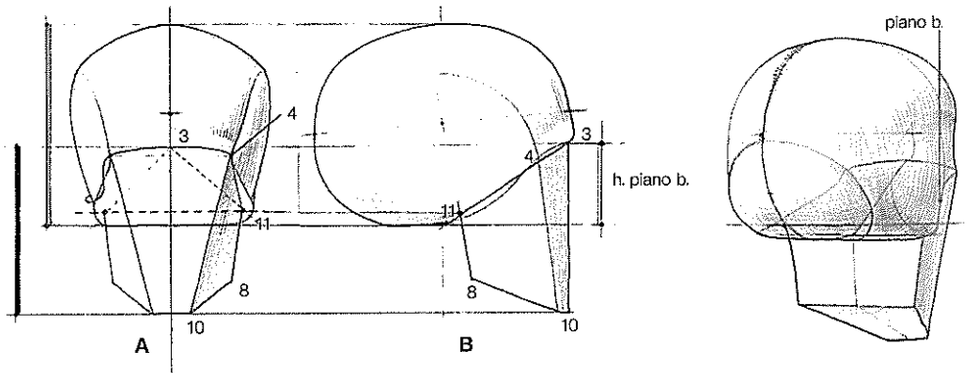

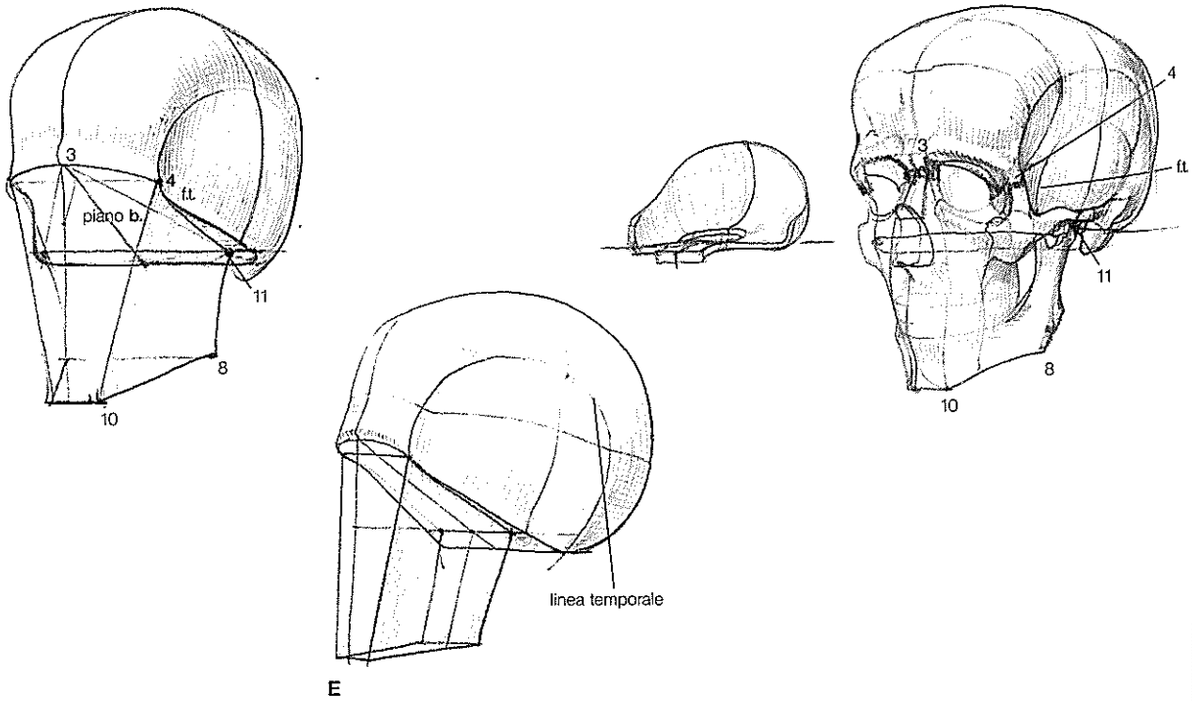

Figg. A-B
Visione anteriore frontale e laterale della testa con individuazione del piano b passante per i seguenti punti.
3. glabella
4. processo zigomatico del frontale
11. articolazione temporo-mandibolare

Individuazione dei margini del volume prismatico della faccia.
Margine anteriore:
4. processo zigomatico
10. protuberanza mentoniera

Margine posteriore:
11. articolazione temporo-mandibolare
8. angolo della mandibola

Esempio di ricostruzione strutturale della testa con punto di vista antero-laterale.

Fig. A
Possiamo notare lo scorcio della sezione sagittale della testa con l'intersezione del segmento inclinato b.
(linea di andamento del piano medesimo).

Fig. C
Dal piano b determiniamo le traiettorie che ci permettono di individuare la volumetria complessiva e schematica dello scheletro della faccia: dai processi zigomatici del frontale (C4) sino all'angolo anteriore della mandibola (C10) e dall'articolazione temporo-mandibolare (C11) sino all'angolo della mandibola (C8).
Possiamo inoltre individuare due segmenti appartenenti al piano che a partire dal punto 3 si portano al punto 11 creando così un triangolo, nei cui vertici (punti f) individuiamo i punti di massima profondità delle cavità orbitarie corrispondenti alle fessure orbitarie superiori.

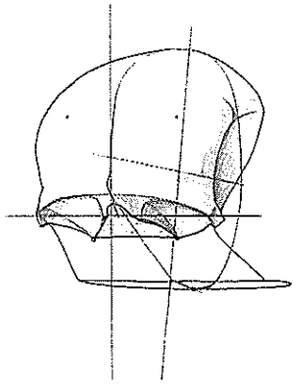

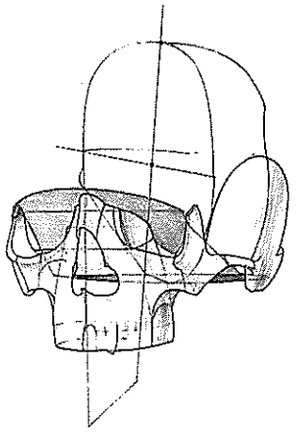

Tav. III

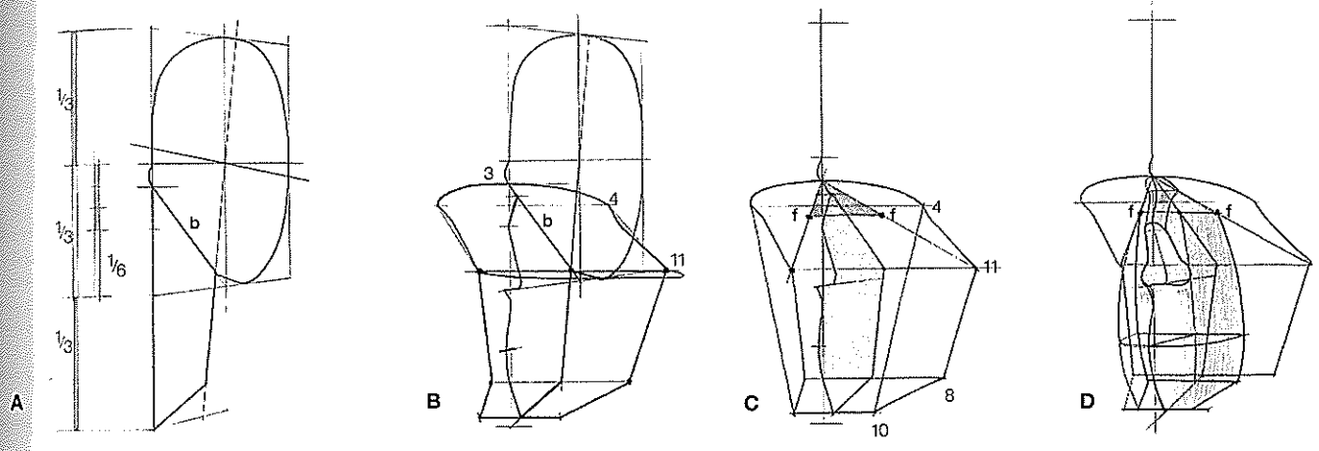

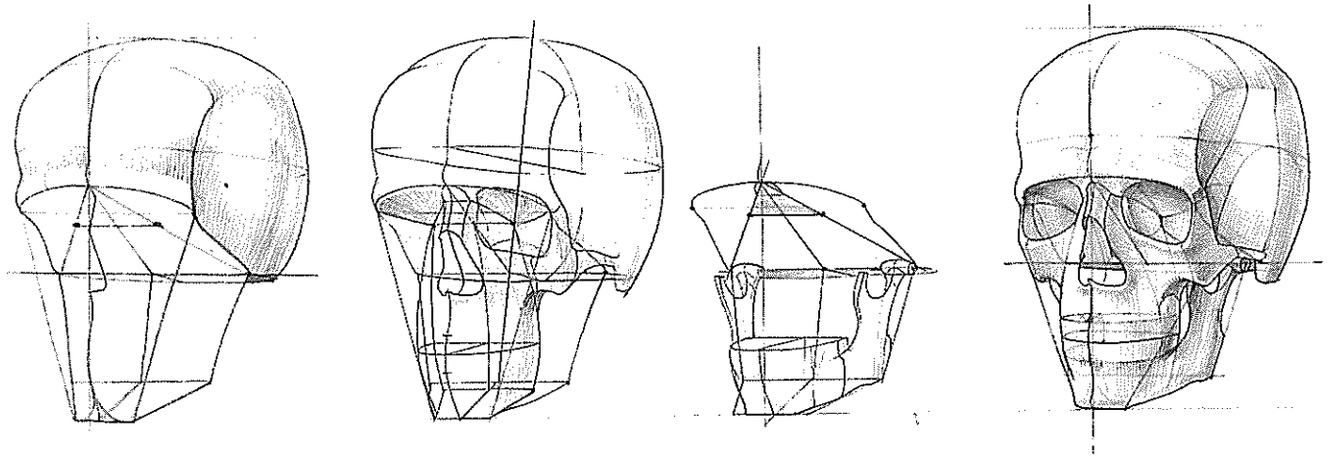

Fig. B
Visualizziamo il piano b che ci definirà il "pavimento" della scatola cranica che a partire dalla glabella (B3) con andamento arcuato sino al processo zigomatico del frontale (B4) si porta poi obliquamente in basso sino all'articolazione temporo-mandibolare (B11) per poi procedere posteriormente chiudendosi sull'andamento curvilineo della linea inferiore dell'osso occipitale.

Fig. D
Dai punti f con due linee arcuate possiamo definire il piano posteriore dell'osso mascellare, delle arcate dentali e del corpo mandibolare. Da questi punti "guida" delle volumetrie essenziali possiamo procedere ad una maggiore definizione della morfologia della testa.

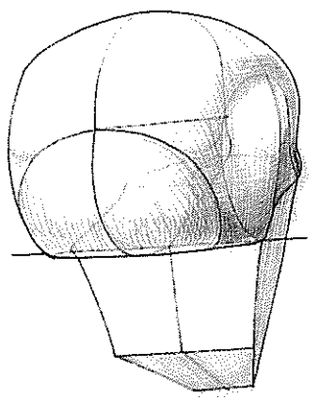

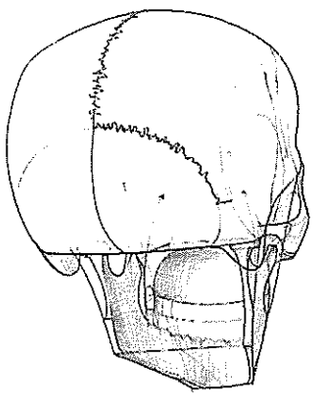

LO SCHELETRO DELL'ARTO SUPERIORE

L'arto superiore, nei suoi tre segmenti costituiti da braccio, avambraccio e mano, è provvisto di meccanismi articolari altamente specializzati che assicurano quell'agilità e dinamicità di movimento che sono indispensabili alla funzione della prensione.
Le ossa dell'arto superiore sono quindi più leggere di quelle dell'arto inferiore, il cui ruolo primario è quello di sostenere il peso del corpo e di permettere la locomozione.
Le articolazioni dell'arto superiore inoltre permettono di spostare il segmento della mano all'interno del campo visivo dell'uomo sottoponendo ogni funzione manuale al costante controllo della visione stereoscopica del nostro occhio.
La struttura scheletrica (tav. I) che compone l'arto superiore è, come nell'arto inferiore, divisa in quattro segmenti:
- lo scheletro della spalla, formato da clavicola (c.) e scapola(s.)
- lo scheletro del braccio, formato dall'omero (o.)
- l'avambraccio, costituito da radio (r.) e ulna (u.)
- lo scheletro della mano, composto a sua volta dai tre segmenti del carpo (ca.), metacarpo (m.) e falangi (f.).

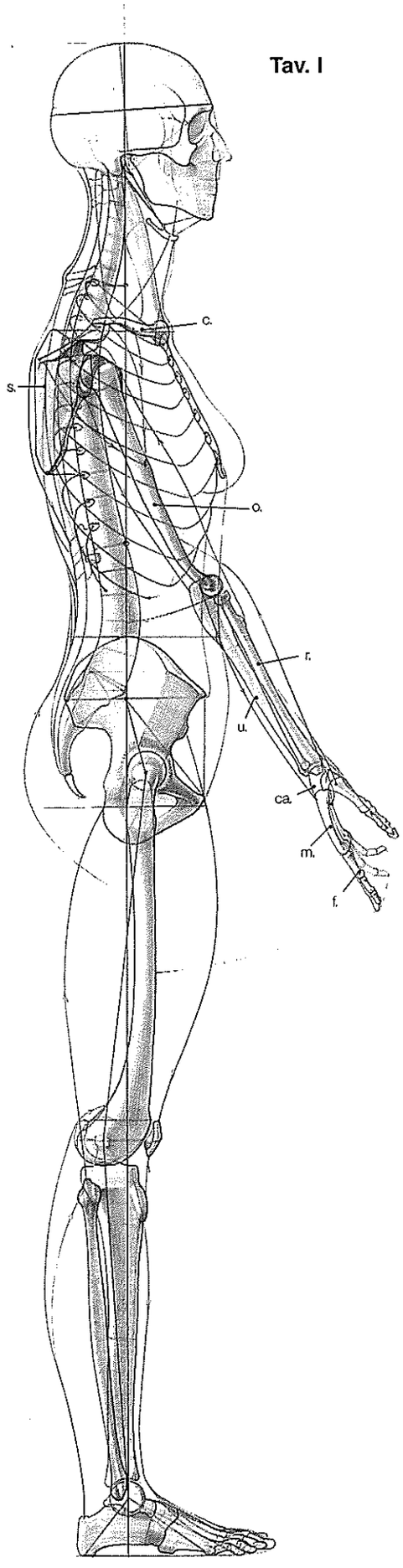

Lo scheletro dell'arto superiore in rapporto alla totalità della figura.
c. clavicola
s. scapola
o. omero
r. radio
u. ulna
ca. carpo
m. metacarpo
f. falangi

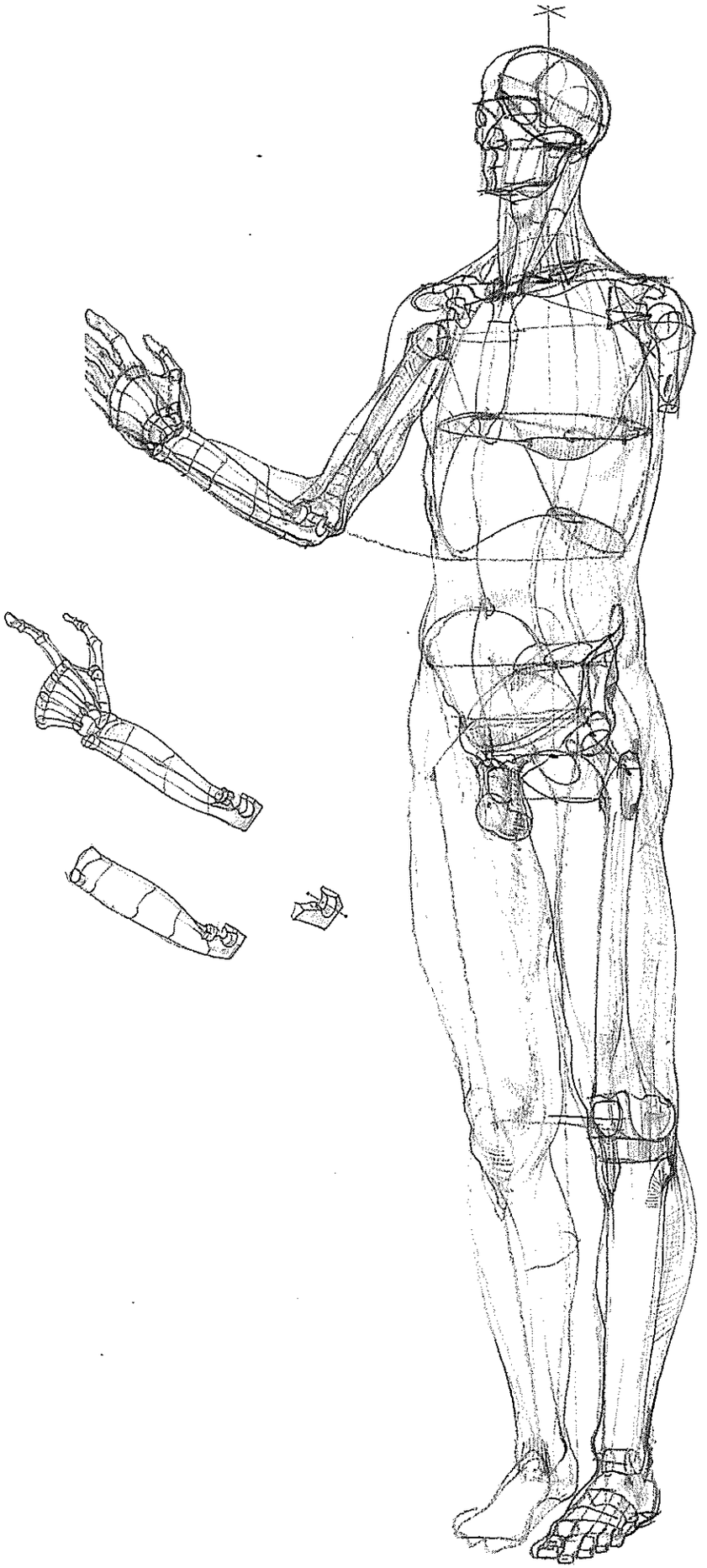

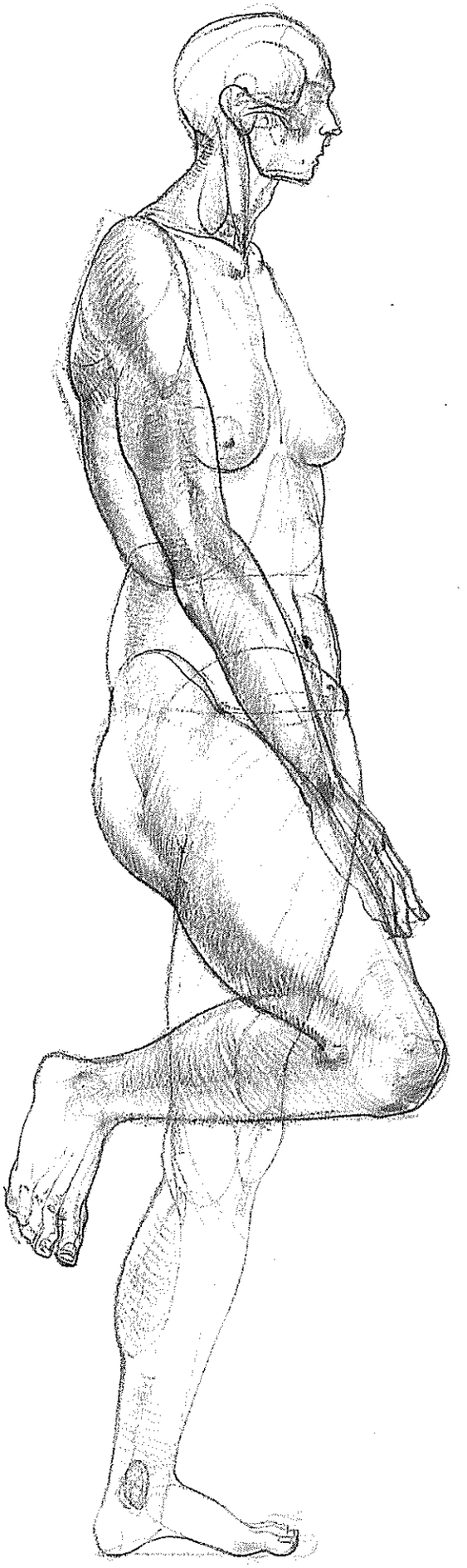

LO SCHELETRO DELLA SPALLA

È composto da due elementi scheletrici: la clavicola (tav. I, figg. A-B-C c.) e la scapola (tav. I, figg. A-B-C s.).
Essi sono connessi tra di loro attraverso un'articolazione di tipo piano (fig. A1) e formano il cingolo scapolare. Quest'ultimo definisce il perimetro scheletrico del piano delle spalle ed è una sorta di arco scheletrico che connette l'arto superiore al tronco. La connessione del cingolo scapolare al tronco avviene attraverso l'articolazione tra la clavicola e lo sterno, detta articolazione sternoclavicolare (fig. A2). Questa è, per inciso, l'unico collegamento "scheletrico"; difatti la scapola, articolandosi con la clavicola, è sostenuta solo da questa; essendo così "sospesa", trova relazione con la gabbia toracica solamente attraverso un sistema di tiranti mobili quali i muscoli.
La scapola articola con la testa dell'omero attraverso un'enartrosi (fig. A3), uno snodo a sfera molto mobile, che permette all'arto superiore un grado estremamente ampio di movimento, il quale è a sua volta amplificato, come vedremo più avanti nel dettaglio, dalla mobilità del congegno articolare del cingolo stesso.
Se ora mettiamo a confronto la cintura scapolare con la cintura pelvica o bacino, possiamo capire meglio le somiglianze e le diversità dovute alle funzioni diverse cui sono deputati gli arti superiori e gli arti inferiori del corpo umano.
L'articolazione della cintura scapolare con lo scheletro assile avviene nello sterno: è posta anteriormente (vedi fig. C) e, essendo mobile, permette movimenti quali l'elevazione e l'abbassamento della spalla e l'avanzamento anteriore e posteriore della spalla stessa.
Nelle pelvi l'articolazione con lo scheletro assile avviene nel sacro; è fissa, posteriore (vedi fig. C) ed è composta da elementi particolarmente robusti e voluminosi, predisposti per resistere alle sollecitazioni meccaniche. Al contrario, il cingolo scapolare è composto da elementi scheletrici fondamentalmente leggeri, consoni alle necessità di movimento.
L'articolazione a enartrosi nelle ossa iliache avviene nell'acetabolo (fig. A4); questa cavità profonda accoglie gran parte della testa del femore e perciò consente un movimento ad ampiezza limitata.
Nel caso invece della scapola, la sua fossa glenoidea (figg. A-C 3), per mezzo della quale essa articola con la testa omerale, è addirittura quasi piana; di conseguenza gran parte di questa articolazione è sostenuta da legamenti, ma soprattutto dai muscoli profondi della spalla. Questo insieme permette così movimenti articolari molto ampi.

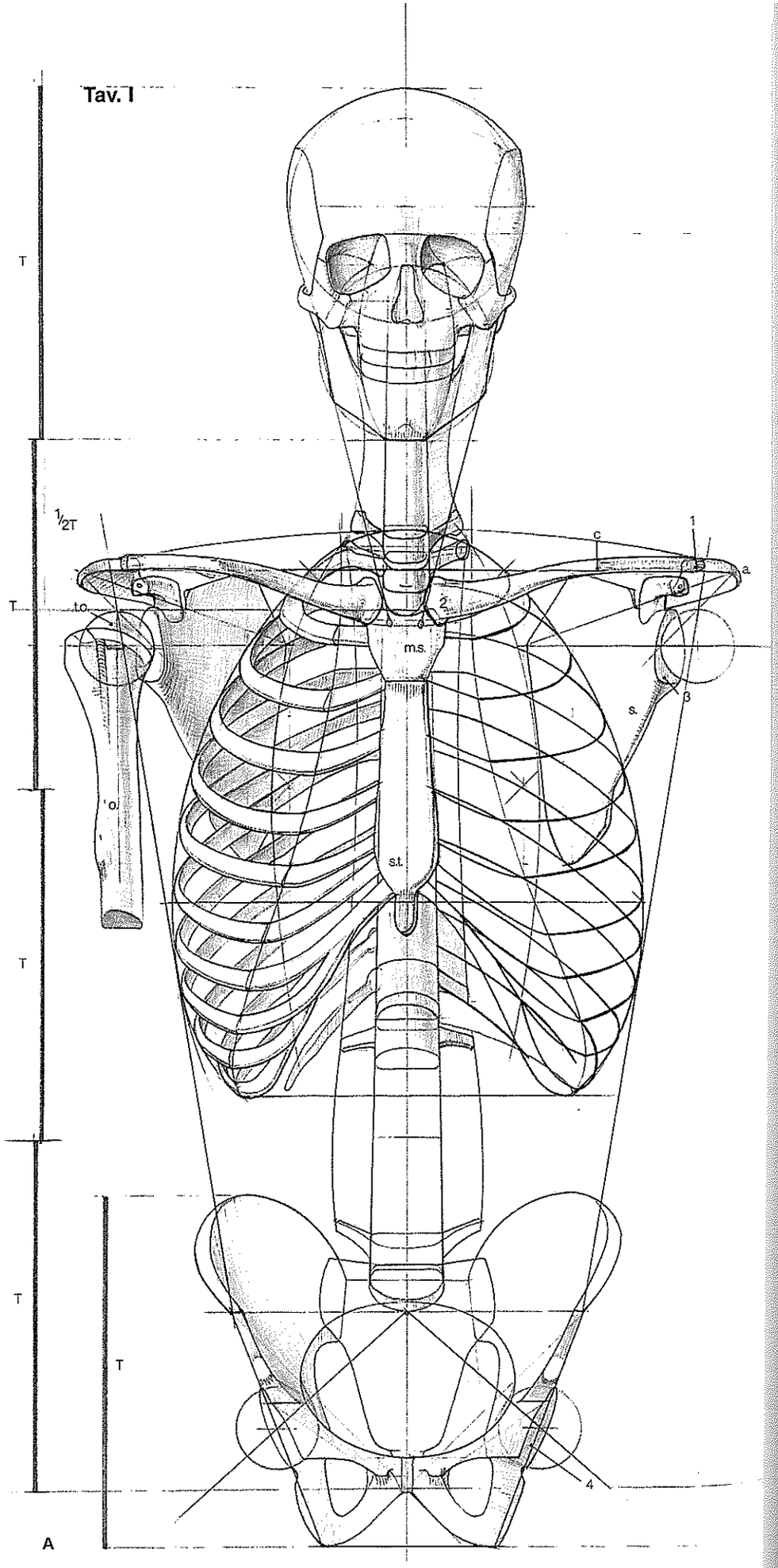

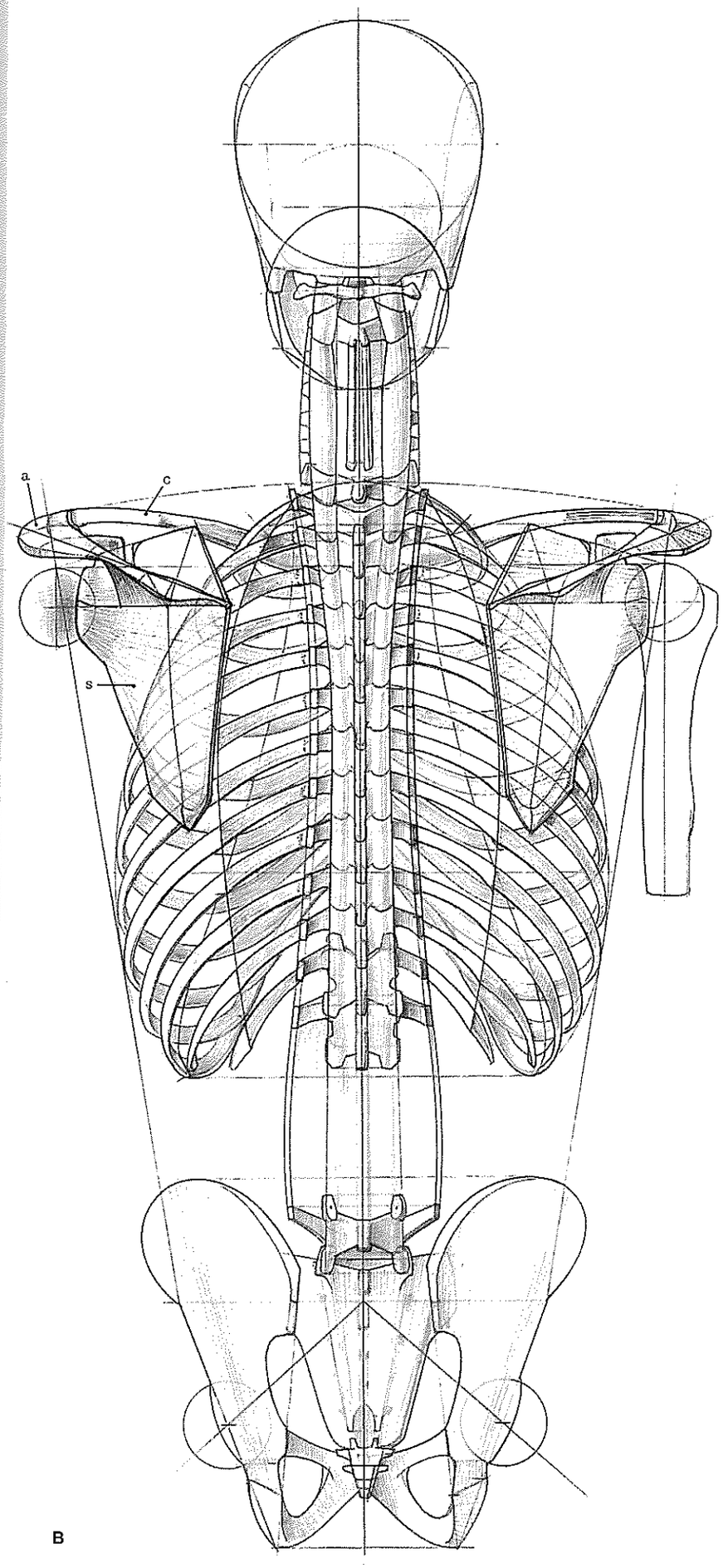

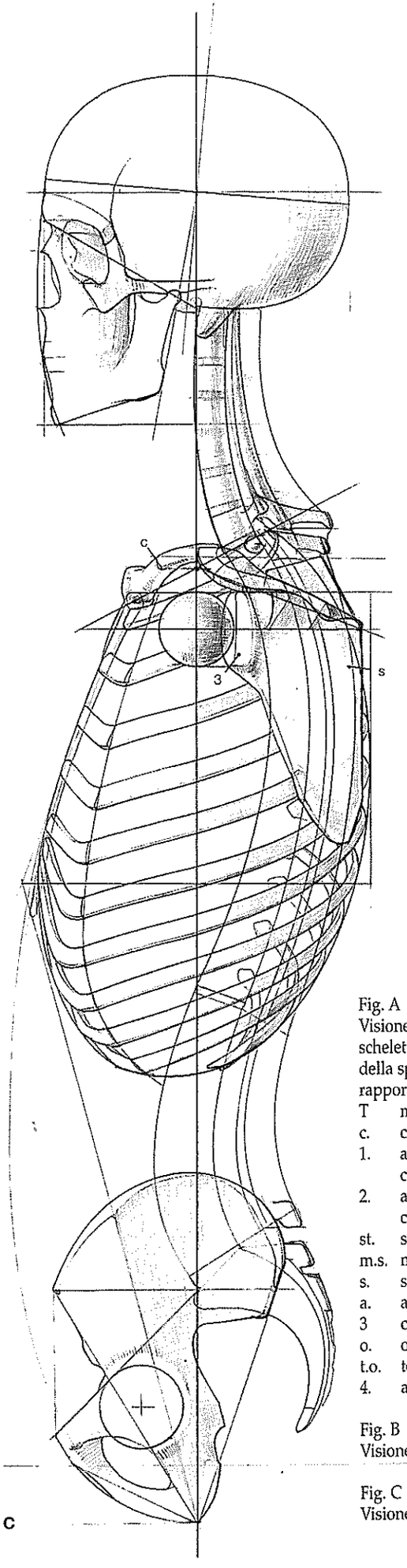

Fig. A
Visione anteriore frontale dello scheletro del tronco, della testa e della spalla, visti nei loro rapporti di proporzione.

T modulo testa
c. clavicola
1. articolazione acromion clavicolare
2. articolazione sterno clavicolare
st. sterno
m.s. manubrio dello sterno
s. scapola
a. acromion
3 cavità glenoidea
o. omero
t.o. testa dell'omero
4. acetabolo

Fig. B
Visione posteriore frontale.

Fig. C
Visione laterale.

LA CLAVICOLA E LA SCAPOLA

Osserviamo ora nel dettaglio i due segmenti scheletrici che formano il cingolo scapolare, la clavicola e la scapola (tav. I).

La clavicola

Dato il suo corpo lungo ed esile, la clavicola appartiene alla categoria delle ossa lunghe; è disposta anteriormente rispetto alla gabbia toracica e si articola nell'estremità mediale con lo sterno e nella sua estremità laterale con l'acromion della scapola.
Il corpo è caratterizzato, in un'osservazione della forma dall'alto (fig. B), da un andamento a forma di S ed è in base a queste due curvature contrapposte che la clavicola si modella alla forma del torace (vedi fig. H). Nella sua porzione mediale il corpo è leggermente arrotondato, mentre nella porzione laterale si fa più appiattito dall'alto verso il basso, sino al suo congiungimento articolare con la scapola.
L'estremità sternale (figg. A-B 1) è rivolta al manubrio dello sterno; è dotata di una faccia articolare sternale (fig. A2) e questa si articola con l'incisura clavicolare del manubrio (fig. H). Quest'estremità al di sopra della faccetta articolare si espande in una forma piramidale e voluminosa; in questo modo rende caratteristica la depressione epidermica della fossetta soprasternale (fig. H) che viene a formarsi tra i due rilievi delle estremità articolari della clavicola nella base anteriore del collo.
L'estremità acromiale (figg. A-B 3) è piatta e si articola con l'acromion per mezzo di una faccetta ellittica, chiamata faccia articolare acromiale (fig. A4).
La forma della clavicola è evidente a livello epidermico lungo il tratto che va dal manubrio sino alla scapola, diventando così un elemento riconoscibile e di orientamento nelle esercitazioni di disegno dal nudo.

La scapola

È un osso piatto e di forma triangolare con il lato breve rivolto in alto a formare il margine superiore; presenta così due facce, una anteriore e una posteriore, tre margini e tre angoli.
La faccia anteriore o costale (fig. E), concava, è rivolta alla parete posteriore e convessa della gabbia toracica. Questa faccia è scavata e percorsa diagonalmente da nervature o creste che offre il punto di attacco al vasto muscolo chiamato sottoscapolare che la ricopre in gran parte. Data l'origine di questo muscolo, questa faccia depressa viene detta fossa sottoscapolare.
La faccia posteriore o dorsale leggermente convessa è caratterizzata dall'elemento scheletrico in rilievo detto spina (fig. C). La spina è composta da una lamina triangolare detta trigono (fig. C1), da una cresta (fig. C2) e dall'acromion (fig. C3). La lamina o trigono, simile a una mensola, sporge in obliquo dalla faccia posteriore; il margine anteriore della lamina è fuso con la superficie dorsale della scapola e in questo modo la divide trasversalmente in due aree. Questa divisione crea due superfici distinte: una superiore, chiamata fossa sopraspinata, e una inferiore e perciò più grande detta fossa infraspinata.
La lamina con il suo margine posteriore espanso e rugoso, detto cresta (fig. C2), si discosta progressivamente dalla superficie della scapola, in direzione laterale e anteriore e termina con un processo appiattito e robusto chiamato acromion (fig. C3), che delinea, con il suo margine laterale, la forma arrotondata del perimetro della spalla. Il suo margine mediale rivolto verso la clavicola trova articolazione con quest'ultima nella faccetta articolare acromiale di forma ellittica (fig. E4).
Dei tre margini e angoli è da sottolineare l'angolo laterale il quale è denotato dalla faccia glenoidea (figg. D-E 5) che articola con la testa dell'omero. È una faccia articolare con concavità poco accentuata; il suo perimetro tendente all'ovale e schiacciato in alto è detto perciò piriforme. Nella sua estremità superiore possiamo notare un piccolo tubercolo chiamato sopraglenoideo (fig. F6) da dove ha origine il tendine del capo lungo del bicipite. Nell'estremità inferiore, da una piccola superficie triangolare e rugosa detta tuberosità infraglenoidea (fig. F7), troverà origine il capo scapolare del muscolo tricipite.
Al di sopra della cavità glenoidea sorge un'apofisi a forma di "becco", il processo coracoideo (figg. C-D-E 8); questo, sporgendo dal margine superiore e piegato ad angolo verso l'anteriore, offre un luogo di attacco a legamenti che troveranno rapporto sia con la clavicola che con l'acromion e dà origine inoltre al capo breve del muscolo bicipite e al sottile muscolo coracobrachiale.
Il margine laterale della cavità glenoidea (figg. C-D-E m.l.) si porta verso il basso ed è caratterizzato da una robusta nervatura ossea. Dal punto di vista dell'architettura ossea, quindi, la scapola è composta da un solido telaio perimetrale con nervature che convergono verso la cavità glenoidea, e dove le zone circoscritte dal telaio, le "facce", meno sottoposte allo sforzo meccanico, hanno la funzione di supporto delle parti muscolari.
Il margine laterale continua in basso con l'angolo inferiore e da questo comincia il margine mediale (figg. C-E m.m.), che si estende verso l'alto sino all'angolo superiore; da questo punto, il più alto della faccia dorsale, parte il margine superiore (figg. C-D-E m.s.). Quest'ultimo, sottile e aguzzo, è più breve degli altri e si porta in direzione della cavità glenoidea.

Tav. I

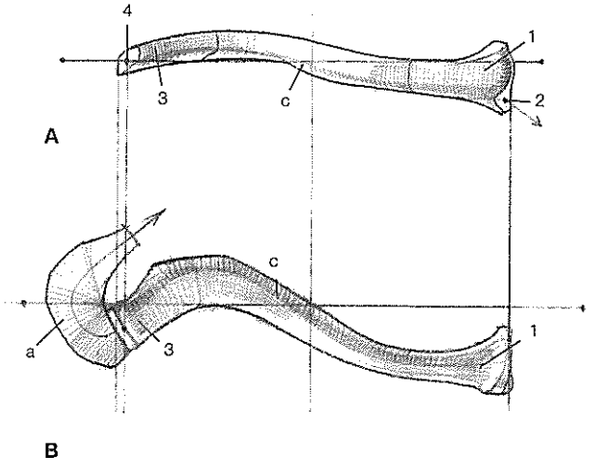

Fig. A
Visione frontale anteriore della clavicola.
c. corpo
1. estremità sternale
2. faccia articolare sternale
3. estremità acromiale
4. faccia articolare acromiale

Fig. B
Visione dall'alto della clavicola e del processo acromiale.
c. corpo
a. processo acromiale della scapola

Fig. C
Visione posteriore frontale della scapola.
1. lamina triangolare o trigono della spina
2. cresta della spina
3. processo acromiale o acromion
8 becco coracoideo
m.l. margine laterale
m.m. margine mediale
m.s. margine superiore

Fig. D
Visione in profilo laterale.
5. cavità glenoidea

Fig. E
Visione anteriore frontale.
4. faccetta articolare acromiale

Fig. H
Visione volumetrica del cingolo scapolare.
f.s. fossetta soprasternale
c. clavicola
s. scapola

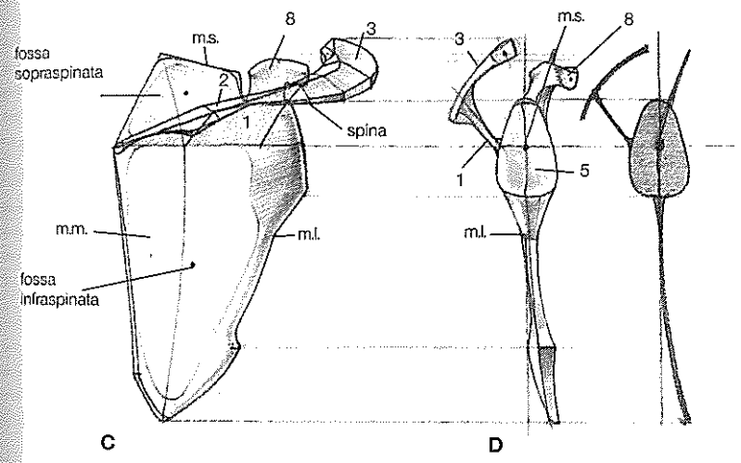

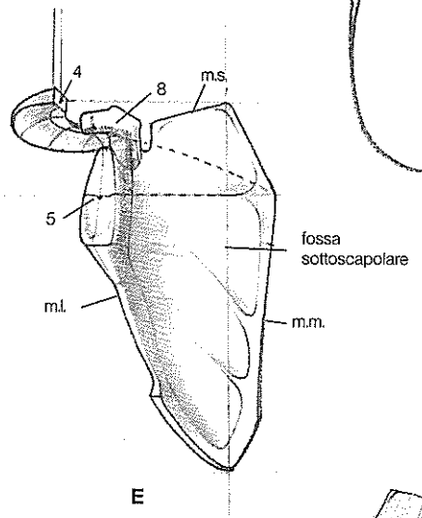





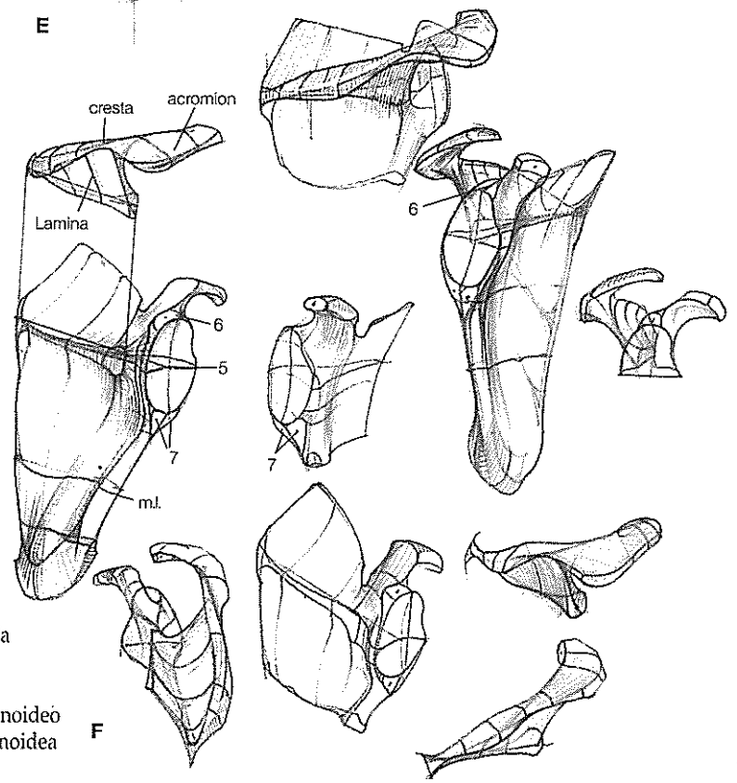

Fig. F
Visioni volumetriche della scapola da punti di vista differenziati.
6 tubercolo sopraglenoideo
7 tuberosità infraglenoidea

Rapporti proporzionali della scapola(fig. G)
L'altezza della scapola corrisponde alla misura del sottomodulo della testa F, ove F è dato da T-1/6T (vedi anche lezione 2).
Se suddividiamo questo sottomodulo della faccia in quattro parti uguali, possiamo individuare l'origine del trigono della spina (fig. G1) sul primo quarto superiore.
La larghezza della scapola dal margine mediale alla cavità glenoidea è dato da 1/2 F, mentre la sua larghezza complessiva, comprensiva cioè anche della sporgenza dell'acromion, è data da 1/2 F + 1/4 F.

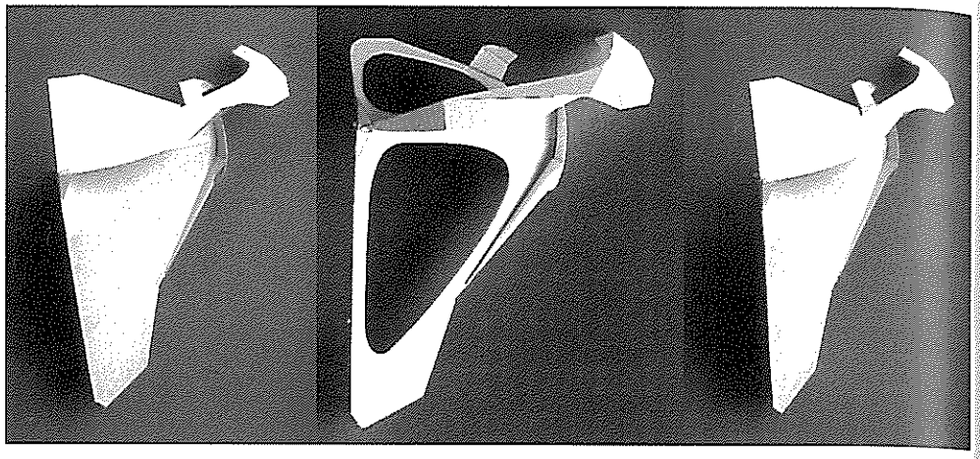

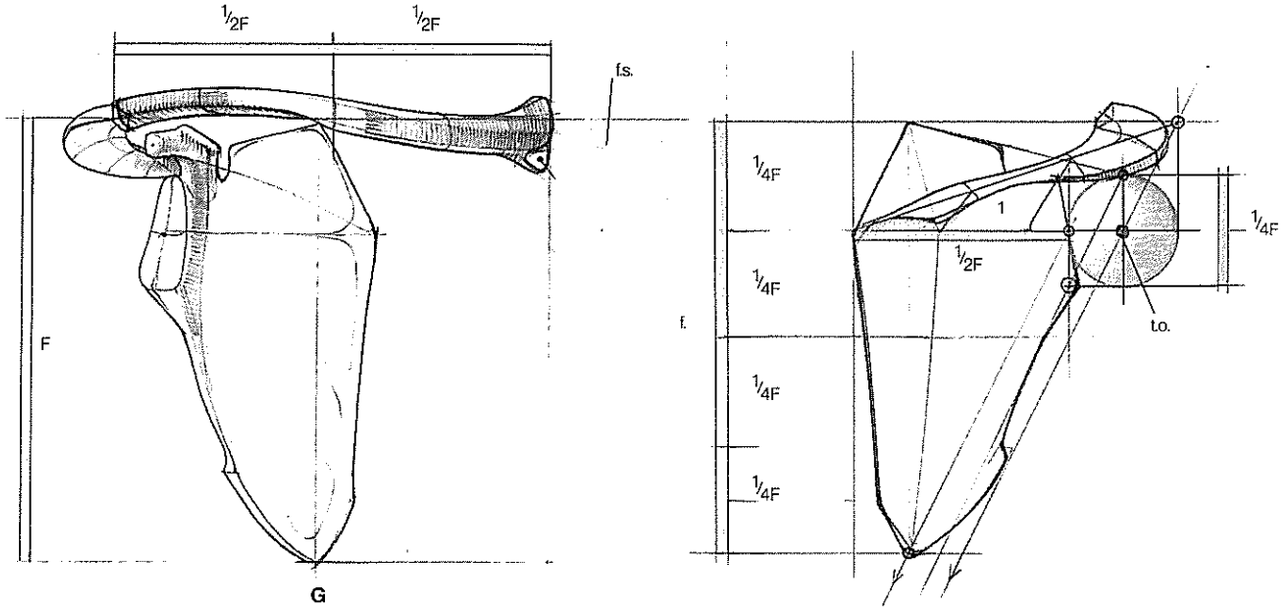

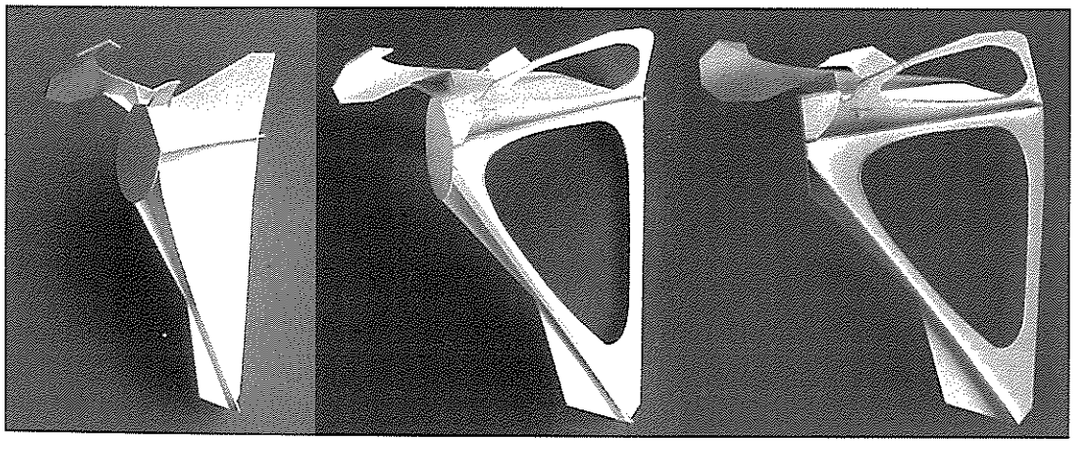

Fig. G
Rapporti proporzionali della scapola e della clavicola.
F rapporto proporzionale modulare corrispondente alla dimensione di altezza della faccia
f.s. fossetta soprasternale
1. trigono della spina
t.o. testa dell'omero

CLAVICOLA E SCAPOLA NEL LORO RAPPORTO ARTICOLARE CON LA GABBIA TORACICA

Per individuare e ricostruire volumetricamente il rapporto articolare tra clavicola e scapola nel loro "appoggio" sul volume ovoidale della gabbia toracica, possiamo ricorrere all'individuazione di una struttura, una sorta di "telaio primario", che consente la costruzione essenziale del "piano" delle spalle (tav. I), formato anteriormente dalla clavicola, lateralmente dal processo acromiale e posteriormente dalla cresta della spina della scapola.

Per comprendere gli andamenti strutturali del piano delle spalle, dobbiamo recuperare la relazione di tale piano con il piano obliquo che individua l'orifizio superiore della gabbia toracica. Determineremo così un segmento ad andamento trasversale che, trovando origine dal centro del piano dell'orifizio superiore (tav. I, figg. C-B sgg., o.), si porterà lateralmente fino al punto di connessione articolare tra la clavicola e l'acromion della scapola (figg. A-B sgg., punto 1).

Tracciamo ora altri due segmenti in relazione al precedente, uno anteriore e uno posteriore. L'anteriore trova origine dall'incisura clavicolare (figg. A-B sgg., punto 2) e si porta al punto di articolazione acromio-clavicolare (figg. A-B sgg., punto 1), individuando così nel suo andamento la traiettoria della clavicola. Il posteriore ci permette di orientare l'allineamento della scapola rispetto alla gabbia toracica e trova origine dall'angolo costale della I costa (figg. A-B sgg., punto 3) e si dirige lateralmente sulla profondità del processo acromiale (figg. A-B sgg., punto 4). Da tale processo tracciamo il segmento che segnala lo sviluppo inclinato della cresta della spina della scapola, fino al margine mediale della scapola stessa (figg. B-C-D-E 5). Questo, a sua volta, coincide con l'angolo costale, margine laterale della doccia polmonare. In questo modo risulta definito il limite del perimetro scheletrico del cingolo scapolare visibile epidermicamente.

A questo insieme di tracciati che permettono di evidenziare il margine o perimetro superiore del piano delle spalle, possiamo aggiungere due segmenti, uno anteriore (p.a.) e uno posteriore (p.p.), che, originando dal piano di sezione della gabbia toracica a livello della base dello sterno e, congiungendosi al processo acromiale, impostano le traiettorie indicative dei due pilastri muscolari (vedi figg. A-B-C e sviluppi volumetrici) che formano il cavo ascellare (vedi lezioni dedicate ai muscoli del tronco e della spalla).

L'insieme della costruzione così ottenuta mette in evidenza la volumetria prismatica della spalla nella sua relazione con il volume ovoidale della gabbia toracica.

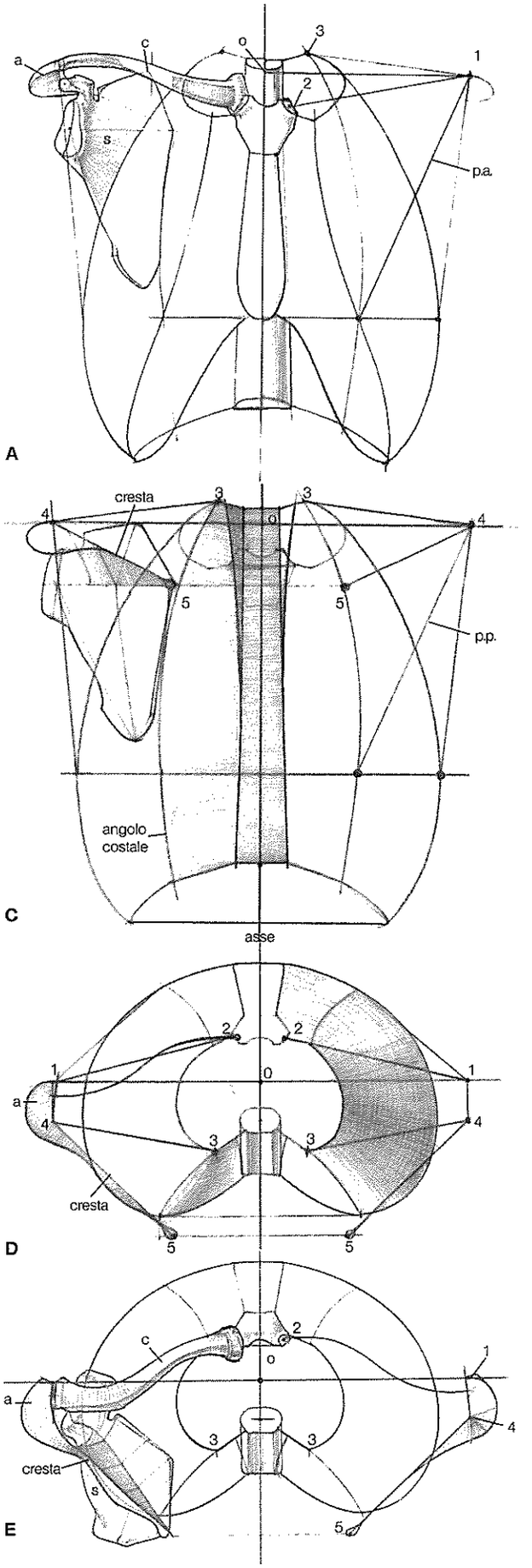

Tav. I

Fig. A
Visione anteriore frontale della gabbia toracica e cintura scapolare. Studio sui tracciati di struttura del piano delle spalle.

- c. clavicola
- s. scapola
- a. acromion
- o. centro orifizio superiore gabbia toracica
- 1. punto di articolazione tra scapola e clavicola (acromio-clavicolare)
- 2. punto di articolazione tra manubrio dello sterno e clavicola (sterno-clavicolare)
- 3. angolo costale della I costa
- 4. angolo dell'acromion con la cresta della spina della scapola

Fig. B
Visione laterale.

- 5. angolo mediale della scapola
- p.a. pilastro anteriore
- p.p. pilastro posteriore

Fig. C
Visione posteriore frontale.

Fig. D-E
Visione dall'alto.

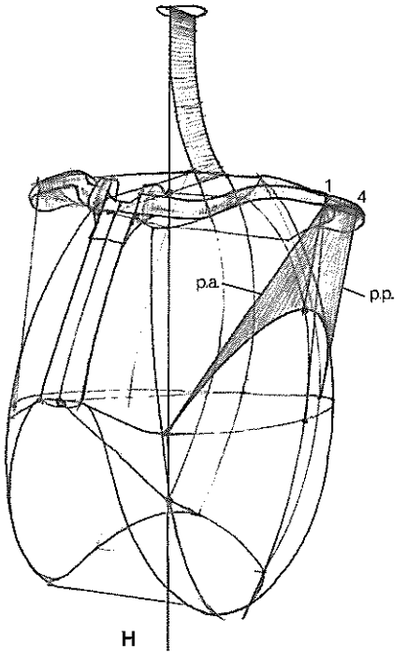

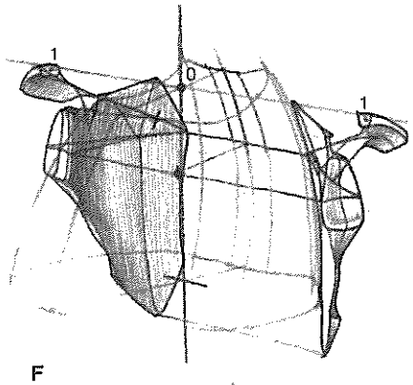

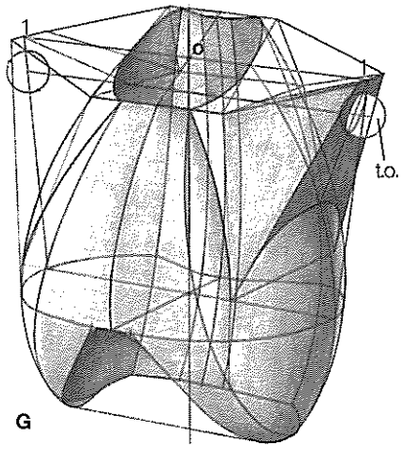



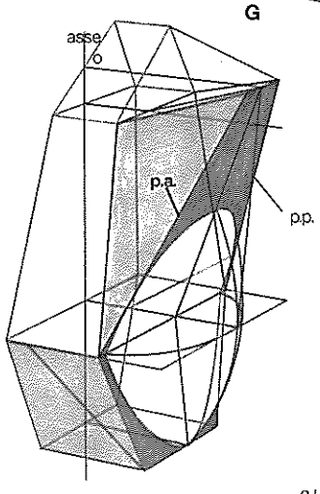

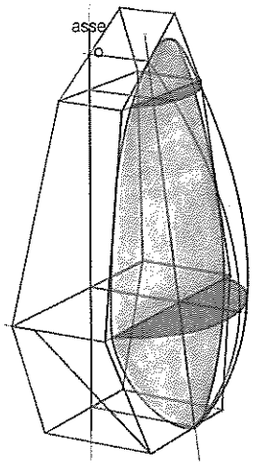

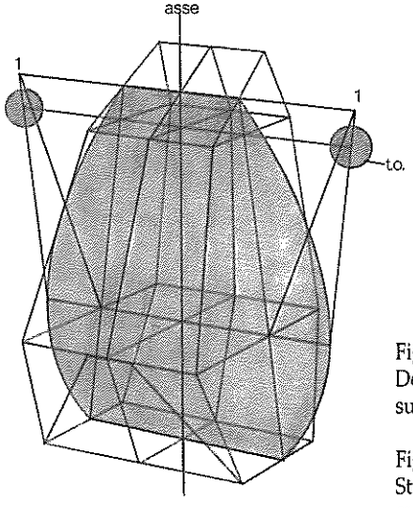

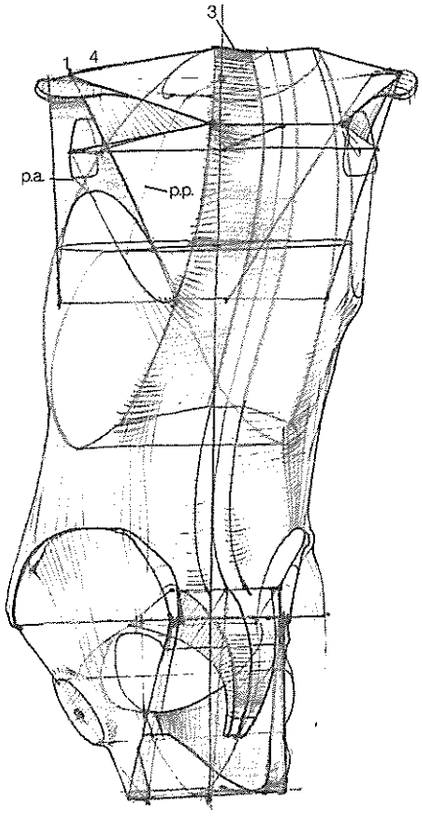

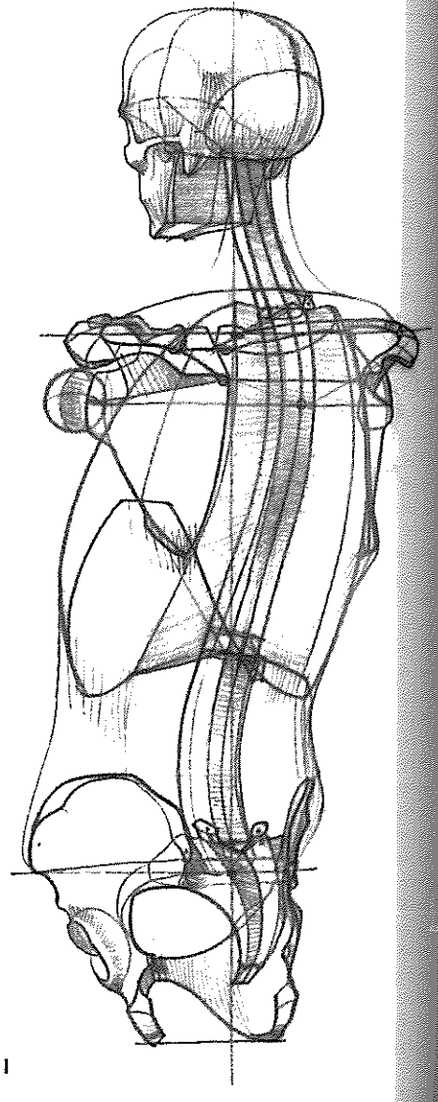

Fig. F
Dettaglio delle scapole allineate sull'asse trasverso.

Figg. G-H-I
Studi volumetrici con in evidenza le traiettorie di costruzione spaziale del cingolo scapolare e del piano che definisce il margine anteriore e posteriore del cavo ascellare e dell'articolazione della spalla nella sua intersezione con la forma ovoidale della gabbia toracica.
t.o. testa dell'omero

L'ARTO SUPERIORE. LO SCHELETRO DEL BRACCIO E DELL'AVAMBRACCIO

Il braccio (tav. I) corrisponde al segmento scheletrico dell'omero (fig. B o.). L'omero è un osso lungo; possiede una diafisi e due estremità articolari. L'estremità superiore è composta da una testa (fig. B1) emisferica articolare; questa si connette alla scapola nella cavità glenoidea (fig. B2), e forma l'articolazione della spalla, detta scapolo-omerale, che è un'articolazione a enartrosi estremamente mobile.

La diafisi (fig. B3), di forma prismatica, è caratterizzata da impronte per l'innesto dei potenti muscoli delegati al movimento del braccio. L'estremità inferiore è composta da due superfici articolari: la troclea (fig. B4) e il condilo (fig. B5).

Queste si connettono all'ulna (fig. B u.) e al radio (fig. B r.), dando origine all'articolazione del gomito, composta dall'articolazione omero-ulnare tra la troclea e la faccia trocleare dell'ulna, e dall'articolazione omero-radiale tra il condilo e la faccia superiore del capitello (fig. B6) del radio, che generano così un movimento di flessione ed estensione dell'avambraccio sul braccio.

L'avambraccio è formato dalle due ossa lunghe del radio e dell'ulna, che non solo concorrono con la loro estremità superiore a formare l'articolazione del gomito ma, attraverso il capitello del radio e l'incisura radiale dell'ulna (fig. B7), trovano anche un loro reciproco rapporto articolare detto radio-ulnare superiore. Le loro diafisi, di forma prismatica, si portano con andamento arcuato all'estremità inferiore, dove, diversamente dall'estremità superiore in cui risulta più esile, il radio è più massiccio e copre con il suo volume trasverso quasi la totalità dello snodo articolare del polso. Difatti il radio è il segmento scheletrico delegato alla funzione di articolazione con il carpo (fig. B c.) della mano (articolazione radio-carpica), costituendone il principale sostegno.

L'ulna, nella sua estremità inferiore, è caratterizzata da una testa articolare (fig. B8), che non assolve compiti diretti di articolazione con la mano, ma con cui essa si connette al radio nell'incisura ulnare (fig. B9) formando l'articolazione radio-ulnare inferiore. Questa articolazione, assieme all'articolazione radio-ulnare superiore, permette al radio di eseguire un movimento rotatorio sul proprio asse longitudinale, chiamato di pronazione (vedi figg. C-D-E-F), grazie al quale il radio va a sovrapporsi all'ulna, incrociandola, e di supinazione (fig. B), quando i due segmenti sono in condizione di parallelismo. In questi movimenti il radio trasporta con sé la mano, facendo così volgere il palmo da anteriore (movimento di supinazione) a posteriore (movimento di pronazione) e a questo movimento contribuisce leggermente l'omero, con una rotazione sul proprio asse (vedi figg. C-E-F). L'ulna in questi movimenti assolve così un ruolo indispensabile di supporto meccanico. Essendo l'ulna infatti l'elemento scheletrico maggiormente responsabile della meccanica articolare del gomito, che comporta movimenti uniassiali di estensione e di flessione dovuti alla sua connessione con la troclea dell'omero, esso trasporta con sé in questi movimenti il radio. Difatti la connessione tra radio e condilo, ossia tra superfici piane e sferiche, è sì più mobile ma è anche di per sé più debole.

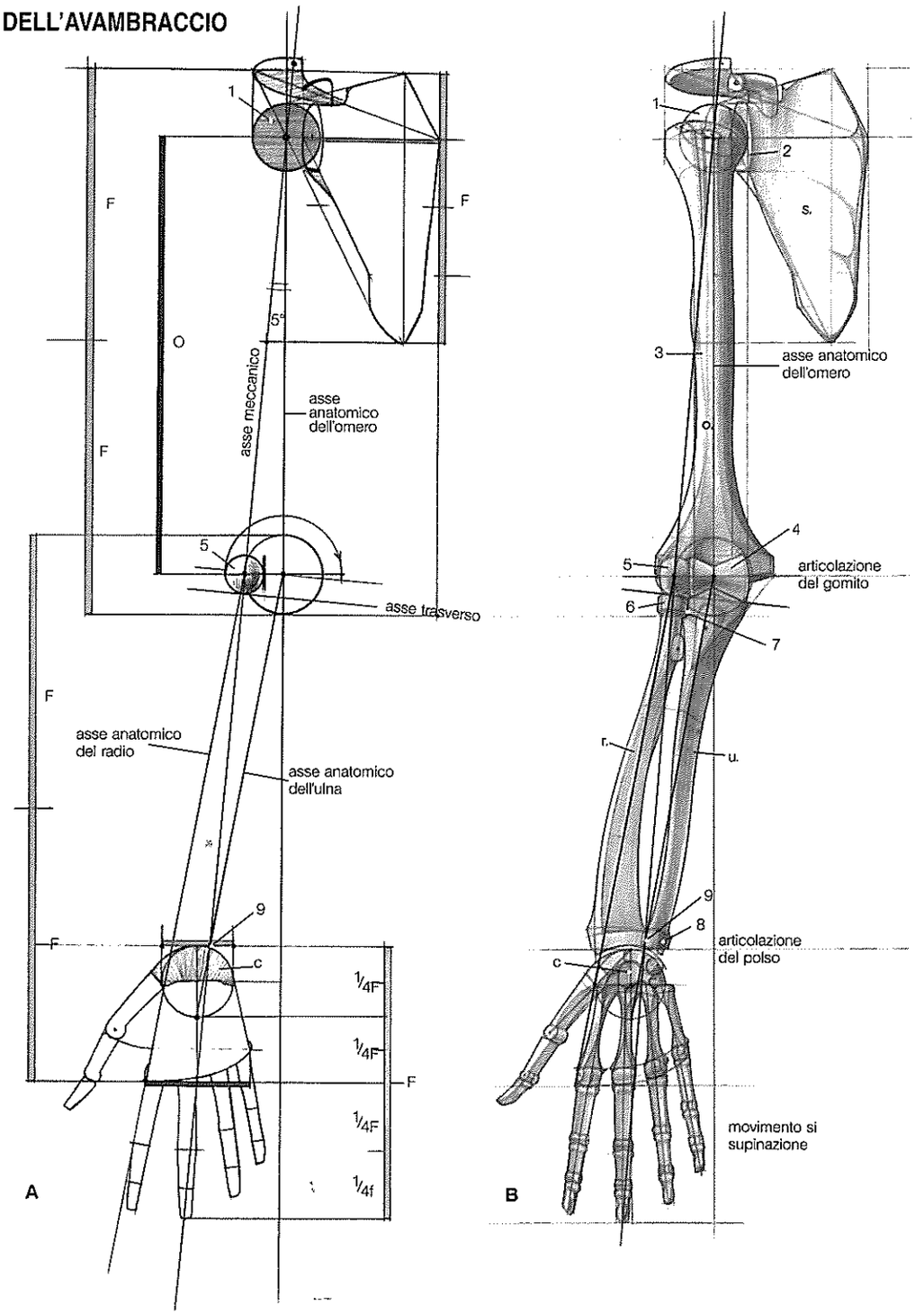

Fig. A
Arto superiore: assi anatomici e asse meccanico di rotazione dello scheletro e rapporti proporzionali modulari.
O rapporto modulare corrispondente al segmento scheletrico dell'omero: (T+ 1/3 T) = O
F rapporto modulare equivalente alla dimensione di altezza della faccia: (T – 1/6 T) = F

Fig. B
Visione anteriore frontale in estensione e supinazione della mano dell'arto superiore destro.
s. scapola
o. omero
1. testa
2. cavità glenoidea della scapola
3. diafisi
4. troclea
5. condilo
r. radio
6. capitello del radio
u. ulna
7. incisura radiale dell'ulna
8. testa
9. incisura ulnare del radio
c. carpo,

Queste indicazioni iniziali ci aiutano a comprendere sia il comportamento degli assi anatomici intrinsechi all'andamento delle singole diafisi, sia quello dell'asse principale meccanico e dei singoli rapporti dimensionali tra le varie parti. Nell'esempio (figg. A-B), proponiamo l'arto superiore abbassato in estensione e supinazione.

Per trovare un orientamento corretto, notiamo che, rispetto a un asse verticale (asse anatomico) passante per il centro della testa articolare dell'omero (fig. A) e intrinseco all'andamento longitudinale della sua diafisi, le due diafisi dell'avambraccio radio e ulna (figg. A-B) non sono situate in allineamento con tale asse, ma formano con l'omero un angolo aperto lateralmente.

Questo spostamento delle diafisi del radio e ulna laterale soddisfa due condizioni diverse. Da un lato, fa sì che, nel movimento di pronazione, il radio porti la mano in linea con l'asse diafisiario dell'omero (figg. C-E-F), situazione per altro normale nella postura dell'arto superiore in condizione di riposo, detta di semipronazione, cioè di quasi pronazione completa (fig. D). Dall'altro permette all'ulna, nel movimento di flessione, di sovrapporsi all'omero, grazie anche al valore angolare dell'asse trasverso dell'articolazione del gomito, posto perpendicolarmente all'asse meccanico di rotazione (fig. A).

L'asse di rotazione trova origine nel centro della testa dell'omero (fig. A1) e si porta all'esterno di cinque gradi rispetto all'asse diafisiario dello stesso, passando per il condilo (fig. A5) fino ad incontrare, nella mediana, il capitello del radio (centro di rotazione) e, in basso, l'articolazione radio-ulnare inferiore (fig. A9). Su quest'asse di rotazione avvengono i movimenti di pronazione e supinazione.

Valutando i rapporti proporzionali delle parti scheletriche esaminate (fig. A), possiamo notare che in genere l'omero è uguale alla lunghezza dell'avambraccio più carpo e metacarpo. Qui proponiamo (fig. A) una suddivisione proporzionale attraverso il segmento F, sottomodulo del modulo T (testa), che, come abbiamo già visto, corrisponde alla misura della faccia.

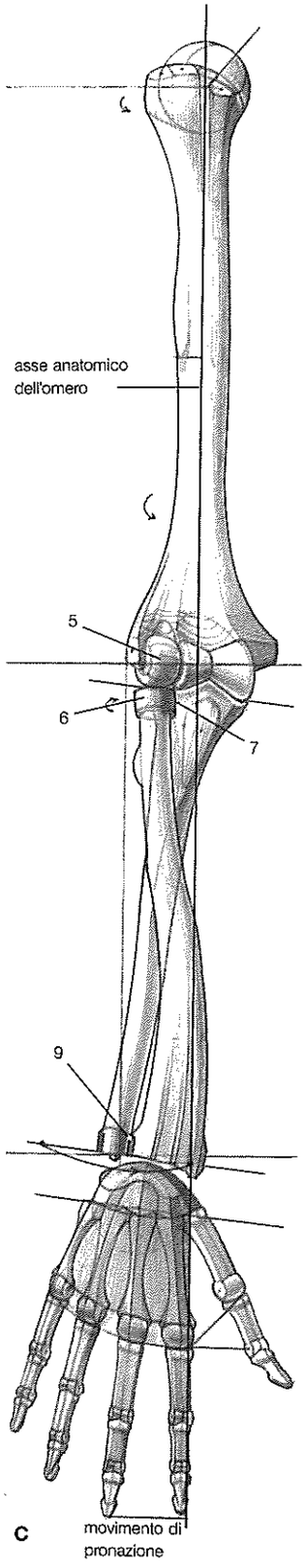

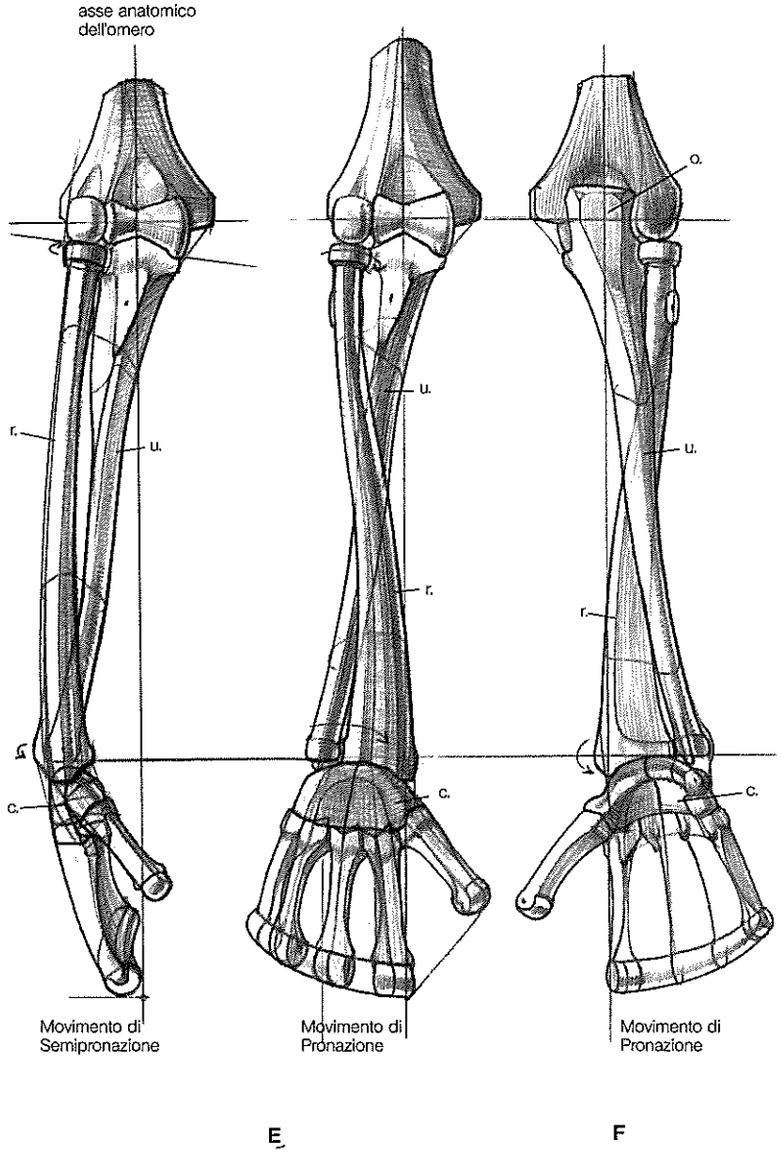

Fig. C
Arto superiore destro, visione anteriore frontale
Movimento di pronazione della mano.

Fig. D-E
Visione anteriore frontale, particolare dell'arto superiore destro.

Fig. F
Visione posteriore frontale - particolare dell'arto superiore destro.
o. olecrano

Lezione 33

LO SCHELETRO DEL BRACCIO: L'OMERO

L'omero (tav. I) è il segmento scheletrico del braccio che va dalla spalla al gomito; è un osso lungo ed è composto da un corpo o diafisi e da due estremità articolari, una superiore e una inferiore.
L'estremità superiore ha una testa articolare e due tubercoli, maggiore e minore.
La testa (figg. A-B-C 1) è di forma emisferica ed è rivolta, con andamento mediale e posteriore, alla cavità glenoidea della scapola con la quale essa articola.
L'area articolare della testa è contornata da una breve area depressa detta collo (figg. A-B-C 2), in cui si inserisce la capsula fibrosa che ingloba al suo interno la testa articolare e che origina dal bordo della cavità glenoidea; a partire dal collo possiamo notare i due rilievi dei tubercoli. Il maggiore (figg. A-B-C 3), posto lateralmente, è il punto più sporgente dell'estremità superiore. Il tubercolo, per mezzo di tre faccette, dette impronte, (figg. B-F f.) offre i punti di inserzione a tre fasci muscolari che originano dalla faccia dorsale della scapola e sono, nell'ordine di inserzione dall'anteriore al posteriore, il sopraspinato, il sottospinato e il piccolo rotondo.
Il tubercolo minore (figg. A-B 4) è dotato anch'esso di un'impronta (figg. A-B-F f.), nella quale si inserisce il muscolo sottoscapolare che origina dalla faccia costale della scapola. Oltre alla capsula fibrosa, è soprattutto grazie all'azione di questo insieme di fasci muscolari che la testa articolare dell'omero, durante il movimento, viene tenuta costantemente a contatto con la cavità articolare glenoidea della scapola, assicurando così il segmento del braccio alla spalla.
I due tubercoli sono separati anteriormente da una scanalatura longitudinale detta doccia bicipitale (figg. A-B 5), nella quale scorre il lungo tendine del muscolo capo lungo del bicipite.
La diafisi, a partire dal di sotto dei tubercoli, denota una sezione cilindrica e mostra lateralmente, appena al di sopra della sua metà, una vasta area di forma ellittica e rugosa detta impronta deltoidea (figg. A-B-C 6), luogo di inserzione del muscolo omonimo che, con il suo volume, caratterizza il margine laterale delle spalle. A partire dall'impronta e verso il basso, la sezione cilindrica della diafisi si trasforma progressivamente in una sezione marcatamente triangolare, presentando così tre facce e tre margini. Di questi ultimi, i due laterale e mediale, man mano che la forma verso il basso si allarga in senso trasversale e si appiattisce in senso anteriore-posteriore, diventano aguzzi e vengono denominati anche creste, rispettivamente sopracondiloidea laterale (figg. A-B-C 7) e sopracondiloidea mediale (figg. A-C 8). Questi margini si espandono in due sporgenze chiamate epicondilo, posto lateralmente (figg. A-B-C 9), ed epitroclea, posta medialmente (figg. A-C 10). Queste, assieme alla cresta sopracondiloidea, sono i luoghi di origine dei muscoli dell'avambraccio e della mano.
L'estremità inferiore è caratterizzata da due superfici articolari per lo scheletro dell'avambraccio, ovvero la troclea, che articola con il segmento scheletrico dell'ulna, e il condilo, che articola con il segmento del radio.
La troclea (figg. A-C 11) è posta medialmente al di sotto della sporgenza epitrocleare; è una forma articolare simile ad una puleggia, caratterizzata da due superfici di forma troncoconica unite centralmente con le loro "basi minori" e disposte su di un asse orizzontale trasversale.

Tav. I

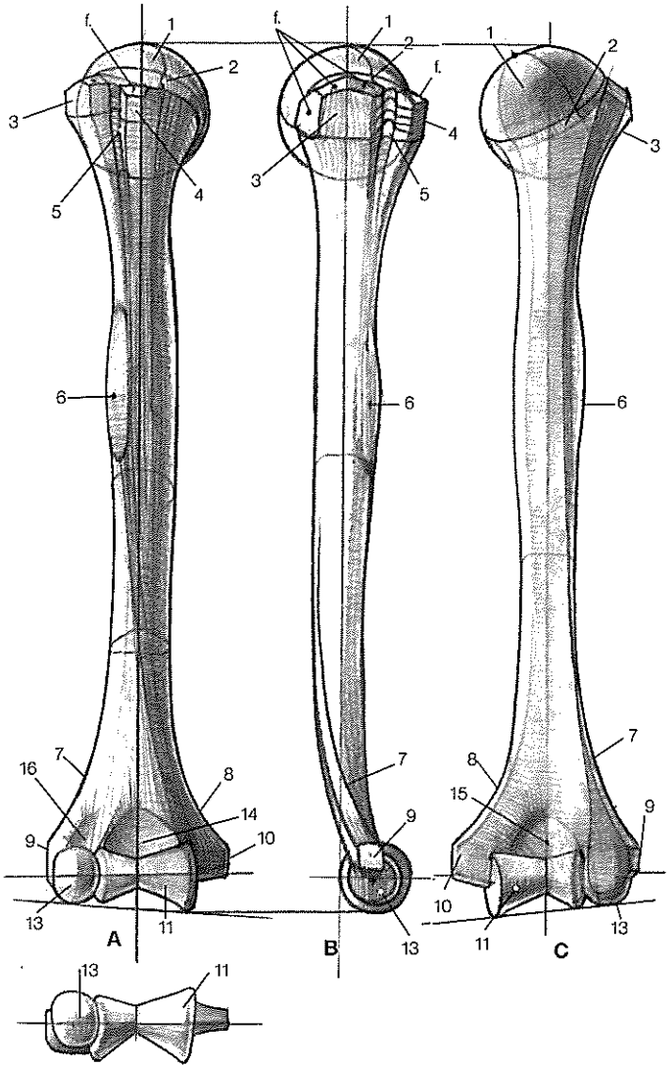

Fig. A
Visione anteriore frontale dell'omero destro.
1. testa
2. collo
3. tubercolo maggiore
4. tubercolo minore
f. faccette per l'inserzione dei muscoli propri della scapola
5. doccia bicipitale
6. impronta deltoidea
7. cresta sovracondiloidea, parte terminale del margine laterale
8. cresta sovracondiloidea - parte terminale del margine mediale
9. epicondilo
10. epitroclea
11. troclea
13. condilo
14. fossa coronoidea
16. fossetta radiale

Particolare Fig. A
Estremità inferiore dell'omero, visione dal basso.

Fig. B
Visione laterale.

Fig. C
Visione posteriore frontale.
15. fossa olecranica

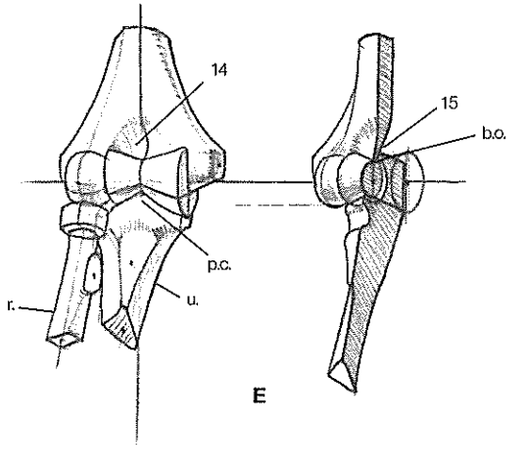

Fig. E
Articolazione del gomito visto frontalmente e in sezione longitudinale.
14. fossa coronoidea dell'omero
p.c. processo coronoideo dell'ulna
15 fossa olecranica
b.o. becco dell'olecrano

Questa forma articola con la faccia articolare trocleare dell'ulna (vedi fig. D12). A fianco della troclea troviamo la sporgenza sferoidale del condilo (figg. A-B-C 13) il quale articola con la faccia superiore a superficie concava della testa del radio.
Anteriormente, al di sopra della troclea, notiamo una depressione chiamata fossa coronoidea (figg. A-E 14); questa riceve il processo coronoideo dell'ulna quando l'avambraccio è nella sua condizione di massima flessione (vedi esempio fig. G); posteriormente, al di sopra della troclea, troviamo un'altra area depressa e più profonda detta fossa olecranica (figg. C-E 15); questa riceve il becco olecranico dell'ulna quando l'avambraccio è nella posizione di massima estensione.
Possiamo notare che anche al di sopra del condilo esiste una fossa detta radiale (fig. A16), assai meno depressa delle altre, che serve a contenere la testa del radio nel momento di massima flessione (vedi fig. G).

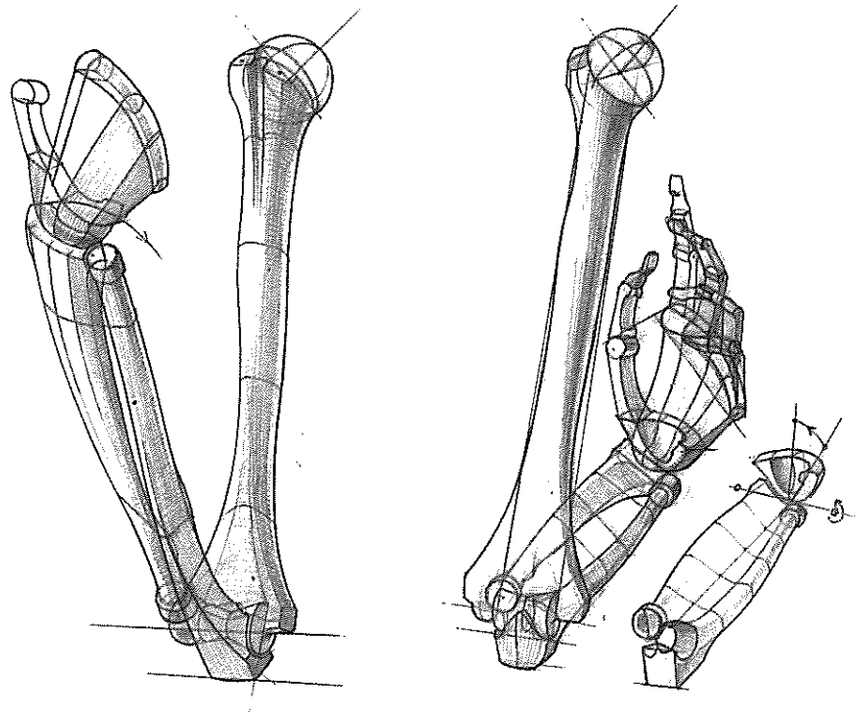

G

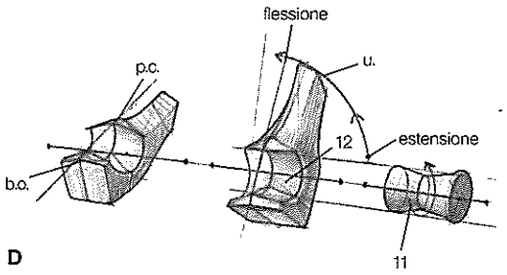

D

Fig. D
Visione volumetrica delle parti scheletriche che compongono l'articolazione del gomito.
11. visione schematica della troclea dell'omero
u. ulna
b.o. becco dell'olecrano
p.c. processo coronoideo dell'ulna
12. faccette semilunari della faccia articolare trocleare dell'ulna

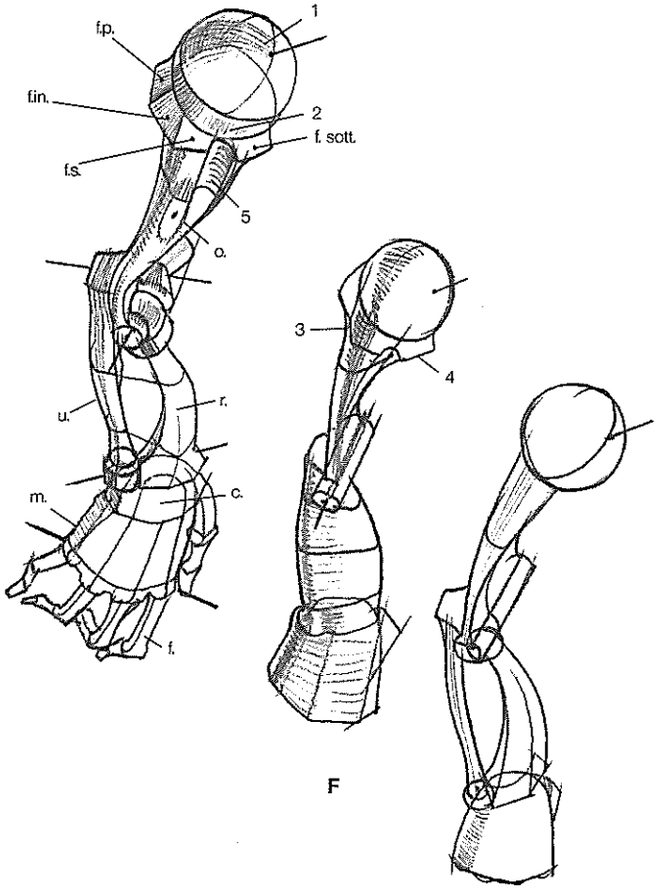

F

Fig. F
Visione dall'alto dell'arto superiore destro visto nel movimento di semipronazione.
o. omero
1. testa
2. collo
3. tubercolo maggiore
f.p. faccetta per il muscolo piccolo rotondo
f.in. faccetta per il muscolo infraspinato
f.s. faccetta per il muscolo sopraspinato
4. tubercolo minore
f.sott. faccetta per il muscolo sottoscapolare
5. doccia bicipitale
r. radio
u. ulna
c. carpo
m. metacarpo
f. falangi

Fig. G
Arto superiore destro e sinistro visto nel movimento di flessione

ARTICOLAZIONE DELLA SPALLA

Tav. I

Questa articolazione a enartrosi è dovuta alla testa emisferica dell'omero che articola sulla superficie leggermente concava della fossa glenoidea della scapola. In questa articolazione la superficie articolare della testa omerale è molto più estesa della cavità stessa (tav. I, fig. A1); di conseguenza solo una piccola porzione di essa, in fase di movimento, viene a contatto con la superficie della cavità stessa; questo spiega l'ampiezza di movimento che il braccio può compiere sulla spalla.

La testa omerale è tenuta in sede da una serie di legamenti: un anello fibrocartilagineo (detto labbro glenoideo), la capsula fibrosa, il legamento gleno-omerale, il coraco-omerale, l'omerale-trasverso. Ci soffermiamo sui primi due.

Il labbro prende origine dal bordo dell'area articolare della cavità glenoidea e in questo modo espande l'area stessa, rendendola più profonda e maggiormente congruente alla testa omerale.

La capsula (fig. B2) avvolge completamente le due superfici articolari; origina dal contorno della cavità glenoidea (fig. B3), includendo al suo interno il labbro superiore e si inserisce al collo dell'omero (fig. B4). Poiché questa capsula fibrosa permette una serie molto ampia di movimenti, essa è allentata e lassa; in questo modo i veri elementi che trattengono la testa dell'omero nella sede articolare sono i muscoli propri della spalla – menzionati nella lezione precedente – i quali inoltre, con i loro tratti tendinei, si fondono in parte alla capsula articolare rinforzandola. Questa articolazione permette al braccio una varietà infinita di movimenti che possono comunque essere riuniti in queste categorie: flessione ed estensione, abduzione e adduzione (fig. F), rotazione interna e rotazione esterna più un movimento complessivo detto di circonduzione.

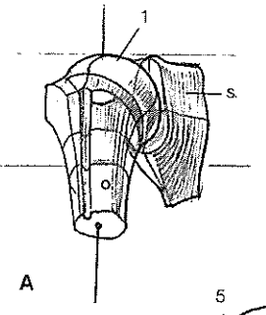

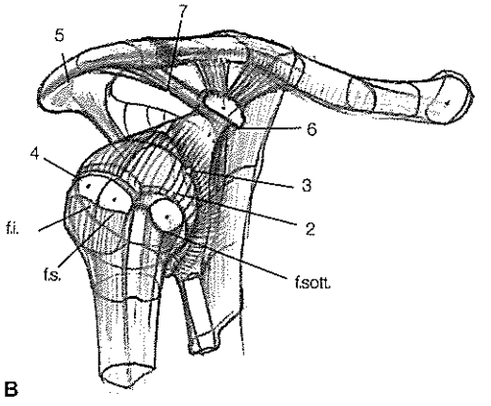

Fig. A
Particolare dell'articolazione della spalla.
o. omero
1. testa articolare dell'omero
s. scapola (estremità articolare)

Fig. B
Particolare dell'articolazione della spalla.
2. capsula articolare
3. contorno cavità glenoidea
4. collo dell'omero
f.sott. faccetta per l'inserzione del muscolo sottoscapolare
f.s. faccetta per l'inserzione del muscolo sopraspinato
f.i. faccetta per l'inserzione del muscolo infraspinato
5. processo acromiale
6. becco coracoideo
7. legamento coraco-acromiale

Fig. C
Visione posteriore frontale del movimento di elevazione del cinto scapolare.
1. articolazione sternoclavicolare

Fig. D
Visione postero-laterale del cingolo scapolare e particolari del movimento di elevazione della scapola.

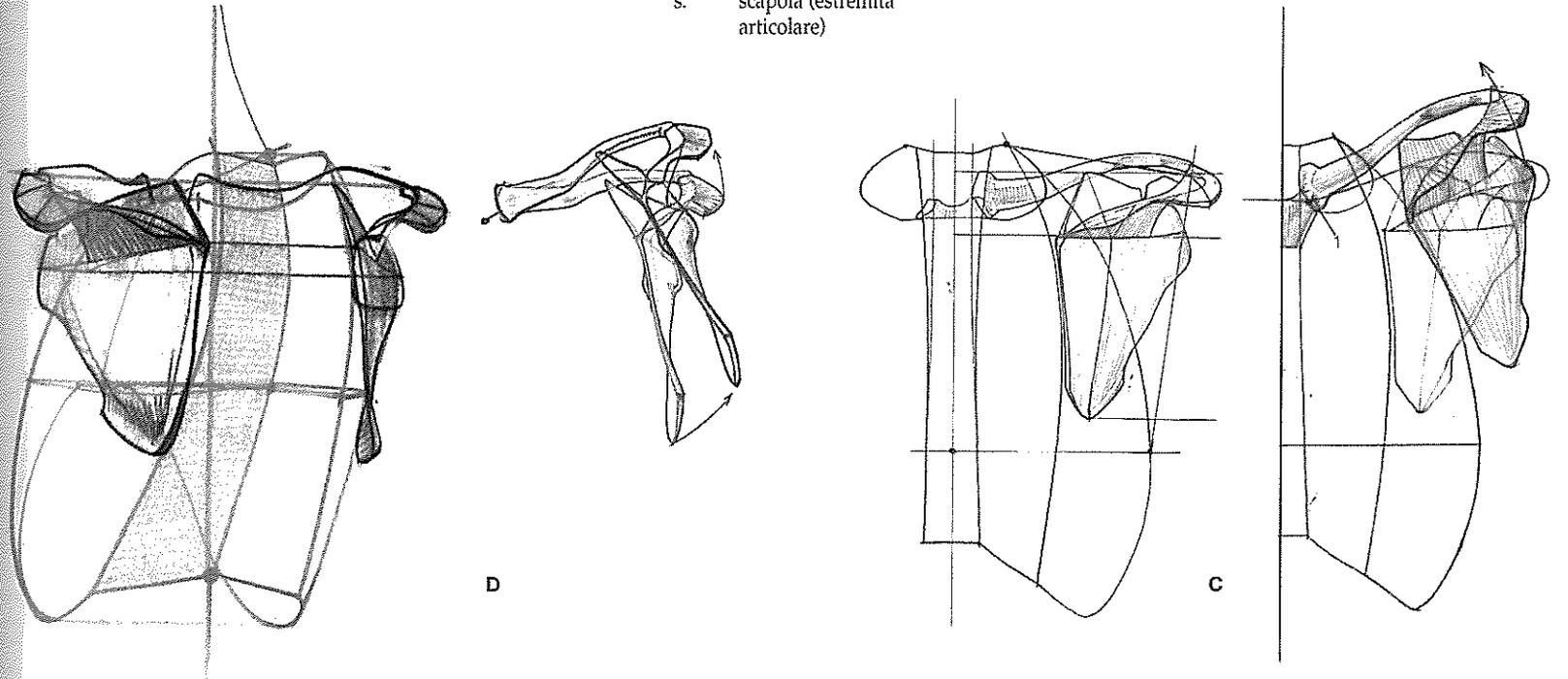

Dobbiamo sottolineare che l'ampiezza dei movimenti del braccio è aumentata notevolmente dall'azione concomitante del cingolo scapolare; difatti, il segmento scheletrico della clavicola, facendo perno sul manubrio dello sterno nell'articolazione sterno-clavicolare, trascina con sé nel movimento la scapola che scorre sulla parete convessa del torace; di conseguenza la scapola può portarsi in alto (vedi figg. C-D), agevolando il movimento del braccio verso l'alto, oppure può ruotare in avanti (fig. E1), permettendo alle braccia di incrociarsi anteriormente oppure posteriormente (fig. E2). Come esempio di questo gioco di relazione molto stretto tra le due articolazioni, possiamo analizzare il movimento di abduzione del braccio (fig. F). Questo è possibile, sino a porre il braccio da una posizione verticale (fig. F1) a una posizione orizzontale (fig. F2), coinvolgendo solamente l'articolazione scapolo-omerale, mentre un ulteriore sollevamento (fig. F3) va a coinvolgere l'articolazione della clavicola con lo sterno. Questo è dovuto al ponte scheletrico formato dall'acromion (fig. B5), dal becco coracoideo (fig. B6) e dal legamento coraco-acromiale (fig. B7), teso tra queste due emersioni scheletriche.
Questo insieme di elementi limita così l'escursione del movimento del segmento del braccio verso l'alto e fa sì che si renda necessario l'intervento articolare del cingolo scapolare.

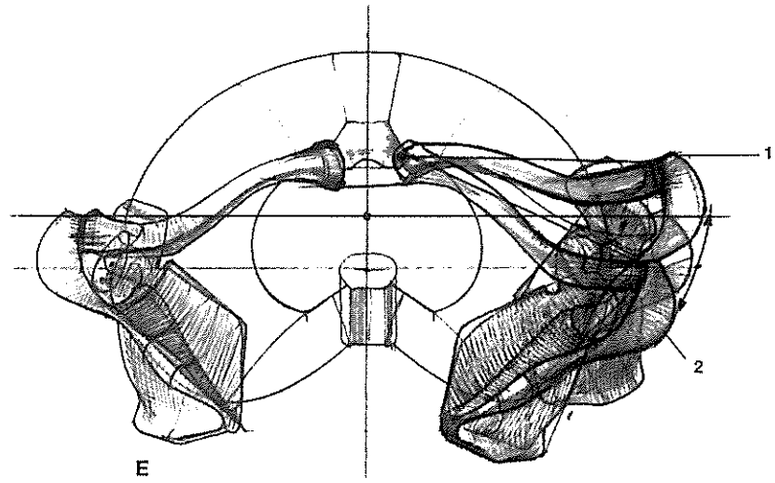

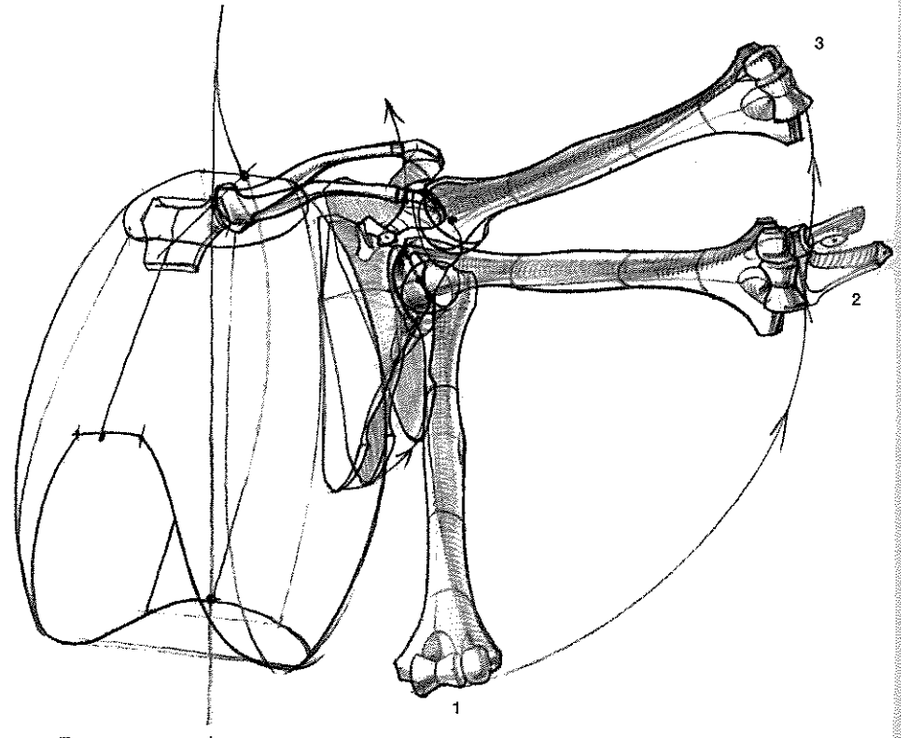

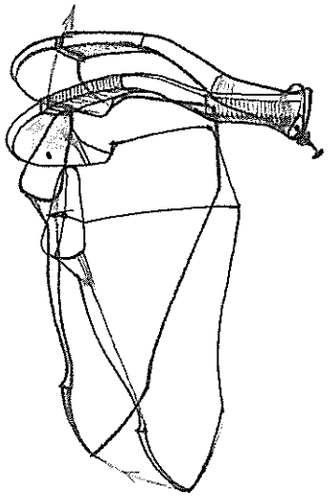

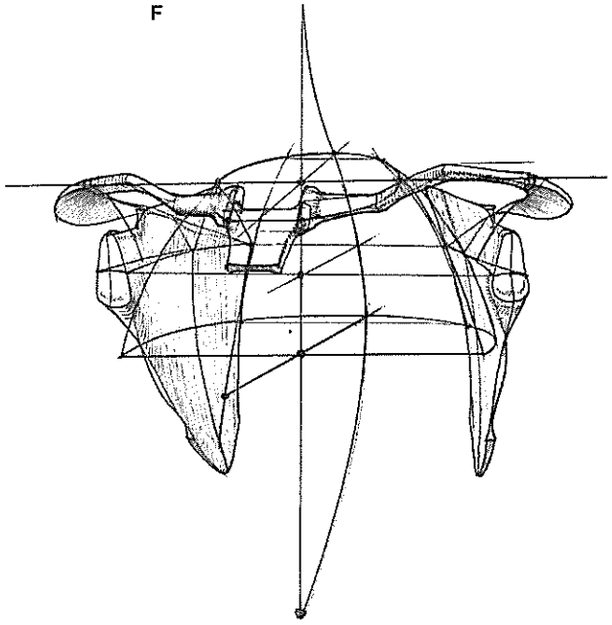

Fig. E
Visione superiore - movimenti di rotazione del cingolo scapolare.
1. rotazione anteriore
2. rotazione posteriore

Fig. F
Visione antero-laterale in sequenza della meccanica articolare del cingolo scapolare e articolazione della scapola nella sua relazione con il movimento di abduzione del braccio.

LO SCHELETRO DELL'AVAMBRACCIO: L'ULNA E IL RADIO

Le ossa dell'avambraccio, cioè radio e ulna (tav. I), costituiscono il segmento scheletrico che si estende dal gomito al polso; assumono una disposizione tra di loro parallela e lievemente obliqua rispetto all'andamento della diafisi dell'omero (vedi anche lezione 32).

L'ulna

L'ulna è l'osso mediale dell'avambraccio; è un osso lungo e come tale caratterizzato da una diafisi e da due estremità articolari, superiore e inferiore.

L'estremità superiore si sviluppa in un voluminoso processo di forma prismatica, detto olecrano (tav. I, figg. B-C 1); questo anteriormente presenta una vasta area scavata, la faccia articolare trocleare (fig. A2), che è delimitata in alto da un processo sporgente a forma di uncino, detto becco dell'olecrano (fig. A3). Il becco dà origine a un rilievo centrale detto cresta (figg. A-B 4), che suddivide con il suo andamento dall'alto al basso la faccia trocleare, determinando così a sua volta due facce distinte, dette incisure semilunari (fig. A i.s.). La cresta termina anteriormente in una sporgenza detta processo coronoideo (figg. A-B 5), che costituisce il margine anteriore della faccia articolare trocleare. Questa faccia articolare dell'ulna, congiungendosi alla superficie articolare trocleare dell'omero, dà origine all'articolazione omero-ulnare, una diartrosi a ginglimo angolare. Queste due superfici, articolandosi, determinano un movimento di flessione ed estensione dell'ulna sull'omero (vedi fig. F).

L'ulna presenta lateralmente alla superficie articolare trocleare una piccola faccetta articolare concava, chiamata incisura radiale (fig. B i.r.), mediante la quale l'ulna si articola con il radio, l'articolazione radio-ulnare superiore o prossimale (vedi particolare figg. A-B). Al di sotto di queste due superfici articolari la forma dell'ulna rivela due aree rugose. La prima, di forma triangolare e posta anteriormente, leggermente al di sotto del processo coronoideo, chiamata tuberosità ulnare (fig. A6), costituisce il punto di inserzione del muscolo brachiale. La seconda, posta lateralmente e più piccola, è caratterizzata da un solco da cui si origina il muscolo supinatore (fig. B7).

A partire dall'area espansa e voluminosa superiore, la diafisi si va progressivamente assottigliando e la sua forma da prismatica, con sezione quadrangolare a livello del suo processo olecranico (vedi particolare fig. A), diventa sempre più triangolare nella porzione mediana, mentre verso il basso, in prossimità della sua estremità inferiore, assume una forma cilindrica.

L'estremità inferiore è più dilatata rispetto alla diafisi ed è formata da una testa articolare di forma cilindrica (figg. A-B-C t.u.) a superficie liscia, dove troverà la possibilità di articolare l'estremità inferiore del radio (articolazione radio-ulnare inferiore o distale). Da notare che nell'estremità posteriore della testa articolare sporge una piccola apofisi appuntita, il processo stiloideo (figg. B-C 8). Questa forma in rilievo crea una doccia chiamata solco stiloideo (figg. B-C 9), che guida il percorso del tendine del muscolo estensore ulnare del carpo.

Tav. I

Particolare fig. B
Articolazione radio-ulnare superiore: visione antero-laterale dell'ulna (in sezione) e del capitello del radio.
6. tuberosità dell'ulna

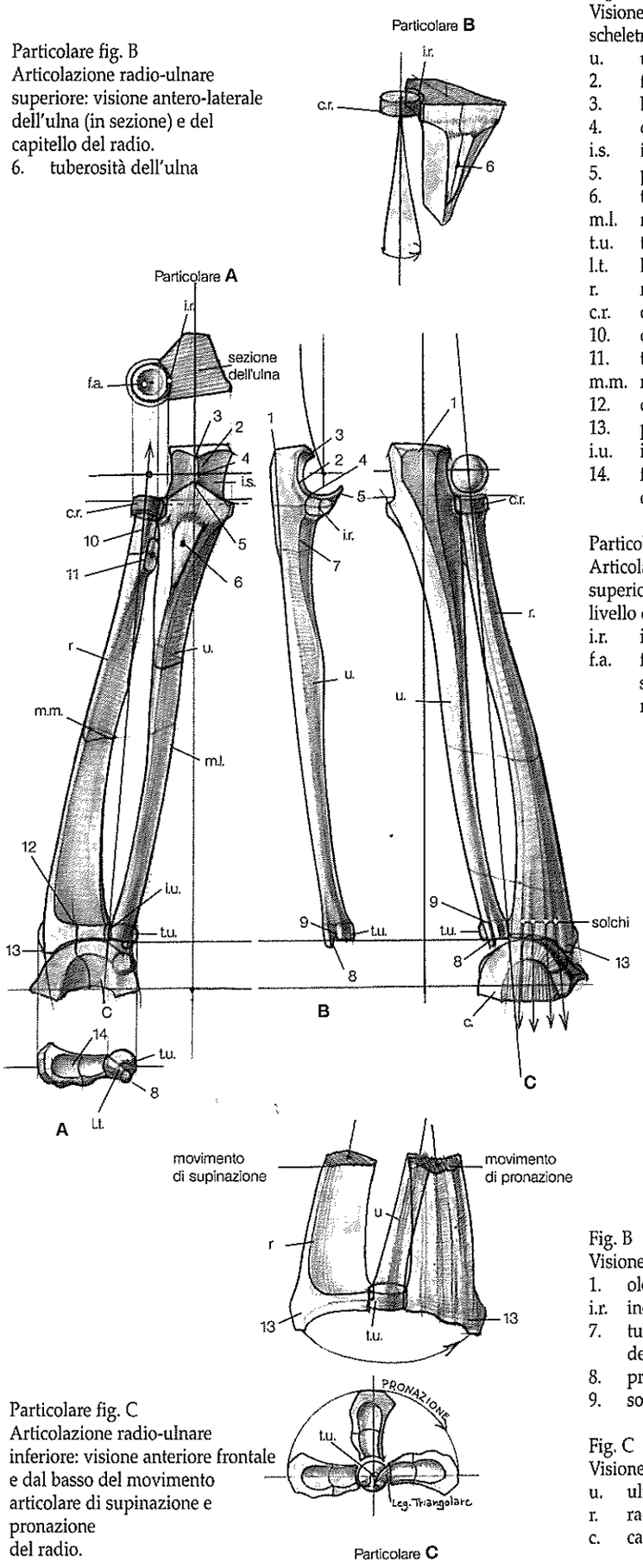

Particolare fig. C
Articolazione radio-ulnare inferiore: visione anteriore frontale e dal basso del movimento articolare di supinazione e pronazione del radio.

Fig. A
Visione anteriore frontale dello scheletro dell'avambraccio.
u. ulna
2. faccia articolare trocleare
3. becco dell'olecrano
4. cresta
i.s. incisura semilunare
5. processo coronoideo
6. tuberosità ulnare
m.l. margine laterale
t.u. testa articolare dell'ulna
l.t. legamento triangolare
r. radio
c.r. capitello del radio
10. collo
11. tuberosità radiale
m.m. margine mediale
12. cresta
13. processo stiloideo
i.u. incisura ulnare
14. faccia inferiore articolare del radio

Particolare fig. A
Articolazione radio-ulnare superiore: sezione dell'ulna a livello del capitello del radio
i.r. incisura radiale
f.a. faccetta articolare superiore del capitello del radio

Fig. B
Visione laterale dell'ulna.
1. olecrano
i.r. incisura radiale
7. tuberosità ulnare o cresta del muscolo supinatore
8. processo stiloideo
9. solco stiloideo

Fig. C
Visione posteriore frontale.
u. ulna
r. radio
c. carpo

Il radio

Il radio è situato lateralmente all'ulna e anch'esso è costituito da un corpo e due estremità, superiore e inferiore.

L'estremità superiore è caratterizzata da una piccola testa articolare di forma cilindrica che è chiamata anche capitello del radio (figg. A-C c.r.). Questa testa a superficie liscia dà luogo a due articolazioni distinte.

La prima, detta omero radiale, avviene nella sommità della testa del radio che presenta una faccia articolare (vedi particolare fig. A f.a.) concava e liscia, che si modella alla forma sferoidale e convessa del condilo dell'omero (vedi fig. D e fig. E). Questa articolazione di tipo sferico permette a sua volta due tipi di movimento: il primo è di flessione ed estensione, dato che, con la sua faccia superiore concava, il radio scivola sulla superficie del condilo (fig. E), avvicinando così nella flessione il segmento del radio all'omero; il secondo movimento è invece di rotazione, poiché questa stessa faccia concava permette al radio di ruotare lungo il suo asse longitudinale.

La seconda articolazione è detta radio-ulnare superiore o prossimale; la testa cilindrica del radio ruota sul proprio asse, scorrendo nella depressione concava dell'incisura radiale dell'ulna (vedi particolare figg. A-B). La testa del radio è mantenuta nella sua sede dal legamento anulare (particolare fig. A); questo legamento si inserisce ai margini dell'incisura radiale, formando un anello entro il quale il radio esercita il suo movimento di rotazione.

Al di sotto del capitello del radio e dopo un breve collo cilindrico (fig. A10), la diafisi presenta un rilievo rugoso di forma ellittica, la tuberosità radiale (fig. A11), area di inserzione del muscolo bicipite dalla quale la diafisi progressivamente si allarga e da cilindrica si fa triangolare, denotando così tre facce e tre margini. Di questi, il margine mediale (fig. A m.m.), particolarmente aguzzo offre l'attacco a una lamina, la membrana interossea (fig. G m.i.), che dal margine mediale del radio si porta al margine laterale dell'ulna (fig. A m.l.), costituendo un piano che congiunge le due ossa lunghe dell'avambraccio (vedi fig. G). Su questo piano supplementare trovano origine i muscoli profondi sia anteriori che posteriori dell'avambraccio. La diafisi, caratterizzata da una forma triangolare, presenta un andamento dall'alto verso il basso leggermente arcuato a convessità laterale. Nella sua estremità inferiore, la diafisi si allarga notevolmente, aumenta di volume occupando buona parte dello spazio dal polso, e la sua forma da triangolare diventa quadrilatera presentando quindi quattro facce. La faccia anteriore è caratterizzata da una robusta cresta (fig. A12) ed è più spessa lateralmente che medialmente. La faccia dorsale o posteriore è scavata da quattro solchi longitudinali (fig. C) che creano le docce di contenimento dei tendini dei muscoli dell'avambraccio. La faccia laterale manifesta un rilievo voluminoso e sporgente verso il basso, il processo stiloideo (figg. A-C 13). La faccia mediale è caratterizzata da una piccola area scanalata, detta incisura ulnare (fig. A i.u.), che articola con la testa cilindrica dell'ulna. Questa articolazione, detta radio-ulnare inferiore o distale, dove il radio ruota sulla testa dell'ulna (particolare fig. C), combinata con l'articolazione radio-ulnare superiore, porta il segmento del radio, nella rotazione, a sovrapporsi al segmento scheletrico dell'ulna (vedi anche tav. II, fig. F). Questo movimento di sovrapposizione, in cui il radio trasporta con sé la mano, è detto di pronazione e porta così a volgere il palmo della mano da anteriore (movimento di supinazione) a posteriore (movimento di pronazione) (vedi fig. FIII), permettendo così quel rapido capovolgimento della mano stessa che è alla base della sua estrema mobilità. Il radio articola con le ossa del carpo (figg. A-C c.) nella faccia inferiore (fig. A14), caratterizzata da una superficie concava e liscia, costituita a sua volta da due aree articolari, separate da una leggera cresta, che articolano con le ossa del carpo della mano, cioè con lo scafoide e il semilunare. Questa articolazione è detta radio-carpica.

Fig. D
Particolari dell'articolazione del gomito.

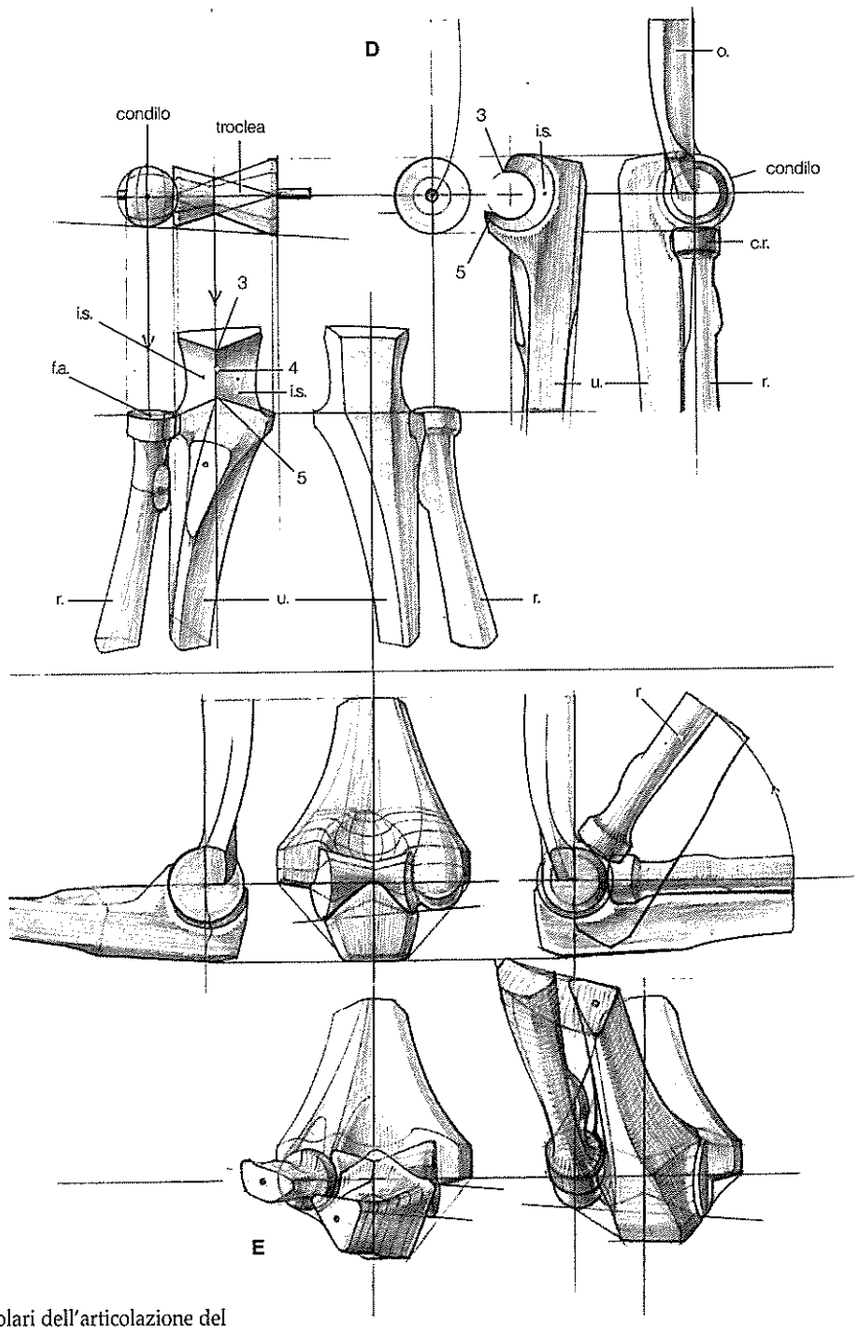

Fig. E
Particolari dell'articolazione del gomito. Movimento di flessione ad angolo retto e acuto da vari punti di vista.

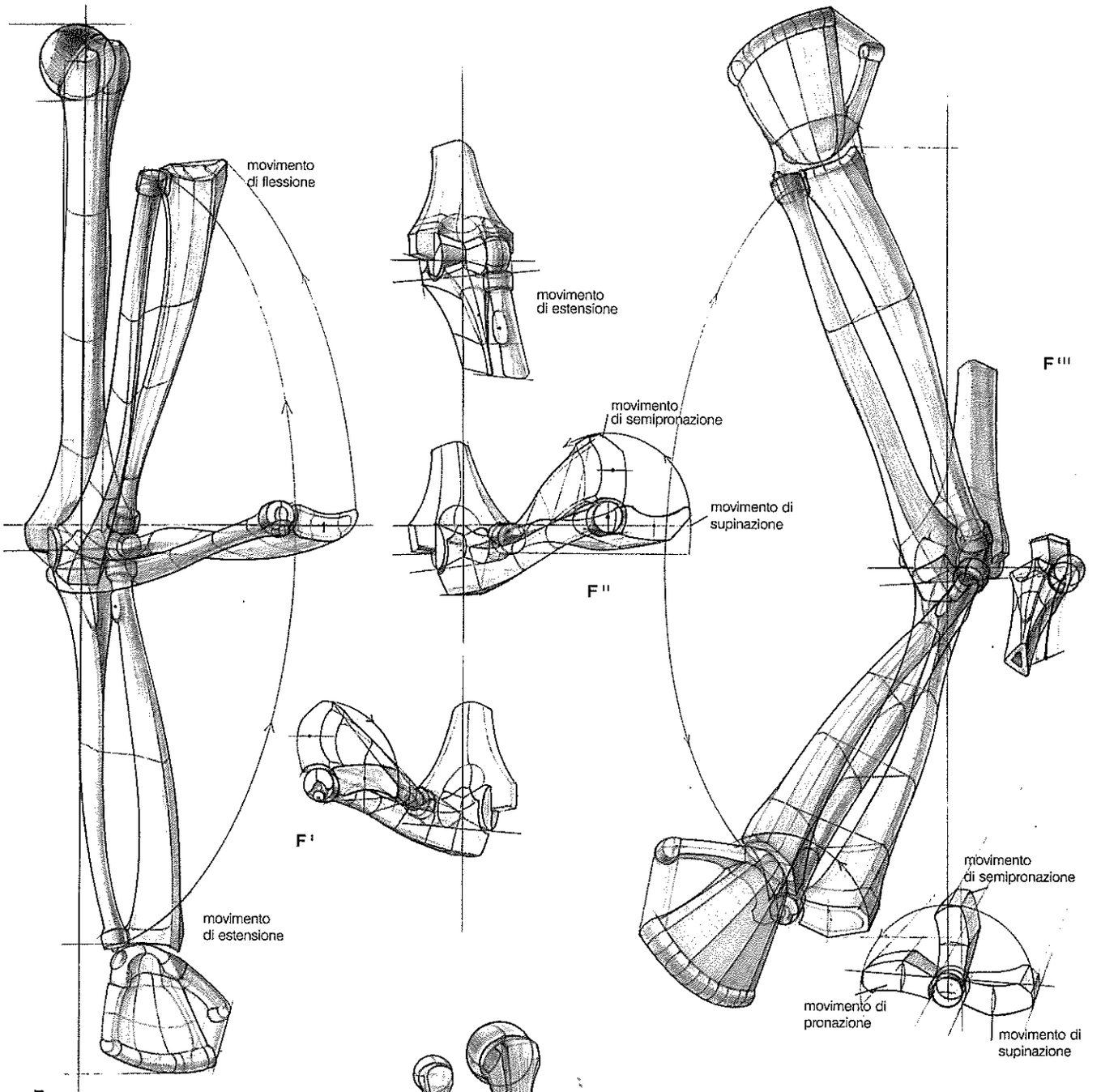

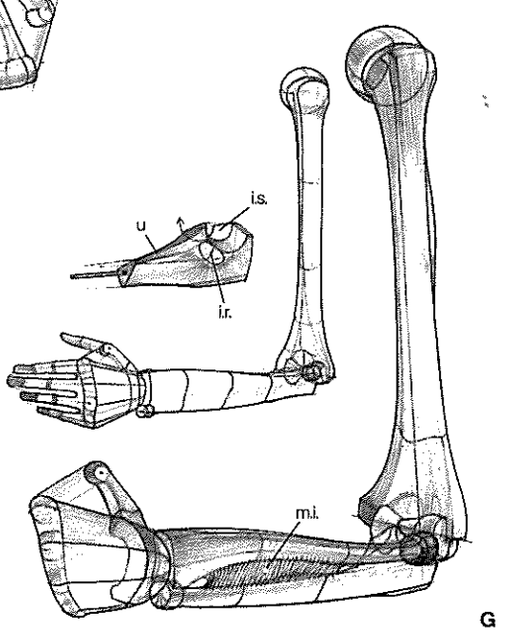

Fig. F
Articolazione del gomito - visione antero-mediale dell'arto superiore sinistro in flessione.

Figg. F'-F''-F'''
Articolazione del gomito: visione antero-mediale dell'arto superiore sinistro e destro (F'). Flessione radio-ulna sull'omero e movimento di supinazione e di semipronazione del radio sull'ulna.

Fig. G
Visione antero-laterale dell'arto superiore sinistro in flessione ad angolo retto e semipronazione del radio.
m.i. membrana interossea
u. ulna
i.s. incisure semilunari
i.r. incisura radiale

Tav. II

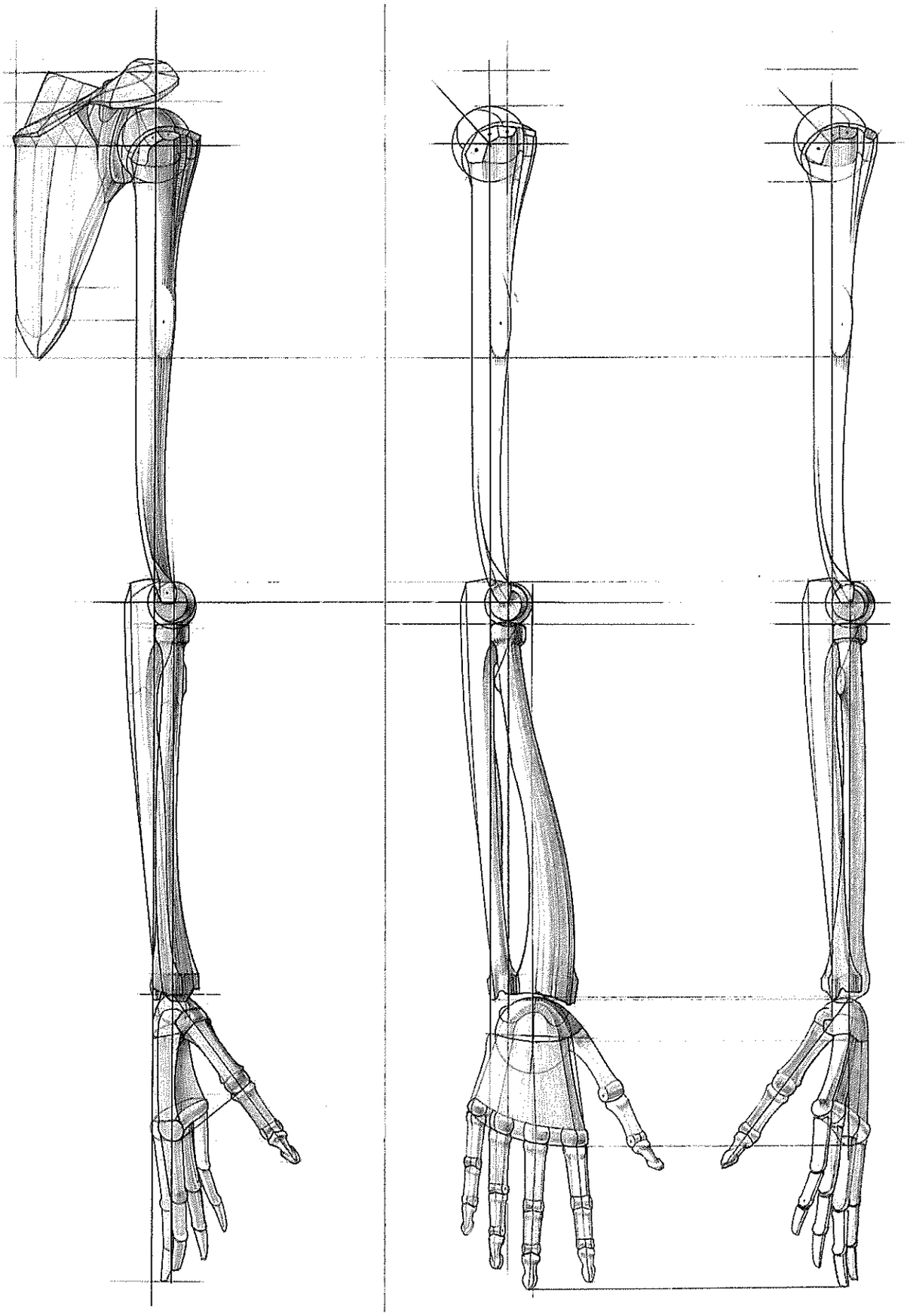

A in supinazione

B in semipronazione

C in pronazione

Figg. A-B-C
Arto superiore destro in visione laterale: sequenza di movimento (supinazione, semipronazione, pronazione).

Fig. D
Figura di profilo con l'arto superiore nei movimenti di:

1. flessione del braccio sulla spalla, estensione dell'avambraccio sul braccio e della mano sull'avambraccio
2. flessione del braccio sulla spalla e estensione dell'avambraccio sul braccio con semipronazione della mano
3. flessione del braccio sulla spalla, flessione dell'avambraccio sul braccio, flessione dorsale e flessione palmare della mano sull'avambraccio.

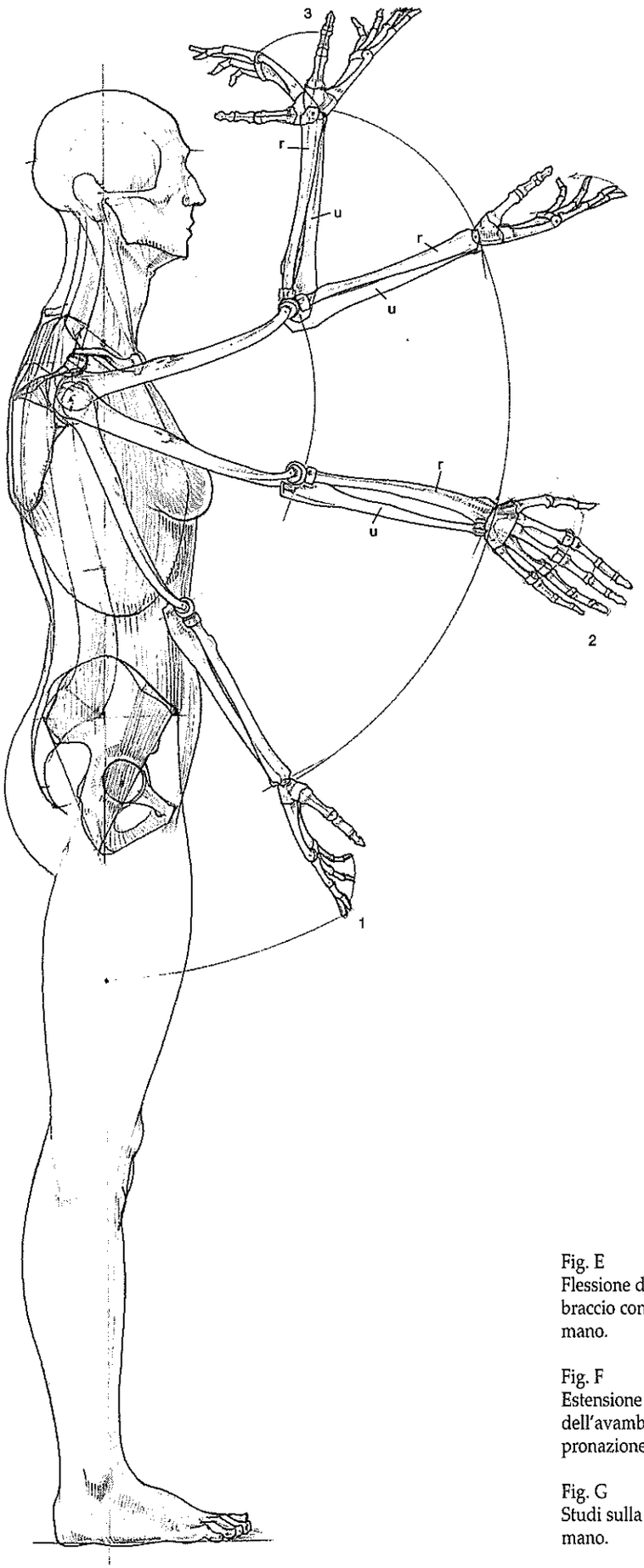

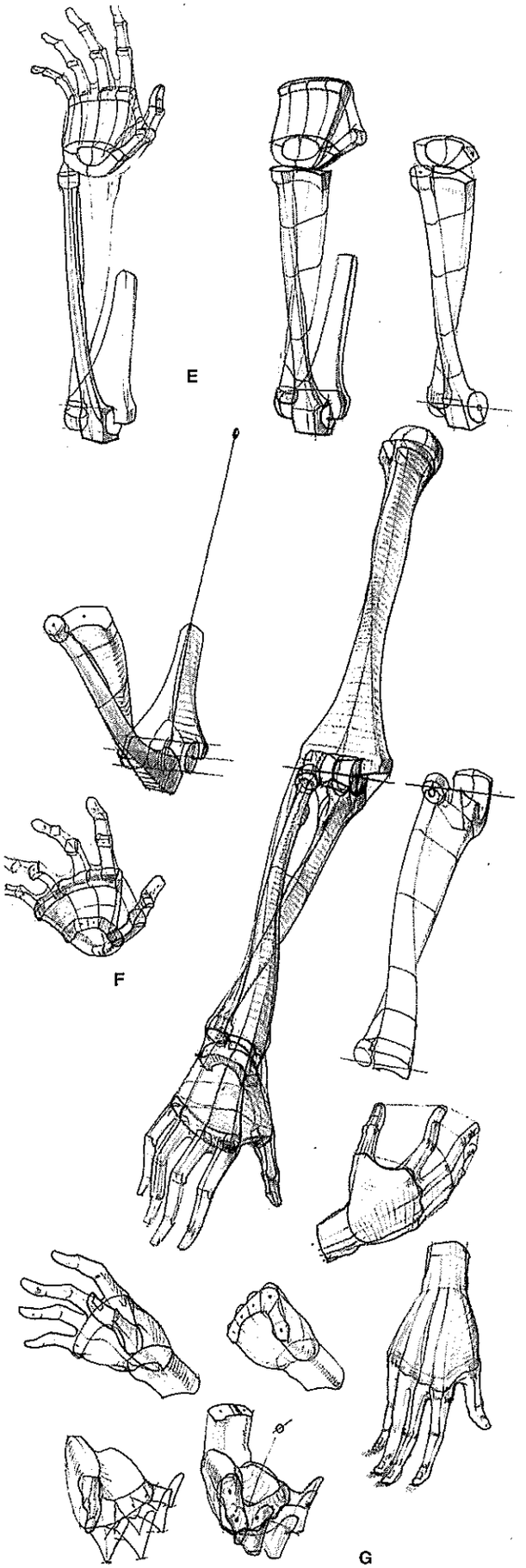

Fig. E
Flessione dell'avambraccio sul braccio con pronazione della mano.

Fig. F
Estensione e flessione dell'avambraccio sul braccio con pronazione della mano.

Fig. G
Studi sulla volumetria della mano.

LO SCHELETRO DELLA MANO E IL CARPO

Lo scheletro della mano (tav. I, fig. A) è composto da tre segmenti: il carpo, corrispondente alla regione del polso, il metacarpo, corrispondente alla regione del palmo, e le falangi, corrispondenti alle dita della mano.
Il carpo (fig. B) è un insieme di otto piccole ossa brevi unite in un reciproco rapporto articolare e disposte in due file sovrapposte. La fila superiore o prossimale è formata dallo scafoide (fig. B1), il semilunare (fig. B2), il piramidale (fig. B3) e dal pisiforme (fig. B4). La fila inferiore o distale è composta dal trapezio (fig. B5), il trapezoide (fig. B6), il capitato (fig. B7) e l'uncinato (fig. B8).
Nel suo insieme, la forma (fig. A) mostra un margine superiore arcuato, un margine inferiore dentellato, che si connette ad incastro con le ossa metacarpali, e due facce, l'anteriore o palmare, che è concava, e la posteriore o dorsale, convessa.
Le quattro ossa della fila prossimale costituiscono il margine superiore; questo, di forma arcuata e semicircolare, maggiormente dilatato in senso trasversale, crea con la sua forma un'arcata scheletrica costituita da scafoide, semilunare e piramidale, che, per mezzo delle loro facce articolari, si connettono alla faccia articolare concava del radio. Questa forma arcuata permette così all'articolazione radio-carpica un ampio grado di movimento di flessione, estensione, adduzione, abduzione e un movimento complessivo di circonduzione della mano sull'avambraccio.
La superficie articolare del carpo è costituita principalmente dalle facce articolari particolarmente convesse dello scafoide (fig. C1 f.a.) e del semilunare (fig. C2 f.a.); a completare questa faccia articolare espansa contribuisce anche il piramidale (fig. C3 f.a.), con una piccola porzione che entra in gioco soprattutto nel movimento di adduzione.
A completare questa fila prossimale, ma con funzioni non legate all'articolazione, vi è l'osso pisiforme (fig. C4). È un piccolo osso sesamoide che articola con il piramidale sovrapponendosi a questo nel lato palmare; la sua funzione è quella di permettere l'inserzione al robusto tendine del muscolo flessore ulnare del carpo.
Le ossa della fila distale del carpo costituiscono fondamentalmente la concavità profonda della superficie palmare del carpo stesso e sono: il trapezio (fig. C5), il trapezoide (fig. C6), il capitato (fig. C7) e l'uncinato (fig. C8).
Queste formano nel loro insieme la cosiddetta doccia carpale (fig. C), una sorta di depressione concava che permette il passaggio dei tendini dei muscoli flessori che originano dallo scheletro dell'avambraccio e prendono inserzione nello scheletro della mano. Questa doccia è ampliata nella sua concavità dal rilievo mediale e laterale costituito dall'osso uncinato e dal trapezio, posti ambedue agli estremi della fila distale.
L'uncinato è caratterizzato da un processo sporgente e ricurvo detto uncino (fig. C u.), con il quale crea il limite mediale di contenimento dei tendini e dà l'attacco al legamento trasverso del carpo, un nastro tendineo piatto, che teso sino al tubercolo del trapezio, dove trova inserzione (fig. C t.), crea la parete superiore della doccia, trasformandola in un vero e proprio "canale" o "tunnel" carpico. In questo modo isola il percorso profondo dei flessori dagli strati di muscoli più superficiali che osserveremo nelle lezioni dedicate ai muscoli della mano (vedi lezione 48, tav. II, fig. A particolare).
Il trapezio, caratterizzato da un tubercolo in rilievo, forma così il limite laterale della doccia carpale ed è inoltre dotato di una particolare faccia articolare (fig. C e particolare fig. B f.a.) a forma di sella, con la quale articola con il primo osso della fila dei metacarpali. Quest'ultimo è il metacarpale del pollice che, grazie a questo meccanismo articolare a forma di sella, permette al pollice, nel movimento di flessione di ruotare verso le altre dita della mano in modo da consentire la presa, caratteristica fondamentale delle capacità funzionali della mano.

Tav. I

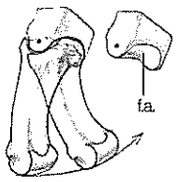

Particolare B

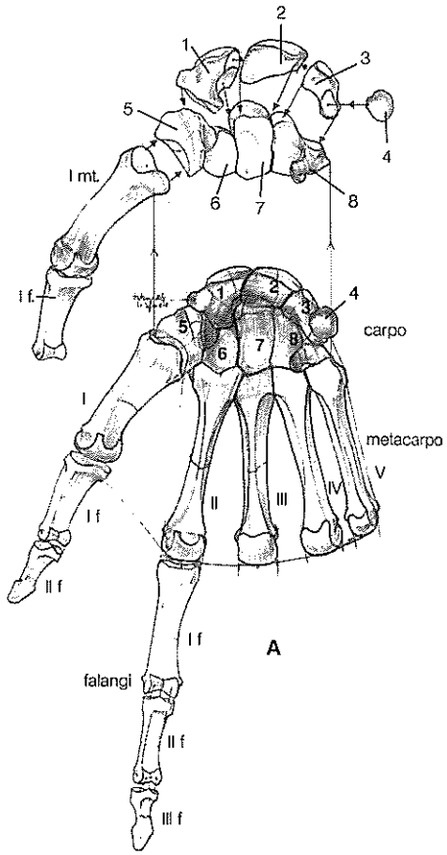

Fig. A
Visione anteriore o palmare dello scheletro della mano destra: carpo, metacarpo, falangi.
Ossa del carpo:
1. scafoide
2. semilunare
3. piramidale
4. pisiforme
5. trapezio
6. trapezoide
7. capitato
8. uncinato

Fig. B
Visione palmare delle ossa del carpo isolate.

Particolare fig. B
Esempio dell'articolazione a sella tra il trapezio e il I metacarpale.

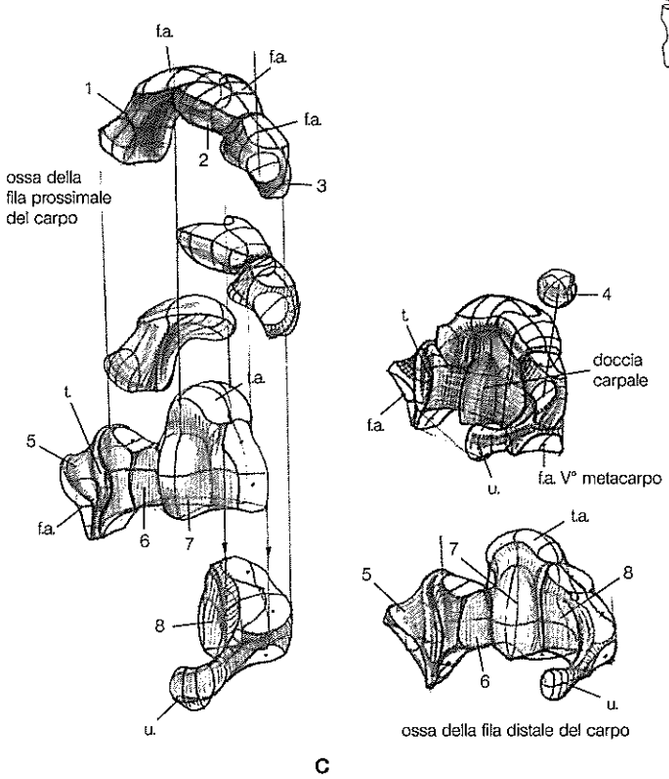

Fig. C
Visione volumetrica del carpo nei rapporti articolari tra le singole ossa.
Ossa della fila prossimale:
1. scafoide
2. semilunare
3. piramidale
f.a. faccia articolare per il radio
4. pisiforme

Ossa della fila distale:
5. trapezio
t. tubercolo
f.a. faccia articolare a sella per il I metacarpale
6. trapezoide
7. capitato
t.a. testa articolare del capitato per lo scafoide e il semilunare
8. uncinato
u. uncino

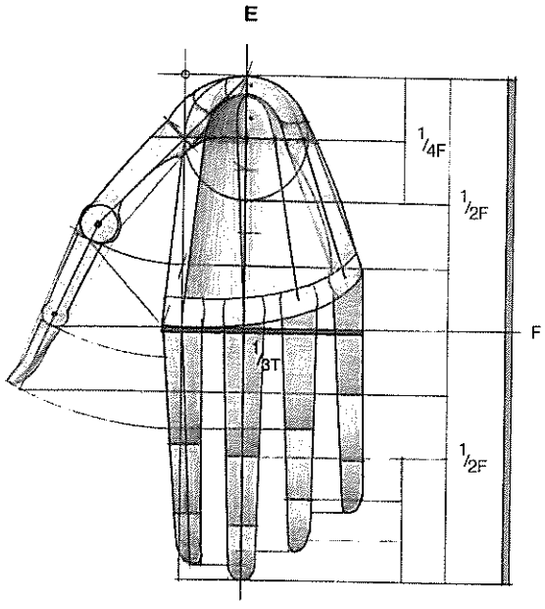

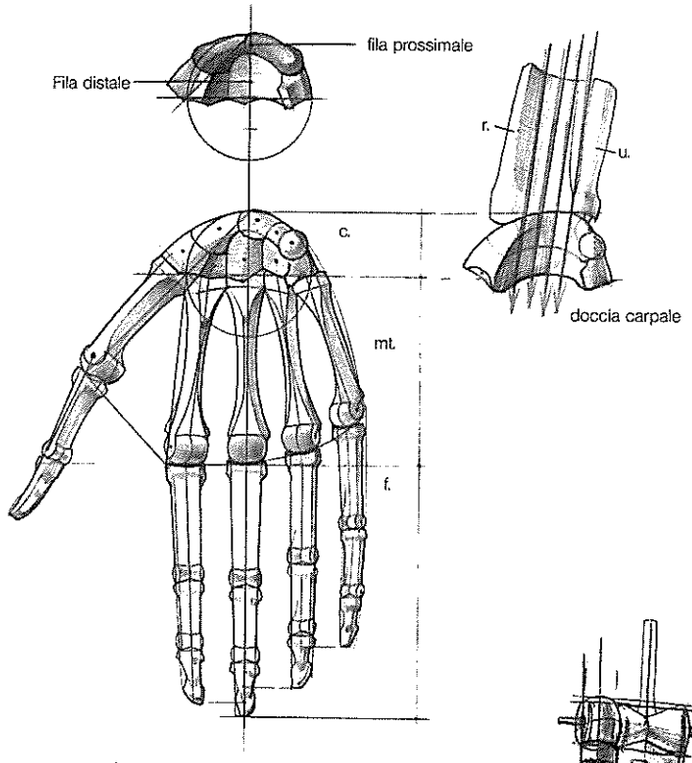

Fig. E
Rapporti proporzionali della mano. L'altezza complessiva della mano equivale al rapporto proporzionale modulare corrispondente alla faccia F, mentre la larghezza del palmo equivale al rapporto modulare di 1/3 del modulo della testa T.

Un altro aspetto funzionale che caratterizza le ossa della fila prossimale e distale del carpo è legato al movimento di flessione della mano sull'avambraccio, cioè all'articolazione radio-carpica (fig. D). Questo movimento non solo coinvolge le ossa della fila prossimale (fig. D1) ma anche quelle della fila distale (fig. D2) che a loro volta, articolano con le ossa della fila prossimale attraverso un'articolazione a sella, dove il capitato, osso più grande della fila distale, con la sua testa articolare si connette alla concavità formata dallo scafoide e dal semilunare (fig. C). Lateralmente, lo scafoide articola anche con il trapezio e il trapezoide. Questa articolazione, detta medio-carpica (fig. D), contribuisce appunto a rendere meccanicamente più ampio e fluido il movimento di flessione, che comunque è controllato e sorretto da un'ampia serie di piccoli legamenti.

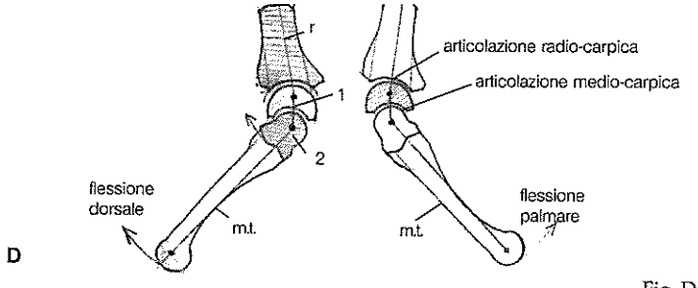

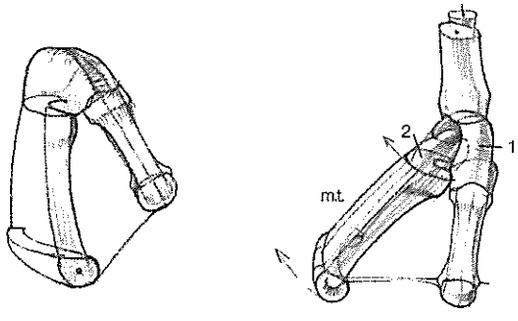

Fig. D
Articolazione radio-carpica e medio-carpica vista nella sezione longitudinale del carpo: esempio di movimento di flessione dorsale e flessione palmare.

r. radio
1. ossa della fila prossimale del carpo: il semilunare
2. ossa della fila distale del carpo: il capitato

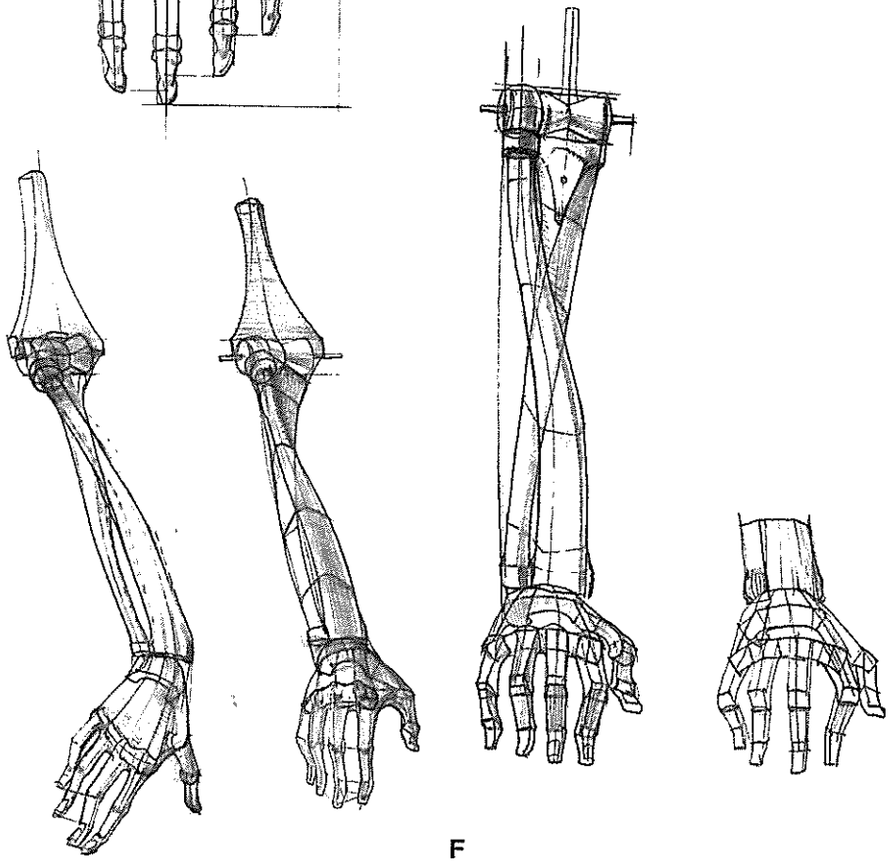

Fig. F
Movimento di pronazione della mano e di flessione dorsale del palmo.

IL METACARPO E ARTICOLAZIONI DELLA MANO

Tav. I

Il metacarpo (tav. I, fig. A)
È composto da cinque ossa lunghe. Ognuna di queste è data da un corpo o diafisi e da due estremità o epifisi.
Il corpo o diafisi (fig. A d.) rivela nella sezione una forma prismatica, con una direzione longitudinale leggermente curvata, che risulta concava sul lato palmare.
L'estremità prossimale presenta una base (fig. A b.) che si congiunge nell'incastro a cuneo con la fila delle ossa distali del carpo.
L'estremità distale si completa in una testa (fig. A t.) di forma emisferica leggermente dilatata sull'asse trasverso. Questa forma ben si adatta nella congiunzione articolare con le prime falangi (vedi particolare fig. D t.), rendendole particolarmente mobili.
Da notare che il II metacarpo è il più lungo, seguito in ordine decrescente dal III, IV e V. Il I metacarpo è il più breve ma il più grosso; non essendo allineato sugli altri, è più avanzato anteriormente.
Nell'estremità prossimale, il I metacarpo presenta una peculiarità: l'articolazione a sella che, come si è già visto, è dotata di una faccia articolare diversa da tutte le altre e che si modella sulla corrispondente del trapezio. Questa articolazione rende particolarmente mobile il I metacarpo, che è in grado così di trasmettere al pollice quel movimento detto di opposizione. Tutte le teste del metacarpo sporgono sul margine dorsale (vedi fig. B), quando la mano si chiude sulle proprie dita.

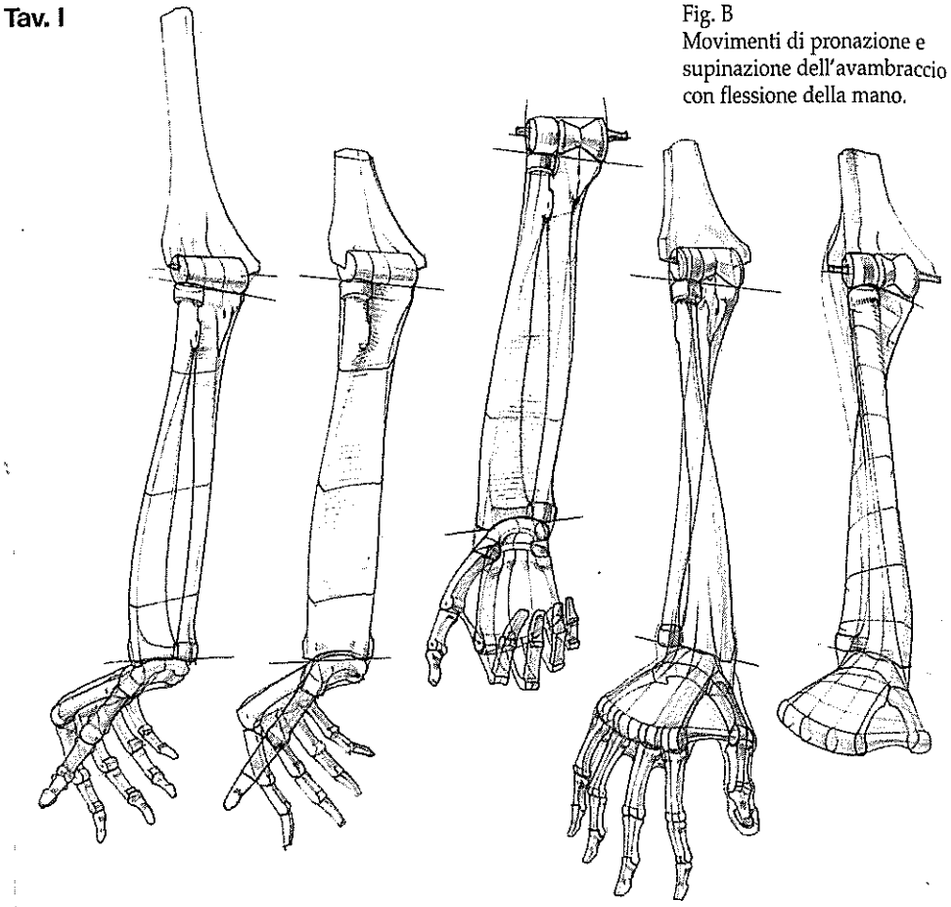

Fig. B
Movimenti di pronazione e supinazione dell'avambraccio con flessione della mano.

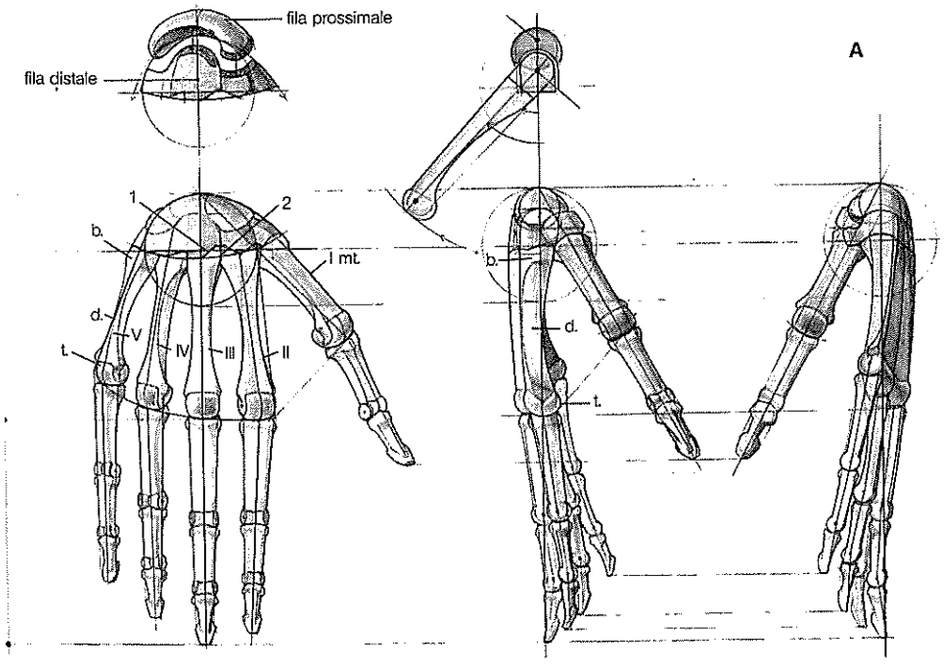

Fig. A
Visione postero-dorsale dello scheletro della mano e visione laterale e mediale.
I-V mt. ossa metacarpali
b. base
d. diafisi
t. testa articolare
1. articolazioni carpo-metacarpiche
2. articolazioni intermetacarpiche

Particolare Fig. A
Le ossa del metacarpo isolate.
1. facce articolari per le ossa della fila distale del carpo: articolazioni carpo-metacarpiche)
ca. capitato
s. semilunare
II mt. II metacarpale
2 facce articolari per il III metacarpo: articolazioni intermetacarpiche)

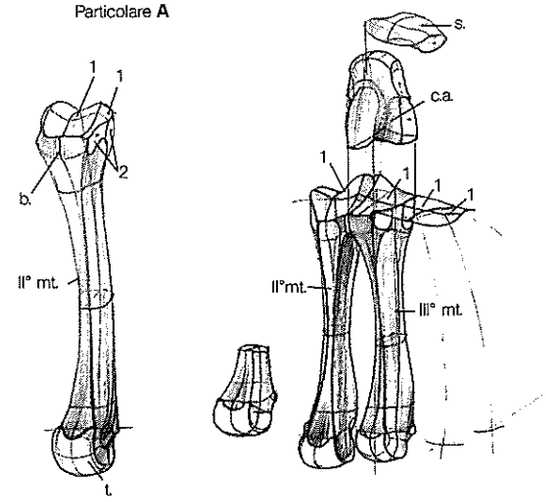

Articolazioni della mano

Diversi sono i dispositivi articolari che determinano i movimenti dello scheletro della mano. Osserviamo queste articolazioni soltanto dal punto di vista meccanico, senza analizzare quella vasta serie di legamenti che come una fitta tessitura le unisce intimamente ma che non influisce in modo determinante sugli spessori e sui contenuti volumetrici della forma di cui noi ci occupiamo.

Articolazione del polso, radio-carpica e medio-carpica

L'articolazione radio-carpica è relativa al collegamento del carpo con il radio. Il carpo, con la sua superficie articolare ampia di forma convessa ed ellissoidale dovuto alle ossa dello scafoide, semilunare e piramidale, scorre sulla faccia articolare concava del radio. Questa articolazione produce tre tipi di movimento:

– un movimento secondo il margine (fig. C) che avviene sull'asse radio-ulnare trasversale e determina l'abduzione radiale (fig. C1) e l'abduzione ulnare della mano rispetto all'avambraccio (fig. C2). È da notare come il secondo movimento sia più ampio del primo che è limitato dal processo stiloideo del radio (fig. C p.s.);

– un movimento secondo le facce (fig. D), che comporta la flessione dorsale (fig. D1) e la flessione palmare della mano (fig. D3); è in questo movimento di flessione che interviene l'articolazione mediocarpica (particolare fig. D) che, come abbiamo visto nella lezione precedente, amplia e rende graduato il movimento;

– un movimento di circonduzione della mano che è il risultato di una successione combinata di movimenti di flessione palmare: adduzione, flessione dorsale e abduzione.

Le articolazioni tra il carpo e le ossa metacarpali

Le articolazioni carpo-metacarpiche (fig. A1 e particolare A) appartengono al gruppo delle anfiartrosi e si svolgono tra la fila distale del carpo e la fila prossimale del metacarpo. Si instaura un limitato movimento dall'estremità prossimale del II metacarpo al V metacarpo. Fa eccezione in questa articolazione il I metacarpo, con la propria articolazione a sella, che, come abbiamo già osservato, permette l'abduzione e l'adduzione del pollice e la sua opposizione sulle altre dita.

Le articolazioni tra le ossa metacarpali dette intermetacarpiche (fig. A2 e particolare A) sono anch'esse delle anfiartrosi. Esse hanno sede nell'estremità prossimale del metacarpo fra le facce proprie del II, III, IV e V metacarpo. Queste articolazioni permettono un movimento limitato lungo l'asse longitudinale delle rispettive ossa.

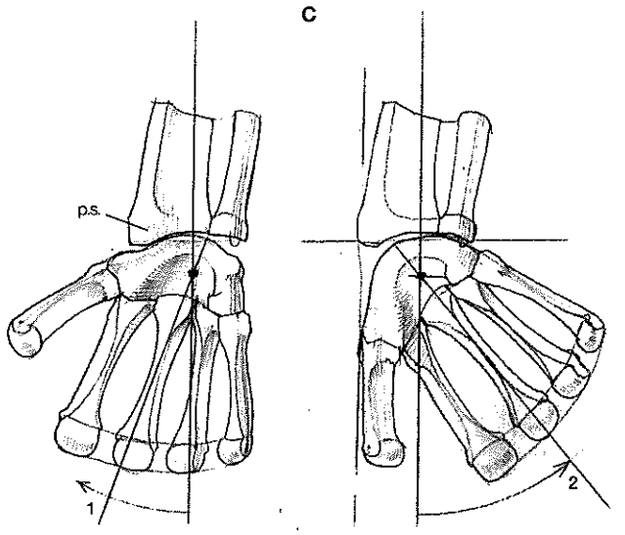

Fig. C
Movimento del carpo sul radio: articolazione radio-carpica.
1. movimento di abduzione radiale
2. movimento di adduzione ulnare
p.s. processo stiloideo del radio

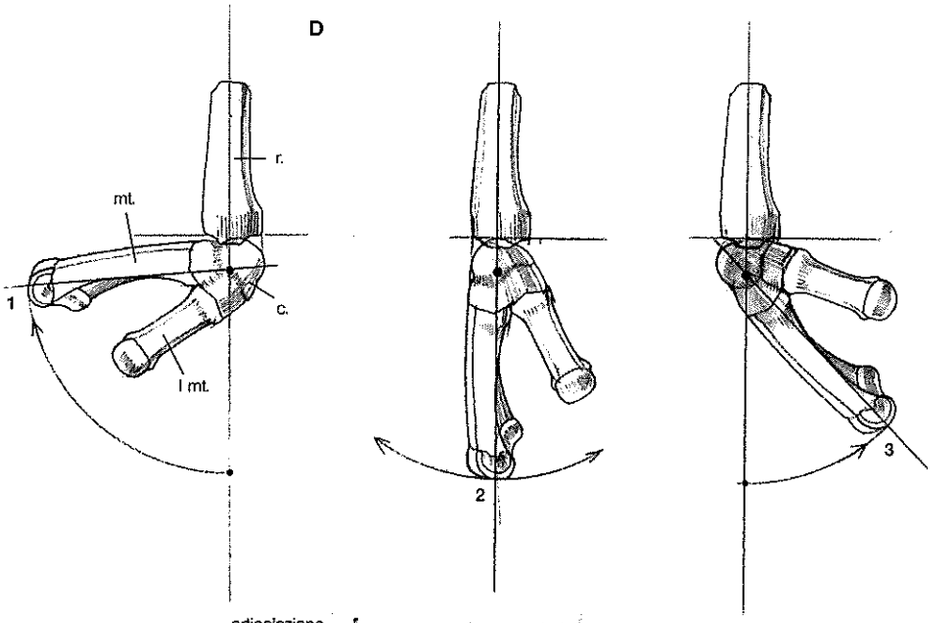

Fig. D
Movimento del carpo sul radio: articolazione radio-carpica.
1. flessione dorsale
2. estensione
3. flessione palmare

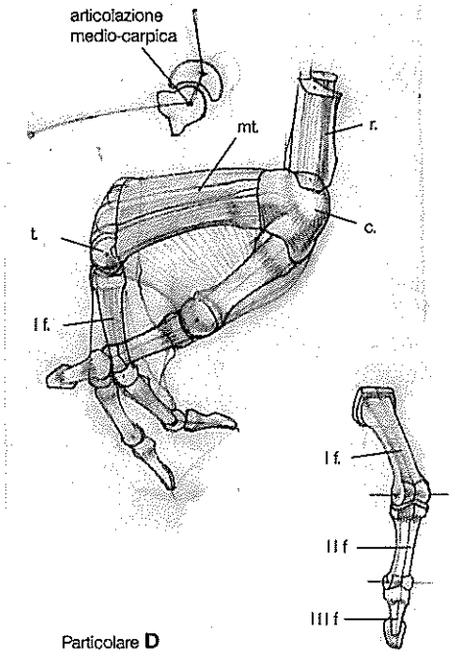

Particolare D

Particolare D
Articolazioni metacarpo-falangee: flessione delle prime falangi sulle teste del metacarpo e articolazioni interfalangee successive tra la seconda falange e la terza.
Esploso in sezione sagittale dell'articolazione mediocarpica

LE FALANGI DELLA MANO E LORO ARTICOLAZIONI

Le falangi (tav. I) sono i segmenti mobili delle dita, in numero di tre dal secondo al quinto dito e di due per il pollice. Si distinguono in falange prossimale o I falange, falange media o II falange e falange distale o III falange. Come tutte le ossa lunghe, anch'esse presentano una diafisi e due estremità o epifisi.

Tav. I

B

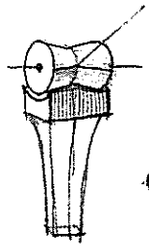

C

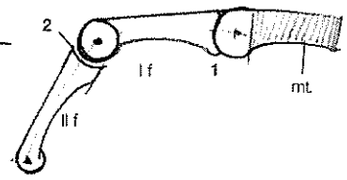

Fig. B
Studio sul dispositivo articolare a troclea che determina il movimento a ginglimo angolare nelle falangi.

Fig. C
Visione di profilo dell'articolazione tra metacarpo e falangi e tra le falangi I e II.
1. articolazione metacarpo-falangea
2. articolazione interfalangea

Fig. A
Studi sui vari tipi di articolazioni e sui movimenti dello scheletro della mano.

A

I falange
Essa espone all'estremità prossimale: una base rivolta alla testa del metacarpo con una faccia articolare leggermente concava; un corpo o diafisi più assottigliato con una lieve convessità dorsale; un'estremità distale con forma articolare a troclea che riproduce in miniatura la forma dei due tronchi di cono congiunti, i quali determinano quel solco mediale corrispondente all'incastro per la II falange.

II falange
Più breve della I falange, presenta sull'estremità prossimale una faccia articolare coincidente alla troclea della I falange ed è munita di una piccola cresta mediale che si adatta al solco della stessa troclea. L'estremità distale è identica a quella della I falange, ma più piccola.

III falange
Ancor più breve delle precedenti, presenta una bozza prossimale leggermente più piccola, coincidente con la troclea della II falange; l'estremità distale si completa con un apice dilatato tuberoso dalla superficie liscia sul lato dorsale e rugosa sul lato palmare. Queste corrispondono rispettivamente alla formazione dell'unghia e del polpastrello.
Le falangi del pollice hanno solo una forma più voluminosa e più corta, ma lo stesso dispositivo articolare.

Articolazioni tra metacarpo e falangi dette metacarpo-falangee (figg. A-C).
Sono articolazioni che avvengono fra le teste del metacarpo e la base delle prime falangi. Hanno forma sferica, e permettono alle dita di scorrere sia in senso antero-posteriore, ad esempio quando si chiude la mano, sia in senso laterale, quando le dita si allontanano le une dalle altre.

Articolazioni tra le singole falangi o articolazioni interfalangee (figg. A-B).
Sono a ginglimo angolare. La forma della faccia articolare a troclea determina solamente movimenti di flessione ed estensione.

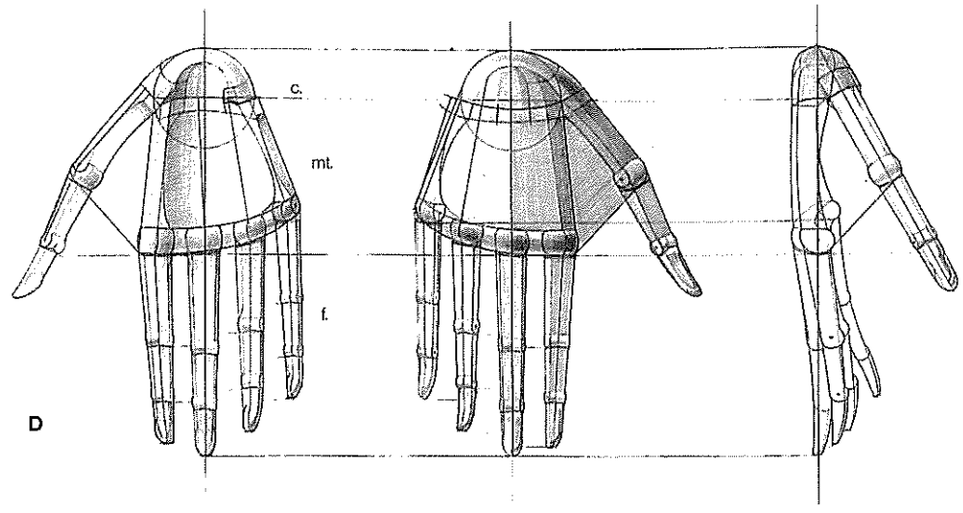

Fig. D
Il volume essenziale della mano destra visto dal lato palmare, dorsale e nel profilo laterale.
c. carpo. La sua forma semicircolare è maggiormente dilatata in direzione trasversa; notiamo la concavità del lato palmare e la convessità del lato dorsale
mt. metacarpo; forma anch'essa caratterizzata da una concavità palmare e convessità dorsale, con l'estremità distale arrotondata che segue il profilo delle teste dei metacarpali.
f. falangi

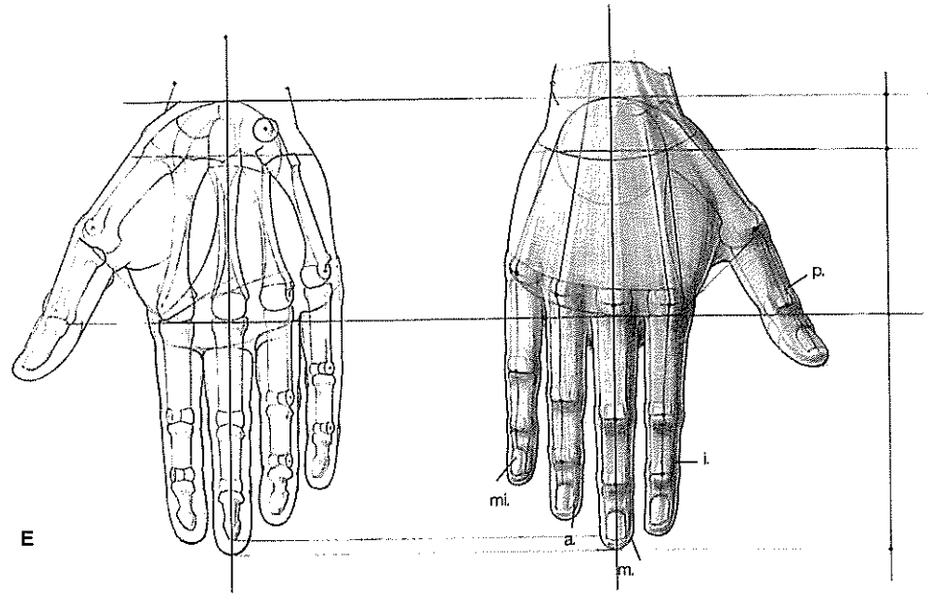

Fig. E
Relazione tra scheletro e perimetro nella mano destra vista dal lato palmare e dorsale.
p. pollice
i. indice
m. medio
a. anulare
mi. mignolo

I MUSCOLI DEL TRONCO

Le varie fasce muscolari del tronco che ricoprono lo scheletro, in un'estensione che va dalla testa, tratto cervicale della colonna vertebrale, e dal cinto scapolare alla gabbia toracica e al tratto vertebrale lombare sino allo scheletro delle pelvi, si possono suddividere in tre principali categorie relative alla loro attività funzionale: i muscoli dell'addome, del torace e del dorso.

I MUSCOLI DELL'ADDOME

Costituiscono la parete anteriore e laterale della regione addominale corrispondente all'area che va dal margine inferiore del torace alle creste iliache e al legamento inguinale. Formano una cintura muscolare che contiene i visceri addominali e che determina il movimento di flessione in avanti, di lato e di rotazione del tronco, movimento che viene trasmesso alla gabbia toracica, dove hanno inserzione i muscoli dell'addome e, di conseguenza, al tratto vertebrale lombare; questo movimento verrà contrastato da muscoli cosiddetti antagonisti: gli erettori della colonna vertebrale (vedi lezione 41).
I muscoli dell'addome, dall'esterno all'interno e dall'area laterale all'area mediale, sono: obliquo esterno (1), obliquo interno (2a), trasverso (2b), retto dell'addome (3), piramidale (4).

Obliquo esterno dell'addome (tav. I1)
È il più superficiale dei muscoli dell'addome ed è situato nelle pareti latero-anteriori. Largo e sottile, presenta delle fibre muscolari oblique che, a partire dalle coste (fig. A1), si dirigono anteriormente verso il basso, trasformandosi, poco prima del retto addominale (fig. A3), in una aponevrosi, una robusta lamina tendinea che riveste il retto anteriormente (fig. C1).
Le fibre di questa vasta aponevrosi addominale (figg. A-C a.a.) si incrociano con le fibre tendinee dell'altro obliquo esterno e formano insieme, nello strato superficiale, la linea alba (figg. C-D l.a.), un lungo e sottile nastro fibroso teso dal processo xifoideo alla sinfisi pubica.
L'aponevrosi (fig. A a.), che si estende inoltre verso il ramo ileo pubico inserendosi al legamento inguinale (fig. A l.i.), contribuisce a formare lo spessore dell'arco inguinale che differenzia l'area dell'addome da quella della coscia.
Origine (fig. A1): dalla faccia laterale delle coste a partire dalla V sino alla XII con otto digitazioni che si intersecano con quella del dentato anteriore (fig. B6) e del grande dorsale (fig. B1 e vedi anche lezione 40, tav. I, fig. C).
Inserzione: le fibre laterali si portano sul margine esterno della cresta iliaca (figg. A-B c.i.); le altre procedono in direzione mediale e inferiore nell'aponevrosi addominale e in basso sopra al legamento inguinale (vedi anche lezione 40).
Funzione: gli obliqui esterni flettono il torace sul bacino e viceversa; abbassano le coste agendo come muscoli espiratori. Se si contrae un solo obliquo, abbiamo l'inclinazione laterale del tronco sul bacino (tav.I, figg. F-G 1). Nella contrazione si distingue una depressione verticale fra muscolo e tendine che inizia in prossimità delle ultime coste e prosegue fino alla spina iliaca anteriore e superiore del bacino.

Tav. I

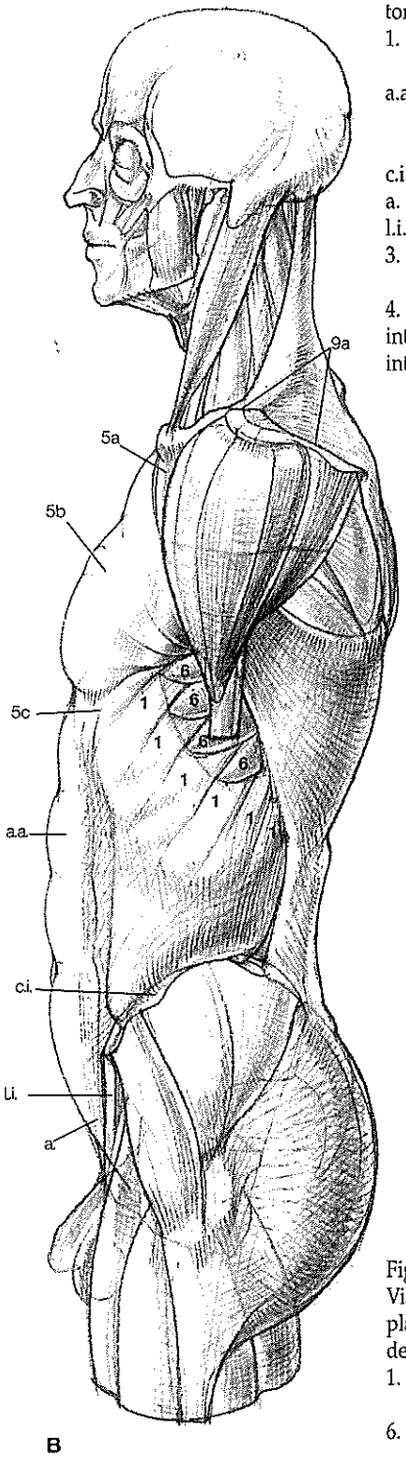

Fig. A
Visione anteriore frontale dei muscoli superficiali dell'addome e dei muscoli del torace.
1. obliquo esterno (origine e traiettoria)
a.a. aponevrosi addominale e guaina tendinea che riveste il muscolo retto
c.i. cresta iliaca
a. aponevrosi tratto inguinale
l.i. legamento inguinale
3. retto dell'addome (origine costale)
4. piramidale
int. i. intercostali interni
int. e. intercostali esterni

Fig. C
Sezione trasversale del tronco, posta al di sopra dell'ombelico.
1. obliquo esterno
2a. obliquo interno
2b. trasverso
a.a. aponevrosi addominale
l.a. linea alba
3. retto dell'addome

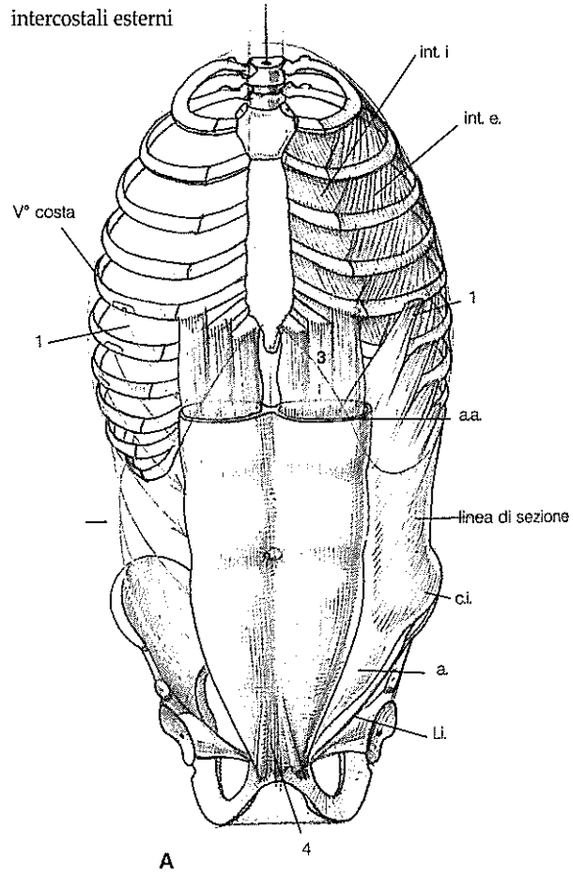

Fig. B
Visione laterale del rilievo plastico dell'apparato muscolare del tronco.
1. digitazioni muscolari dell'obliquo esterno
6. digitazioni muscolari del dentato anteriore
5. grande pettorale:
a. porzione clavicolare
b. porzione sterno-costale
c. porzione addominale
9a. porzione clavicolare, acromiale e della spina della scapola del muscolo trapezio

Fig. D
Visione anteriore frontale dei muscoli del tronco.
i.t. iscrizioni tendinee
3. retto dell'addome
5. grande pettorale:
a. porzione clavicolare
b. porzione sterno-costale
c. porzione addominale
6. dentato - digitazioni muscolari
9a. porzione clavicolare del trapezio
10. inserzione del muscolo grande dorsale: nel labbro mediale della doccia bicipitale
tu. tubercolo del pube

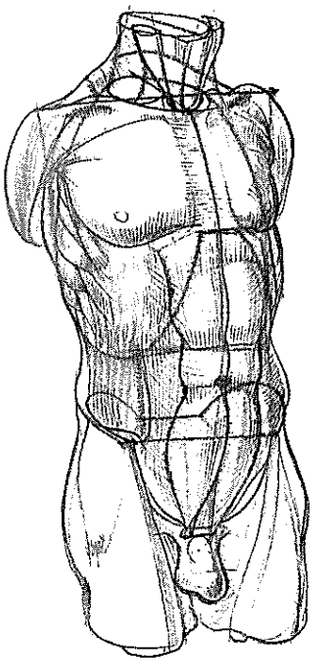

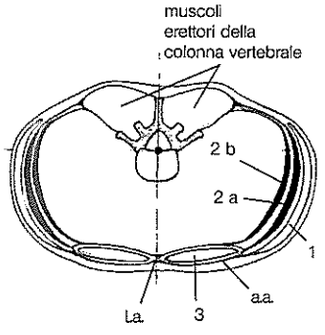

C

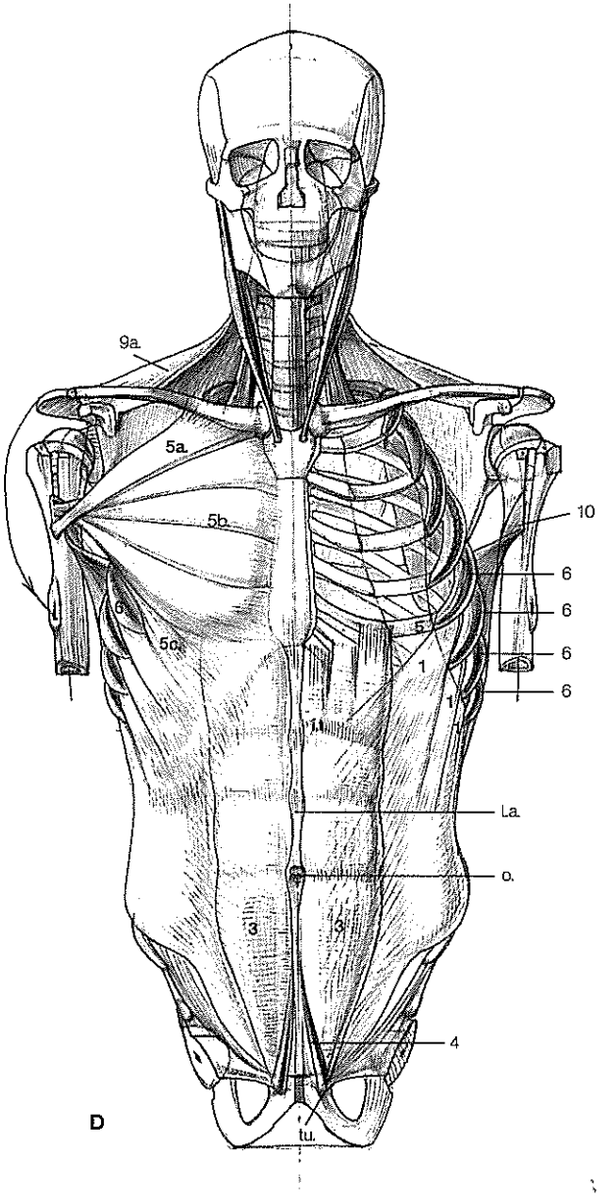

D

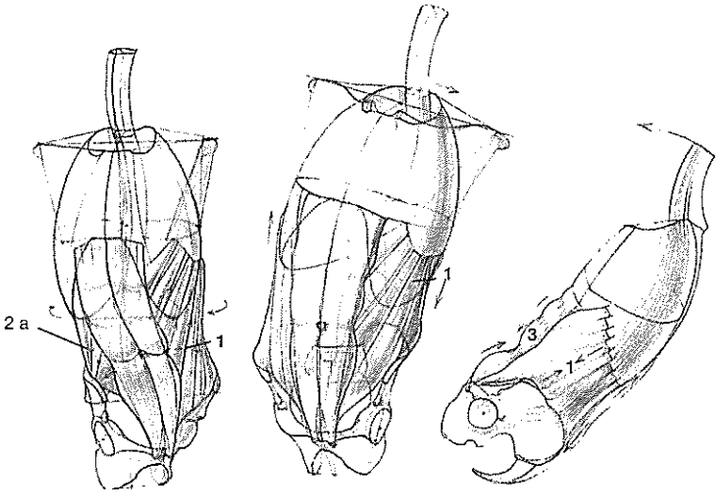

E F G

Fig. E
Movimento di torsione.
2a. obliquo interno
1. obliquo esterno

Fig. F
Movimento di inclinazione laterale del tronco.
1. obliquo esterno

Fig. G
Movimento di flessione addominale.
3. retto dell'addome
1. obliquo esterno

Obliquo interno dell'addome (tav. I, 2a)
È ricoperto interamente dall'obliquo esterno. Anch'esso è largo e sottile, con fibre ascendenti che dalla cresta iliaca si irradiano a ventaglio dal basso all'alto e in avanti, sulle ultime coste e sulla guaina addominale.
La sezione trasversale leggermente sopra l'ombelico (tav. I, fig. C 2a) rivela la sua collocazione intermedia rispetto all'obliquo esterno e al trasverso; si può notare come dal suo margine anteriore il muscolo si dirami in due aponevrosi tendinee, due "foglietti" fibrosi, uno anteriore e uno posteriore, che contribuiscono alla formazione della guaina addominale che riveste anteriormente e posteriormente il muscolo retto dell'addome, offrendo così una salda inserzione a questo doppio pilastro muscolare anteriore. I due foglietti si incrociano sulla mediana contribuendo alla formazione della linea alba (fig. C 1.a.), accogliendo poi nella superficie anteriore e posteriore le lamine tendinee dell'obliquo esterno e del trasverso.
Funzione: coopera in sinergia con l'obliquo esterno, ma ne può diventare antagonista determinando la torsione del tronco (vedi fig. E).

Trasverso dell'addome (tav. I 2b)
Collocato dietro l'obliquo interno, è il più profondo (fig. C 2b). Assai appiattito in tutta la sua superficie, presenta fibre disposte orizzontalmente e contribuisce alla formazione della parete posteriore della guaina addominale.

Retto dell'addome (tav. I 3)
Disposto lungo la direzione longitudinale del ventre, comprende tutta l'area che va dall'arco costale anteriore al pube.
È simile ad un nastro appiattito con una lieve convessità anteriore, più lungo nell'estremità superiore. La linea alba posta sulla mediana separa il retto in due ventri muscolari. La sua superficie, nonostante sia rivestita dall'aponevrosi addominale degli obliqui, manifesta una serie di strette depressioni trasversali dette iscrizioni tendinee (fig. D i.t.). Solitamente sono tre, situate una a livello dell'ombelico e due al di sopra di esso.
Origine: dalle cartilagini costali della V, VI e VII costa (fig. D e vedi anche lezione 40, tav. I, figg. B-C).
Inserzione: nei due tubercoli e nel margine superiore del pube, compreso tra questi (fig. D e vedi anche lezione 40).
Funzione: è flessore principale del tronco sul bacino e viceversa (fig. G3).

Piramidale (tav. I 4)
È un piccolo muscolo di forma triangolare che riveste l'estremità inferiore del retto addominale.
Origine: davanti all'inserzione del retto addominale (fig. D4).
Inserzione: con il suo apice sulla linea alba (fig. D4).
Funzione: tende la linea alba, determinando la depressione inferiore di quest'ultima.

I MUSCOLI DEL TORACE E I MUSCOLI TORACO-APPENDICOLARI

I Muscoli del Torace

La struttura della gabbia toracica è completata da una serie di muscoli, gli intercostali, che occupano gli spazi vuoti tra una costa e l'altra. Essi hanno la funzione di elevare o abbassare le coste durante la respirazione e sono costituiti da tre sottili strati muscolari sovrapposti, chiamati intercostali esterni, interni e intimi. Data la loro collocazione, essi non sono visibili all'esterno (vedi tav. I lezione 39 fig. A), per cui ci limitiamo ad enunciarli senza scendere nei particolari.

I Muscoli Toraco-appendicolari

Ci occuperemo ora dei muscoli che trovano relazione sia con lo scheletro del torace sia con quello dell'arto superiore, cioè con la cintura scapolare e l'omero, detti toraco-appendicolari, gli unici di quest'area anatomica ad essere evidenti nella morfologia plastica. Si suddividono in: grande pettorale (5), piccolo pettorale, succlavio, dentato anteriore (6).

Grande pettorale (tav. I 5)

È un muscolo molto sviluppato ed esteso e di forma triangolare. Riveste la parete anteriore e superiore del torace dallo sterno alla clavicola e trova inserzione nell'estremità superiore dell'omero. Benché si visualizzi in un'unica forma, vi si possono distinguere tre porzioni principali, una sternocostale, una clavicolare e una addominale, che assumono nel corso dei vari movimenti ruoli diversificati (ad esempio, nel movimento del braccio in avanti e medialmente il nucleo attivo è sostenuto dalla porzione clavicolare, mentre la vasta porzione sternocostale rimane inattiva).
La porzione sternoclavicolare (fig. A5b) è la più ampia ed è intervallata a sua volta da diverse porzioni muscolari.
La porzione clavicolare (fig. A5a), meno estesa, è nastriforme e orientata su una direzione obliqua.
La porzione addominale (fig. A5c) è la più piccola e perciò la più trascurabile.
È da notare come i fasci di queste porzioni convergano lateralmente incrociandosi e sovrapponendosi l'un l'altro poco prima della loro inserzione sull'omero.
Origine: la porzione clavicolare (fig. C5a) sorge dall'estremità sternale della clavicola; la porzione sternocostale (fig. C5b) si forma dal margine sternale e dall'area delle cartilagini costali dalla II alla VI costa, la porzione addominale (fig. C5c) ha origine dalla lamina tendinea e aponevrosi che riveste tutta l'area addominale.
Inserzione: coincide in un breve tratto col margine laterale della doccia bicipitale dell'omero (fig. C d.b.). Prima di raggiungere l'omero, la porzione clavicolare, restringendosi, si porta in basso sovrapponendosi a quella sternocostale, disposta orizzontalmente. La porzione addominale, portandosi verso l'alto, incrocia i fasci sternocostali passando al di sotto di essi. Il tratto terminale risulta così, nell'insieme, attorcigliato su se stesso (fig. C). Il grande pettorale forma in prossimità della sua inserzione quella parete o pilastro anteriore che delimita la cavità ascellare (tav. I, fig. E, e vedi tav. II, figg. C-D).

Tav. I

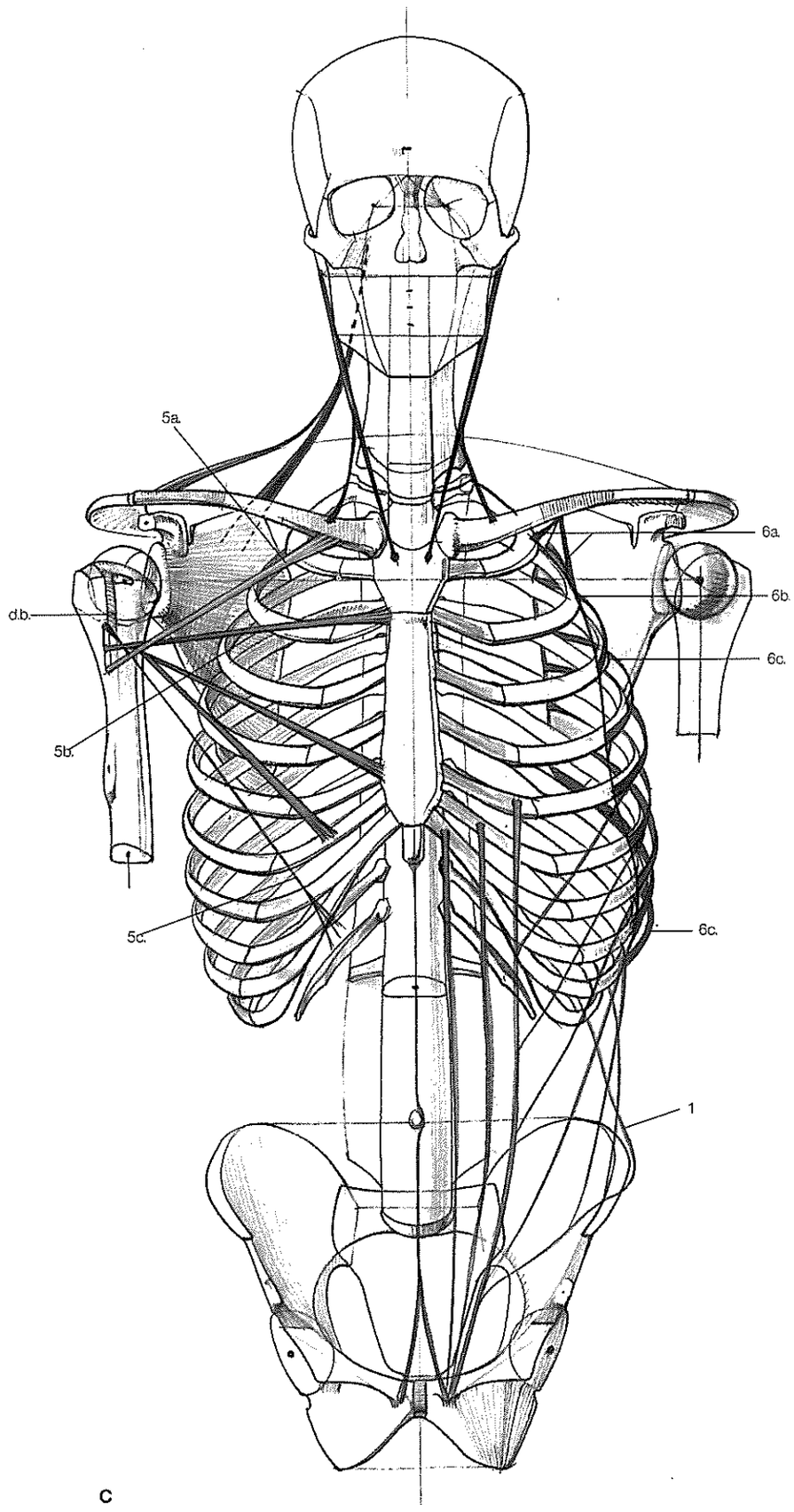

C

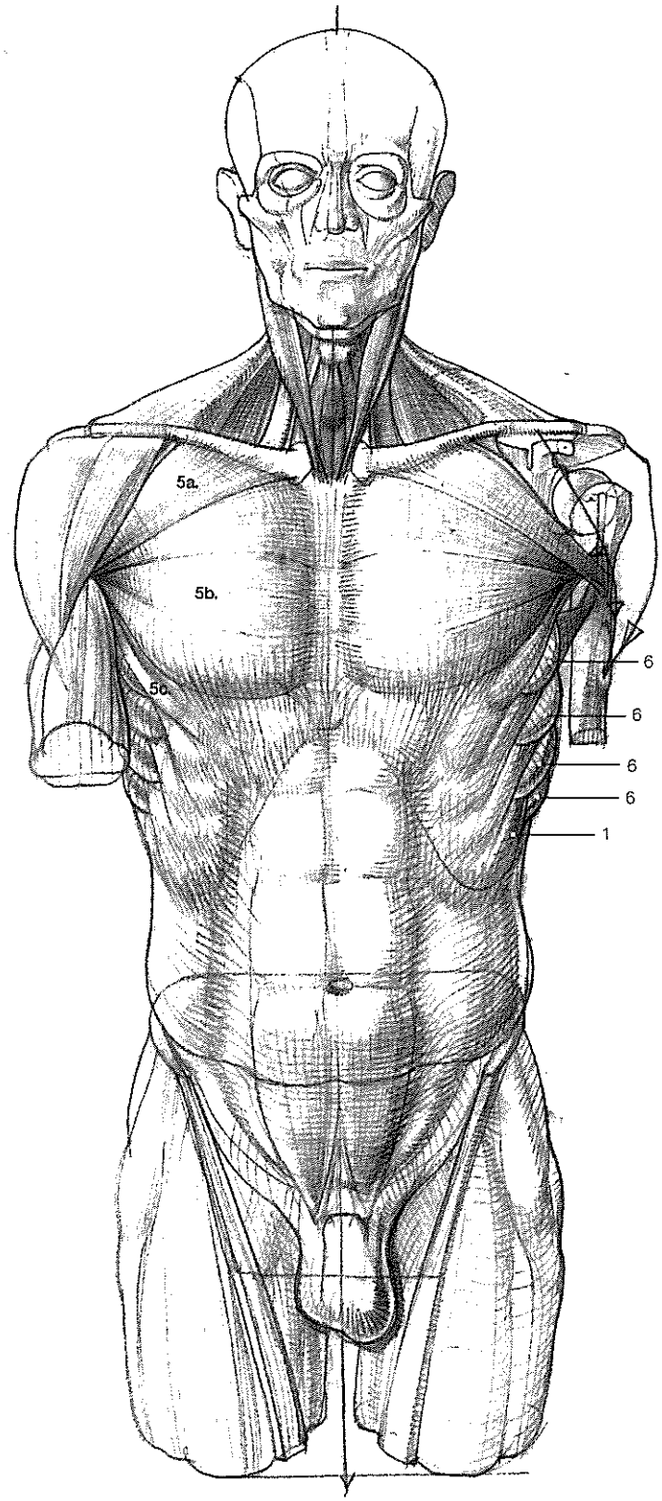

A

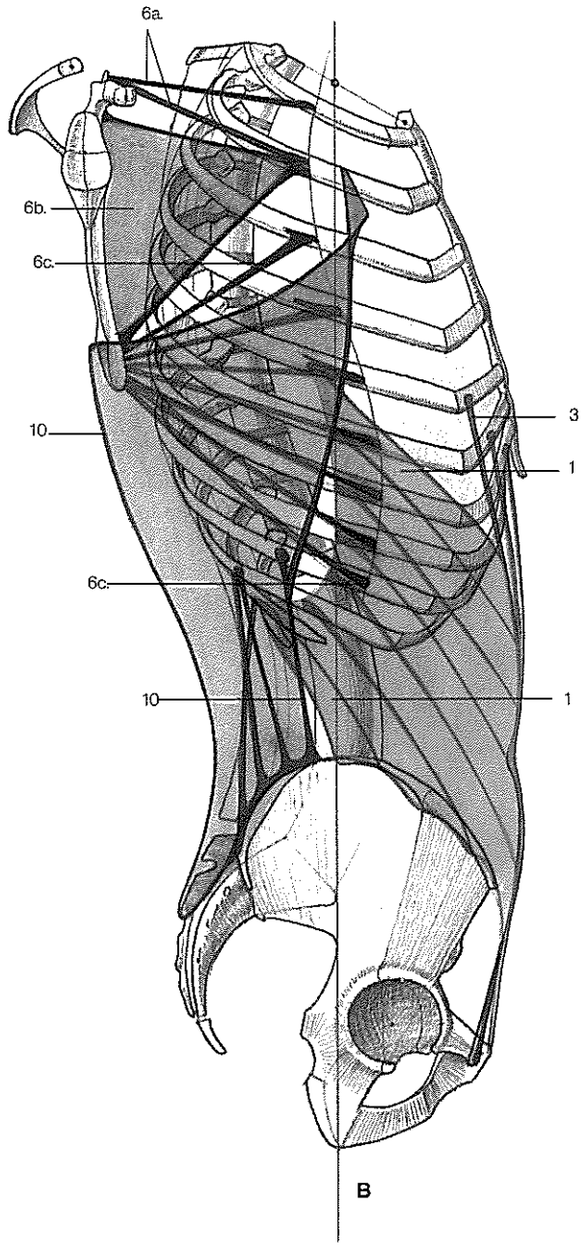

B

Fig. A
Visione frontale anteriore del rilievo plastico dell'apparato muscolare del torace e dell'addome.

Fig. B
Visione laterale: origine, inserzione e traiettorie dei muscoli del torace e dell'addome (la scapola è scostata dalla sua posizione naturale per meglio individuare l'origine del muscolo dentato anteriore).

6 dentato anteriore:
- a. porzione superiore
- b. porzione intermedia
- c. porzione inferiore

1. obliquo esterno dell'addome
3. retto dell'addome
10. grande dorsale

Fig. C
Visione anteriore frontale: origine, inserzione e traiettorie dei muscoli del torace e dell'addome.

5 grande pettorale:
- a. porzione clavicolare
- b. porzione sternocostale
- c. porzione addominale

d.b. doccia bicipitale
6.a.b.c. dentato anteriore

Funzione: nel suo insieme il grande pettorale adduce il braccio. La fascia clavicolare riesce a portare l'omero anche in avanti e medialmente, permettendo così alle braccia di incontrarsi anteriormente (tav. II, fig. A). Inoltre, quando le braccia sono alzate e fisse, essa può avvicinare il tronco, portandolo in avanti e in alto, come ad esempio nelle fasi di arrampicamento.

Piccolo pettorale e succlavio

Sia il piccolo pettorale, sottile e triangolare, che si trova al di sotto del grande pettorale, sia il succlavio, che giace tra la clavicola e la prima costa, sono esclusi dall'analisi in quanto completamente nascosti.

Dentato anteriore (tav. I 6)

Esteso e appiattito, riveste la parete laterale e posteriore del torace. Una notevole parte della sua superficie si trova ricoperta dalla scapola e da muscoli sovrapposti. Ciò che risulta evidente all'osservazione è una serie di quattro o cinque digitazioni interposte fra il grande dorsale, il grande pettorale e l'obliquo esterno dell'addome, che si manifestano sulla pelle nella contrazione del muscolo e che si possono vedere in numero maggiore sotto la cavità ascellare quando il braccio viene sollevato (fig. E6).

Origine: dalla faccia laterale delle prime otto o nove coste mediante un numero corrispondente di digitazioni (fig. B6).

Inserzione: le digitazioni, portandosi verso la scapola, si unificano in tre parti muscolari che, passando tra la parete latero-posteriore del torace e il muscolo sottoscapolare, si collegano al margine della scapola (fig. B6): rispettivamente, la parte superiore (figg. B-D 6a), in prossimità dell'angolo superiore della scapola, la parte intermedia (figg. B-D6b), lungo tutto il margine mediale della scapola, e la parte inferiore (figg. B-D 6c), in corrispondenza dell'angolo inferiore della scapola.

Funzione: tutte le parti del dentato anteriore portano in avanti la scapola. La parte inferiore sposta all'esterno e in avanti l'angolo inferiore della scapola, contribuendo così all'elevazione del braccio (tav. II, figg. C-D). Tutte e tre le parti possono innalzare le coste quando la scapola diventa punto fisso.

Tav. I

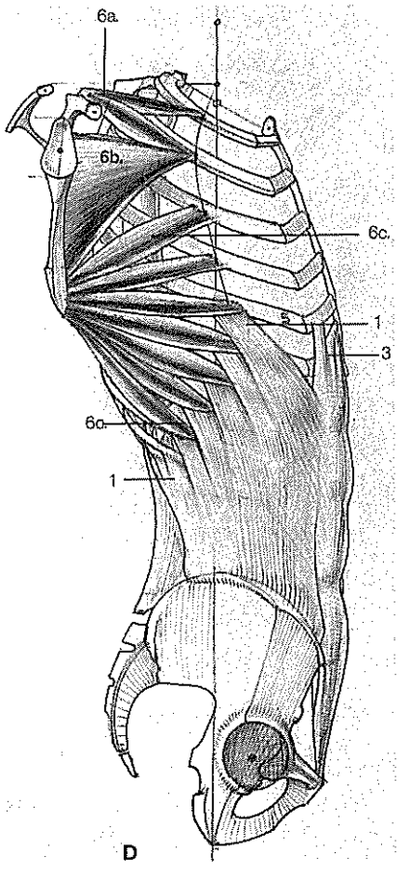

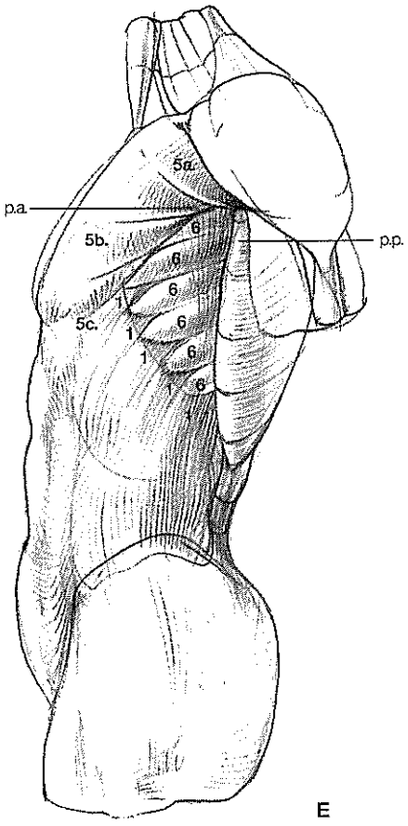

Tav. II

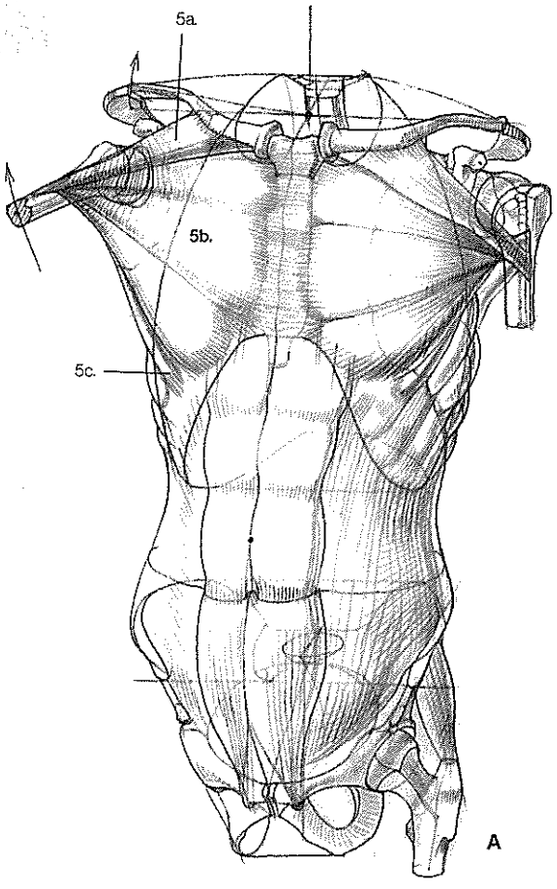

Fig. D
Visione laterale dei muscoli del tronco e dell'addome.
6.a.b.c. dentato anteriore
1. obliquo esterno dell'addome
3. retto dell'addome

Fig. E
Visione laterale del rilievo plastico dei muscoli del torace e dell'addome: in evidenza i due pilastri muscolari che delimitano il cavo ascellare.
p.a. pilastro anteriore
5.a.b.c. grande pettorale
p.p. pilastro posteriore
10. grande dorsale
6. digitazioni del muscolo dentato anteriore visibili tra i due pilastri muscolari anteriore e posteriore
1. digitazioni del muscolo obliquo esterno dell'addome.

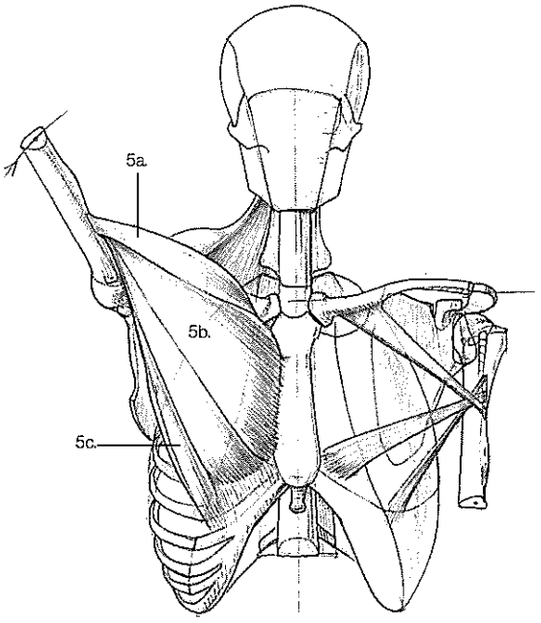

B

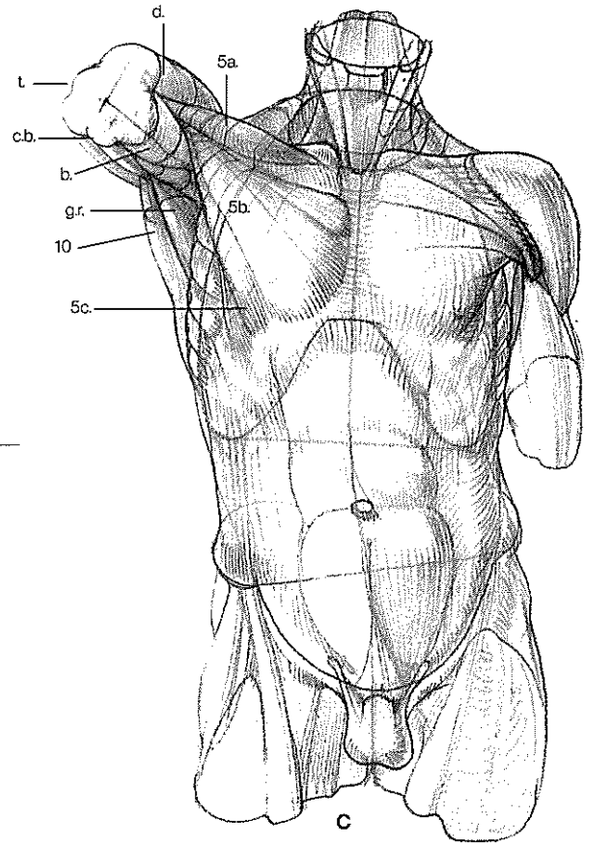

C

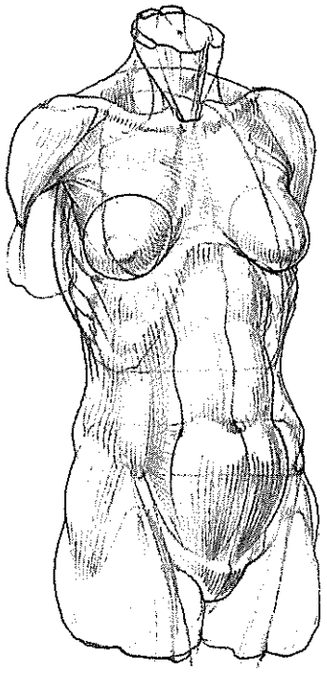

Figg. A-B-C-D
Il muscolo grande pettorale nel movimento di abduzione del braccio.

Pilastro anteriore del cavo ascellare:
5 grande pettorale:
a. porzione sternale
b. porzione sternocostale
c. porzione addominale

Pilastro posteriore del cavo ascellare:
10. grande dorsale
g.r. grande rotondo: appartiene alla muscolatura della spalla

Muscoli del braccio:
d. deltoide
b. bicipite
c.b. coracobrachiale
t. tricipite

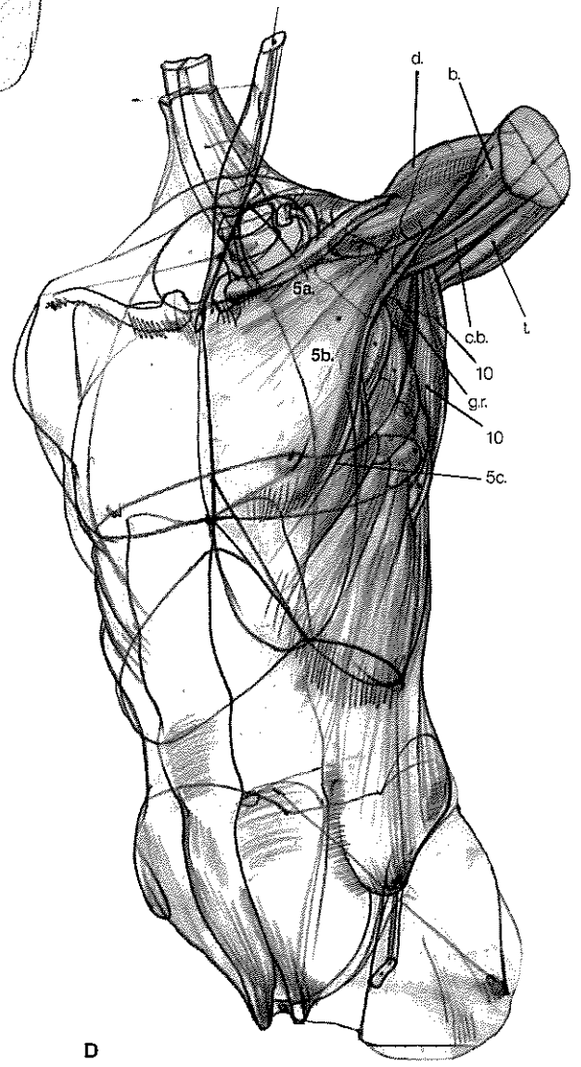

D

I MUSCOLI DEL DORSO

È un insieme di larghi fasci muscolari che ricopre la parete posteriore del tronco e si può distinguere principalmente in due categorie, i muscoli profondi, medi e i muscoli superficiali.

I muscoli profondi e medi del Dorso

I muscoli profondi e medi appartengono alla muscolatura propria del torace e della colonna vertebrale e sono denominati rispettivamente sacrospinali o erettori della colonna vertebrale, e spinocostali; questi, estendendosi dall'osso sacro sino all'occipitale della testa e relazionandosi con le vertebre e le coste, agiscono sul movimento del tronco, contribuendo al sostegno del corpo. I muscoli superficiali, meglio denominati come spinomerali, originano anch'essi dal dorso ma agiscono sul movimento della spalla e del braccio, avendo inserzione nell'omero e nel cingolo scapolare. Di conseguenza, possono anche essere considerati appartenenti alla categoria dei muscoli dell'arto superiore. Ci occuperemo in questa lezione dei più superficiali, mentre ci interesseremo dei profondi e medi solamente in quanto volumi plastici che stanno alla base del rilievo morfologico della forma plastica del tronco.

I muscoli profondi, sacrospinali o erettori della colonna vertebrale hanno la funzione fondamentale di erigere la colonna vertebrale e la testa sulle anche; in quanto erettori, sono come funi tese in una reciproca relazione di origine e inserzione fra il sacro, le vertebre lombari, la gabbia toracica e la testa. Questa parte muscolare nel suo complesso è formata così da due robusti pilastri mobili posti ai lati dei processi spinosi delle vertebre, un insieme di muscoli i quali, benché non visibili, investono la superficie dorsale con il loro rilievo plastico, soprattutto nella regione toraco-lombare, occupando nella regione posteriore della gabbia toracica lo spazio denominato doccia polmonare (delimitato dai processi spinosi delle vertebre sino all'angolo costale). Nella regione lombare tali pilastri si espandono lateralmente a partire dai processi spinosi in due rilievi convessi e longitudinali. Questi in alto si connettono al margine posteriore inferiore della gabbia toracica e si portano in basso sino al sacro e al primo tratto posteriore della cresta iliaca (vedi lezione 39, tav. I, fig. C), formando il rilievo lombare coperto ma evidenziato dal muscolo più superficiale, il grande dorsale, che vi aderisce come una guaina.

I muscoli medi o spinocostali sono costituiti dal dentato posteriore superiore e dal dentato posteriore inferiore che, essendo interamente nascosti e sottili, non influenzano la morfologia esterna del dorso. Hanno la funzione di contenere il passaggio dei muscoli profondi lungo il solco polmonare, oltre che elevare e abbassare le coste dal lato posteriore.

I muscoli superficiali del Dorso

I muscoli superficiali o spinomerali rivestono tutta la superficie dorsale del tronco eccetto lo spazio infraspinato della scapola. Originandosi lungo l'asse mediale della colonna vertebrale, dagli estremi dell'occipitale e del bacino, i muscoli si estendono lateralmente sul cingolo scapolare e sull'estremità superiore del braccio. In generale hanno la funzione di determinare i movimenti delle spalle, del capo e dell'arto superiore.

Si suddividono in: elevatore della scapola (7), muscoli romboidei (8), trapezio (9), grande dorsale (10).

Elevatore della spalla (tav. I figg. B-C 7)

Corrisponde alla parte posteriore e laterale del collo. È allungato e appiattito, disposto obliquamente tra le vertebre cervicali e il margine superiore della scapola. È nascosto in gran parte dal trapezio, ma è visibile per breve tratto in un interstizio laterale del collo delimitato dallo sternocleidomastoideo, dallo splenio della testa e dal trapezio.

Origine (fig. B7): dai quattro processi trasversi delle prime quattro vertebre cervicali. Si distingue inizialmente in quattro tendini, i quali si fondono poi nell'unico corpo muscolare.

Inserzione: nel margine mediale della scapola, in prossimità dell'angolo superiore.

Funzione: innalza la scapola e la porta verso le vertebre cervicali.

Tav. I

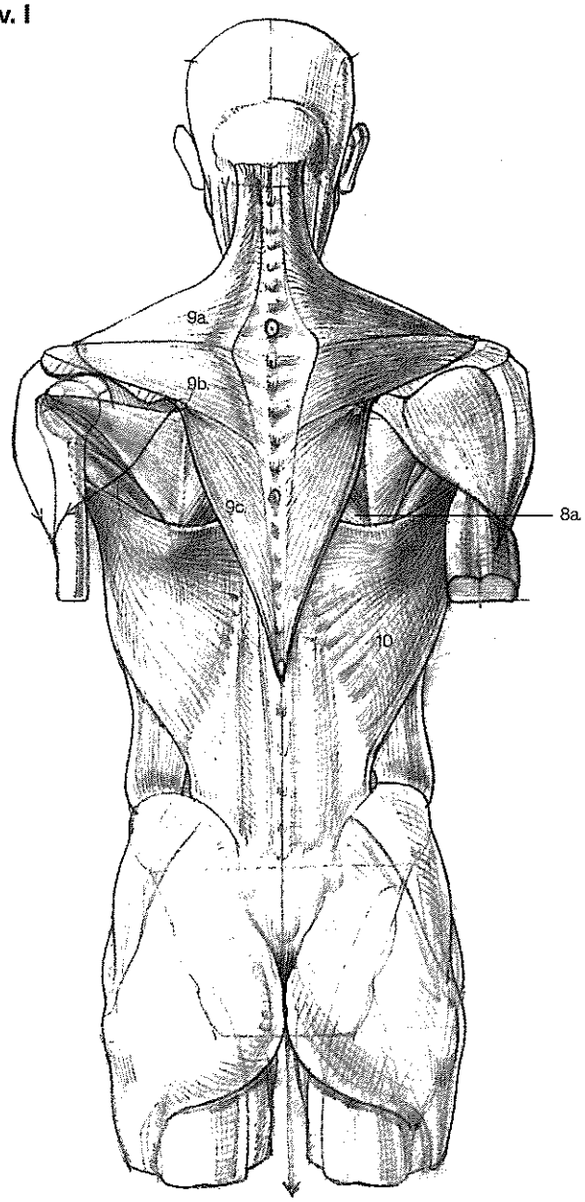

A

Fig. A
Visione posteriore frontale del rilievo plastico dell'apparato muscolare del dorso.

Fig. B
Origine e inserzione e traiettorie muscolari dei muscoli del dorso.
7. elevatore della scapola
8a. grande romboide
8b. piccolo romboide
9. trapezio:
a. porzione superiore
b. porzione media
c. porzione inferiore
10. grande dorsale

Fig. C
Visione posteriore frontale dei muscoli spinomerali.
7. elevatore della scapola
8a. grande romboide
8b. piccolo romboide

Fig. D
Movimento di elevazione della spalla.
9a. porzione superiore del muscolo trapezio

Fig. E
Movimento di rotazione posteriore della scapola e movimento di adduzione dell'omero.
9b. porzione media del muscolo trapezio
10. grande dorsale

Fig. F
Movimento di elevazione della scapola con abduzione dell'omero e comportamento meccanico dei fasci muscolari superiori e inferiori del trapezio.
9a. porzione superiore
9c. porzione inferiore

Fig. G
Visione postero-laterale dei muscoli del dorso visti nel rilievo plastico.

Romboidei (tav. I, figg. B-C-8a-8b)
Si distinguono in grande romboide (fig. 8a) e in piccolo romboide (fig. 8b). Sono muscoli nastriformi posti sotto il trapezio fra le scapole e la colonna vertebrale. Diretti obliquamente, si intravvedono nella piccola area delimitata dalla scapola, dal trapezio e dal grande dorsale (vedi figg. A-G). Benché siano in gran parte nascosti dal trapezio, manifestano il loro rilievo plastico specie quando si contraggono.
Origine: il grande romboide origina (fig. B 8a) dai primi quattro processi spinosi delle vertebre toraciche. Il piccolo romboide origina (fig. B 8b) dagli ultimi due processi spinosi delle vertebre cervicali.
Inserzione: il grande romboide nel tratto inferiore del margine mediale della scapola, il piccolo nel breve tratto superiore.
Funzione: oltre che fissare la scapola sulla parete posteriore della gabbia toracica, la portano in alto e medialmente.

Trapezio (tav. I, figg. A-B 9)
È esteso e sottile, di forma triangolare e riveste tutta la regione superiore, posteriore e laterale delle spalle, oltre che la parte mediale posteriore del collo e del dorso, e si può distinguere in tre porzioni muscolari: una superiore (fig. 9a), una media (fig. 9b) e una inferiore (fig. 9c), le quali hanno funzioni diversificate. È da notare che in prossimità dei processi spinosi delle vertebre il muscolo si appiattisce in una lamina tendinea, più estesa tra le ultime cervicali e le prime toraciche. Risulta così una depressione che accentua ancor di più le porzioni muscolari nel rilievo plastico.
Origine (figg. A-B 9): sorge dalla protuberanza dell'occipitale, dalla linea nucale superiore, dai processi spinosi, dalla VII vertebra cervicale sino a tutte le vertebre toraciche.
Inserzione: la porzione superiore (fig. B 9a) dell'occipitale si dirige obliquamente con le sue fibre verso il basso e l'esterno, sulla clavicola e la scapola;
la porzione media (fig. B 9b) dalla VII cervicale e dalle prime vertebre toraciche si porta sulla spina della scapola;
la porzione inferiore (fig. B 9c) dai processi spinosi delle vertebre toraciche inferiori si dirige obliquamente verso l'alto e l'esterno sull'apice mediale della scapola.
Funzione: nell'insieme il trapezio erige la testa sulle spalle;
la porzione superiore innalza le spalle e con punto fisso su di esse porta indietro la testa estendendo il collo (fig. D 9a);
la porzione media avvicina le scapole sulla linea mediana, portando indietro le spalle (fig. E 9b);
la porzione inferiore porta la scapola in basso e medialmente (fig. F 9c).
La porzione superiore e quella inferiore interagiscono per determinare l'innalzamento della spalla; difatti, la porzione superiore eleva il cinto scapolare mentre, dal lato opposto, la porzione inferiore sposta in basso la scapola. Si ottiene così un doppio movimento verso l'interno e l'esterno della scapola, la cui spina in direzione obliqua si avvicina alla verticale della colonna vertebrale (fig. F).

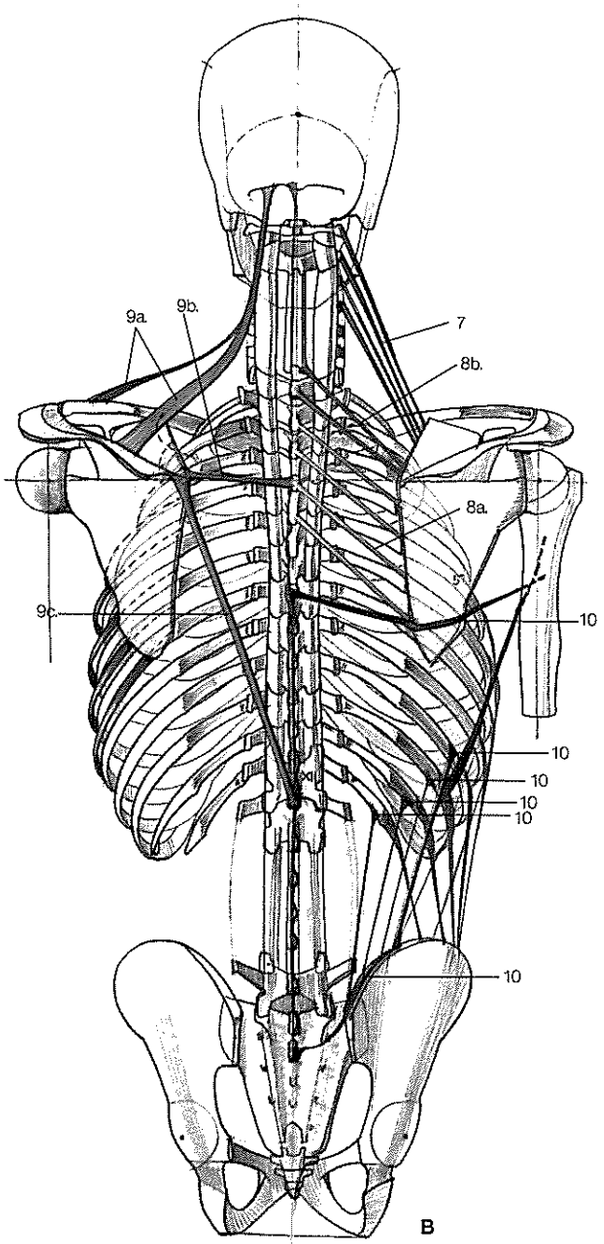

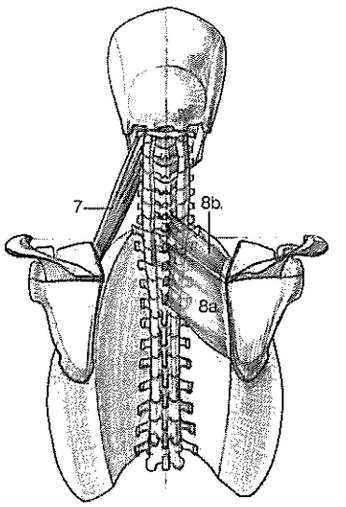

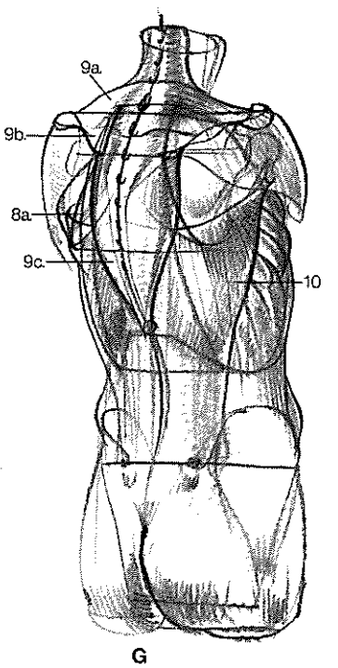

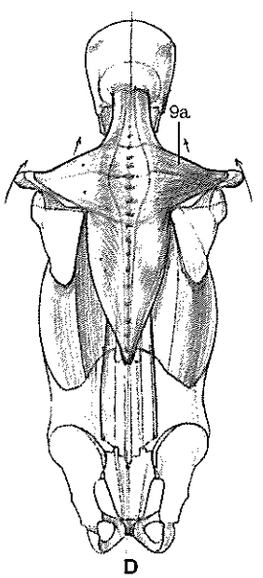

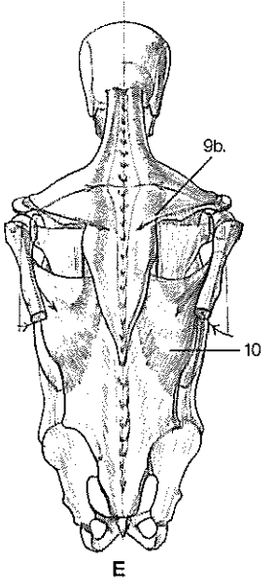

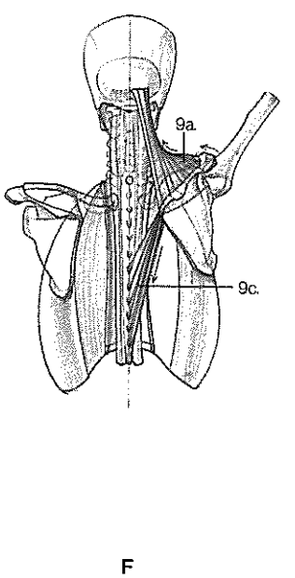

Grande dorsale (tav. II, figg. A-B10)
Assai esteso e laminiforme, comprende l'area lombo-dorsale e ascellare. Presenta una vasta lamina tendinea sottile che si propone in tutta l'area lombare e una porzione muscolare che inizia a manifestarsi in corrispondenza dell'arcata costale inferiore. Come un mantello avvolgente, copre l'arco inferiore e posteriore del torace, riveste l'estremità inferiore della scapola e si dirige sull'estremità superiore dell'omero, aderendo in quest'ultimo tratto al muscolo grande rotondo della spalla.
Origine (tav. II, fig. A; vedi anche tav. I, fig. B): dalle ultime sei o sette vertebre toraciche (processi spinosi), da tutte le vertebre lombari e sacrali (lato dorsale), dal terzo posteriore della cresta iliaca e dalle ultime quattro coste. A livello delle vertebre toraciche rimane nascosto dal trapezio (tav. II, fig. A).
Inserzione: nella cresta mediale del solco bicipitale, lato anteriore dell'omero. Dirigendosi verso l'omero, il grande dorsale va gradualmente restringendosi, compiendo una torsione avvolgente sul grande rotondo (figg. B-C). In questo ultimo tratto porta il margine superiore in basso e il margine inferiore in alto (figg. B-C-D-particolare C- m.i., m.s.). Insieme al grande rotondo della spalla (fig. E g.r.), viene a formare la parete mobile o pilastro posteriore che delimita la cavità ascellare (fig. E).
Funzione: quando il braccio è alzato, il grande dorsale abbassa la spalla e può portare il braccio verso il basso (fig. D10), indietro e medialmente (vedi tav. I, fig. E 10).

Fig. A
Visione posteriore frontale del rilievo plastico dei muscoli superficiali del dorso.
9. trapezio
10. grande dorsale

Figg. B-C
Visione laterale dei muscoli del tronco.
10. grande dorsale
m.s. margine superiore
m.i. margine inferiore

Tav. II

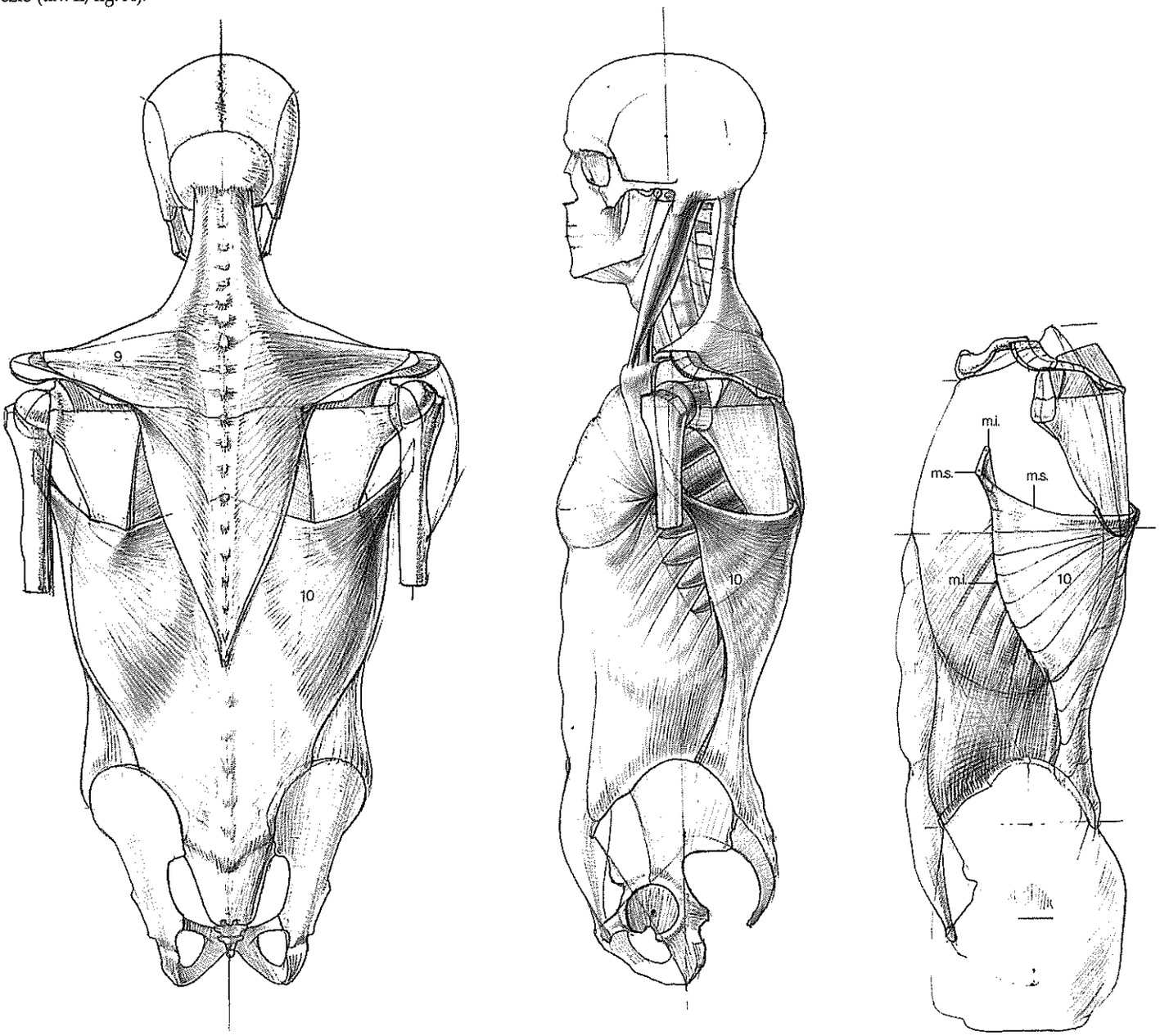

A B C

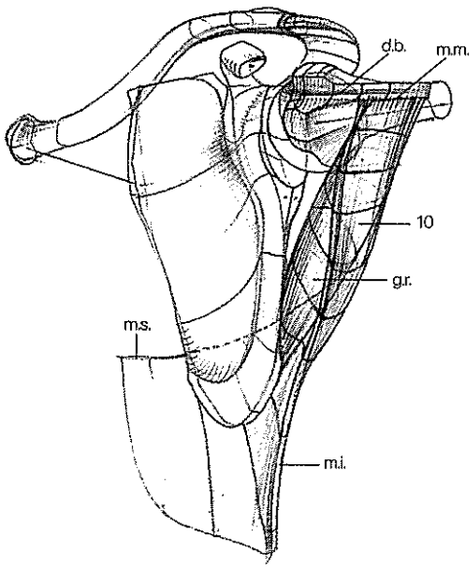

Particolare **C**

Particolare fig. C
Andamento in torsione del muscolo grande dorsale sul muscolo grande rotondo.

10. grande dorsale
g.r. grande rotondo
d.b. doccia bicipitale
m.m. margine mediale della doccia bicipitale
m.s. margine superiore
m.i. margine inferiore

Figg. D-E
Comportamento del muscolo grande dorsale nei vari movimenti di abduzione e di adduzione del braccio.

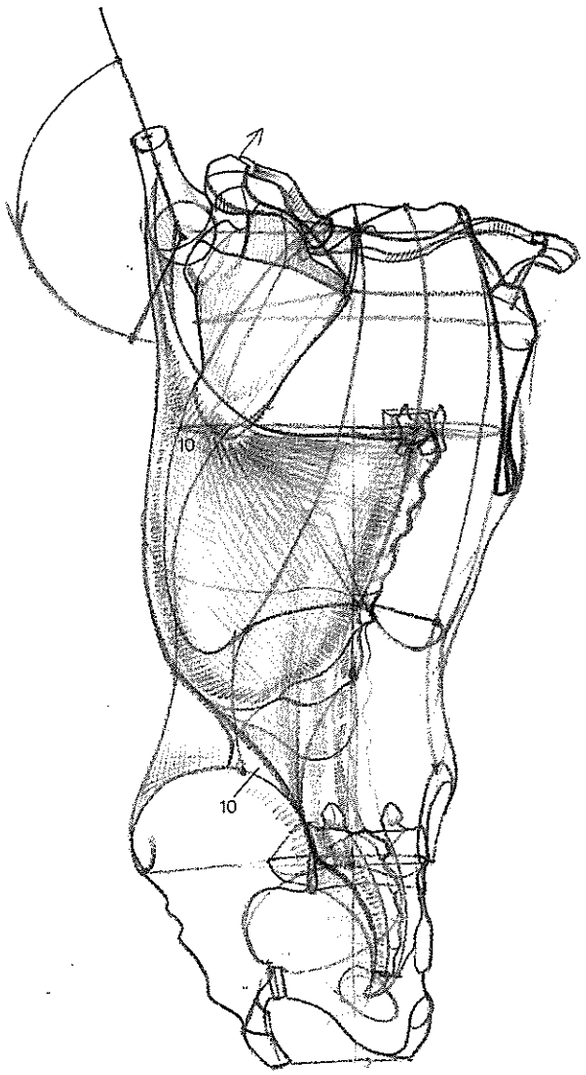

D

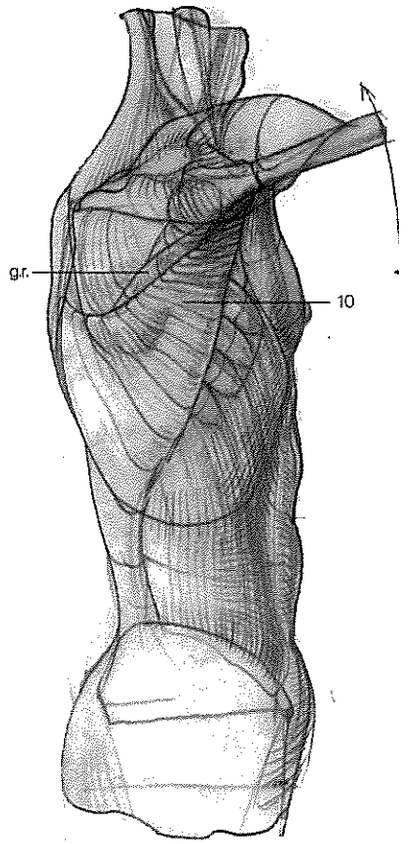

E

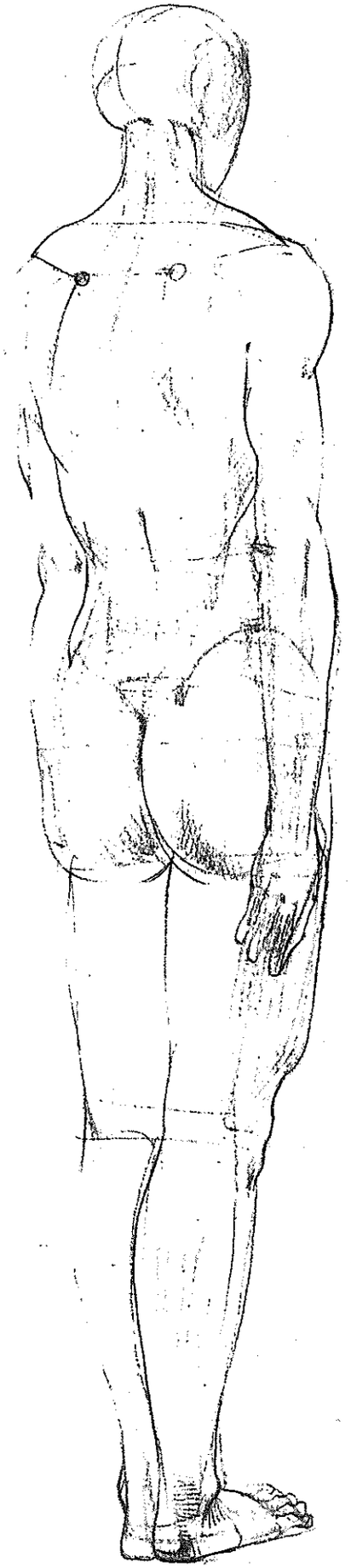

I MUSCOLI DEL COLLO ANTERIORI E LATERALI

I muscoli del collo appartengono alla regione del corpo umano che va dall'estremità inferiore della testa. Esso è definito dal perimetro scheletrico che inizia dalla faccia interna della mandibola e procede sino alle apofisi mastoidee delle ossa temporali. Da qui essi si raccordano all'estremità superiore dello scheletro del tronco nello sterno, nella clavicola e nella faccia superiore delle prime due coste; inoltre, troveranno collegamento nelle parti scheletriche intermedie, costituite dalle vertebre cervicali e dall'apparato della laringe, formato a sua volta dall'osso joide e dalle cartilagini ad esso sottostanti, definendo così il perimetro muscolare antero-laterale e posteriore della regione del collo.
Questo insieme di brevi fasci muscolari è suddivisibile dunque in tre aree: i muscoli anteriori, i laterali e i posteriori. Analizzeremo qui i muscoli anteriori e laterali, dato che i posteriori sono già stati praticamente analizzati nella lezione sui muscoli del dorso (vedi lezione 41).

I MUSCOLI ANTERIORI

I muscoli anteriori si suddividono in tre categorie: muscoli soprajoidei, muscoli sottojoidei (tav. I, figg. A-B) e prevertebrali. Tratteremo in dettaglio solo le prime due dal momento che i prevertebrali occupano uno strato profondo, e perciò non visibile, con la funzione di raccordare dal lato ventrale le vertebre cervicali all'occipitale della testa; essi sono il lungo del collo, il lungo della testa, il retto anteriore della testa e il retto laterale della testa, e operano come flessori della testa e del collo.

Prima di addentrarci nell'analisi dei muscoli soprajoidei e sottojoidei, soffermiamoci a descrivere l'apparato della laringe (tav. I, figg. C-D). Questa è costituita dall'osso joide (fig. C j.), dalla cartilagine tiroidea (fig. C c.t.) e dalla cartilagine cricoide (fig. C c.c.) che a sua volta si connette alla trachea (fig. C tr.). Questa costruzione osteocartilaginea costituisce una sorta di involucro per la laringe e all'esterno offre inserzione e origine a quei muscoli che provengono dall'estremità inferiore e che proseguono sull'estremità superiore del collo. Inoltre può essere rilevata a livello epidermico nella sporgenza, detta incisura tiroidea (figg. C-E-F i.t.), della cartilagine tiroidea comunemente chiamata "pomo d'Adamo", avvertibile e maggiormente visibile nella deglutizione.

L'osso joide è un piccolo osso sospeso nella regione anteriore del collo (vedi fig. B j.), posto fra la IV e la V vertebra cervicale. A forma di U, è collegato ai processi stiloidei delle ossa temporali mediante i sottili muscoli stilojoidei. Come è evidente dalle figure, e in particolare dagli esplosi, l'osso è composto da un corpo (fig. A c.), da due grandi corna (fig. A g.c.) e da due piccole (fig. A p.c.). Il corpo è disposto sulla direzione trasversale con lieve convessità anteriore; ai suoi estremi diramano anteriormente e lateralmente le piccole corna e più posteriormente le grandi corna.

Fig. A
Visione anteriore di muscoli del collo con l'osso joide leggermente abbassato per evidenziare i muscoli soprajoidei.
j. osso joide
c. corpo
p.c. piccole corna
g.c. grandi corna

Soprajoidei
1 digastrico:
a. ventre posteriore
b. ventre anteriore
2. stilojoideo
3. milojoideo

Sottojoidei
4. sternojoideo
5 omojoideo:
a. ventre superiore
b. ventre inferiore
6. sternotiroideo
7. tirojoideo
8. sternocleidomastoideo

Fig. B
Visione laterale dei muscoli del collo.
8. sternocleidomastoideo (è indicato come traiettoria per meglio osservare i muscoli scaleni e lo sternojoideo)
9. scaleno anteriore
10. scaleno medio
11. scaleno posteriore

Tav. I

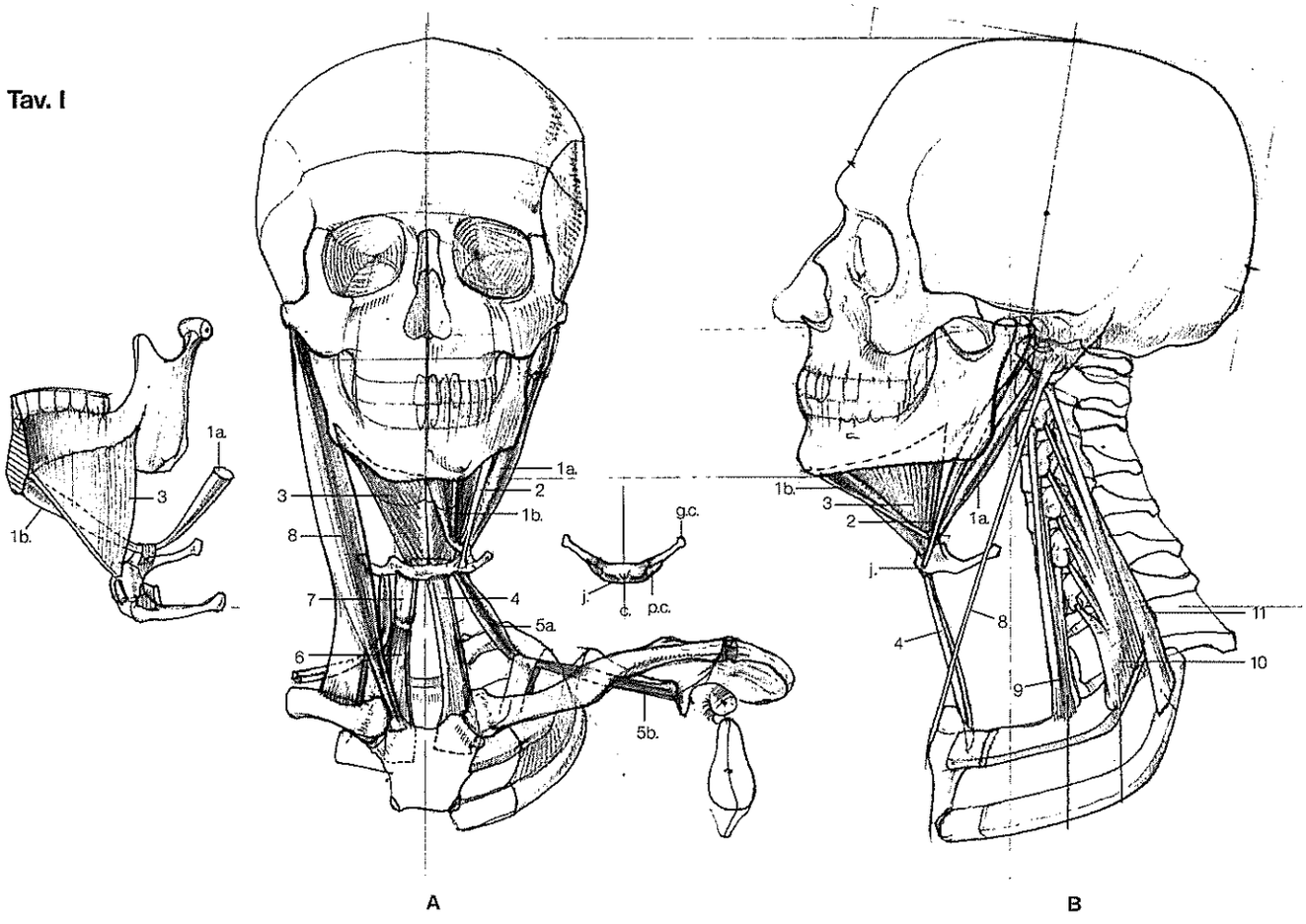

La cartilagine tiroidea (fig. C c.t.) è legata al margine inferiore dello joide mediante una membrana fibrosa e presenta un corpo conformato su due lamine che convergono medialmente e divergono posteriormente e lateralmente. Sul margine anteriore e superiore lungo la mediana notiamo l'incisura tiroidea corrispondente al punto di maggior sporgenza anteriore (fig. C i.t.). Sui margini posteriori si osservano quattro appendici dette corna superiori ed inferiori che si collegano in alto, con gli appositi legamenti, alle grandi corna dell'osso joide e in basso alla cartilagine cricoide.
La cartilagine cricoide (fig. C c.c.) è situata subito sotto la cartilagine tiroidea, unita ad essa mediante i propri legamenti e presenta una forma ad anello, più stretta sul lato anteriore. Su tutto il suo margine anulare inferiore si lega al condotto della trachea (fig. C tr.).

I MUSCOLI SOPRAJOIDEI

Sono situati nello spazio che va dall'osso joide alla mandibola e costituiscono nell'insieme una sorta di "pavimento" obliquo per la mandibola. Si distinguono in digastrico (1), stilojoideo (2), milojoideo (3), genojoideo.

Digastrico (figg. A-B-D 1)

Collocato sotto la mandibola, presenta due ventri muscolari fusiformi, uno posteriore (figg. A-B 1a) e uno anteriore (figg. A-B 1b), congiunti da un tendine intermedio cilindrico. Il muscolo è posto in tensione da un piccolo nastro fibroso che, avvolgendo il tendine intermedio, si unisce all'inizio del grande corno dello joide. I due ventri sono disposti ad angolo ottuso rivolto verso la mandibola.
Origine: il ventre posteriore (figg. A-B 1a), il più lungo, sorge dall'incisura mastoidea del temporale e portandosi anteriormente e in basso si assottiglia nel tendine intermedio.
Inserzione: il ventre anteriore (figg. A-B 1b) si unisce alla faccia interna del corpo della mandibola vicino alla mediana nella fossetta digastrica. Portandosi posteriormente e in basso, anch'esso si assottiglia nel tendine intermedio.
Funzione: contraendosi contemporaneamente, i due ventri muscolari innalzano l'osso joide insieme alla laringe. Il movimento inverso può abbassare la mandibola.

Stilojoideo (figg. A-B-D 2)

Assai sottile e lungo, è situato lateralmente davanti al ventre posteriore del muscolo digastrico. Sull'estremità distale presenta una biforcazione entro cui passa il tendine intermedio del digastrico.
Origine: processo stiloideo del temporale.
Inserzione: davanti al piccolo corno dello joide.
Funzione: porta indietro e in alto l'osso joide.

Milojoideo (figg. A-B-D 3)

Situato sopra il ventre anteriore del digastrico, si presenta pianeggiante, sottile e di forma triangolare, disposto bilateralmente sull'area profonda e inferiore della mandibola. I muscoli nei due lati sono uniti sulla linea mediana da un rafe fibroso teso dal mento all'osso joide.
Origine: linea milojoidea sull'area interna della mandibola.
Inserzione: margine superiore del corpo dello joide.
Funzione: innalza l'osso joide e abbassa la mandibola. Nella deglutizione si vede la sua contrazione.

Genojoideo

È connesso ai muscoli intrinseci della lingua ed essendo profondo e coperto dal milojoideo non verrà trattato.

Fig. C
Visione antero-laterale del complesso osteocartilagineo della laringe.
j. osso joide
c.t. cartilagine tiroidea
i.t. incisura tiroidea
c.c. cartilagine cricoide
tr. trachea
6. linea di inserzione del muscolo sternotiroideo
7. linea di origine del muscolo tirojoideo

Fig. D
Collegamenti dei muscoli soprajoidei e sottojoidei alla laringe.

Fig. E
Visione antero-laterale del rilievo plastico dei muscoli del collo.
j. osso joide
i.t. incisura tiroidea
4. sternojoideo
8. sternocleidomastoideo
9 scaleno anteriore
10 scaleno medio
11 scaleno posteriore
t. trapezio

Fig. F
Rilievo plastico con in evidenza la struttura della laringe.

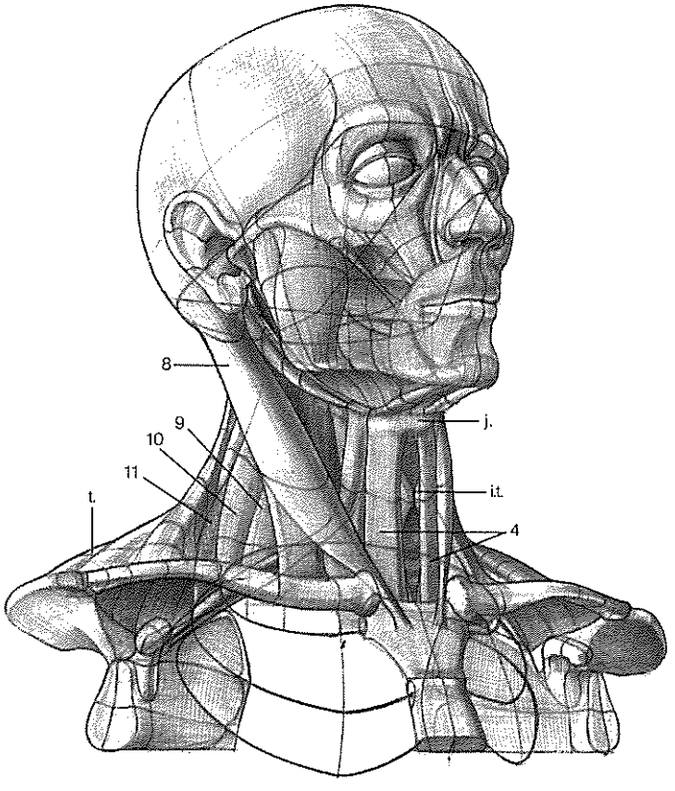

E

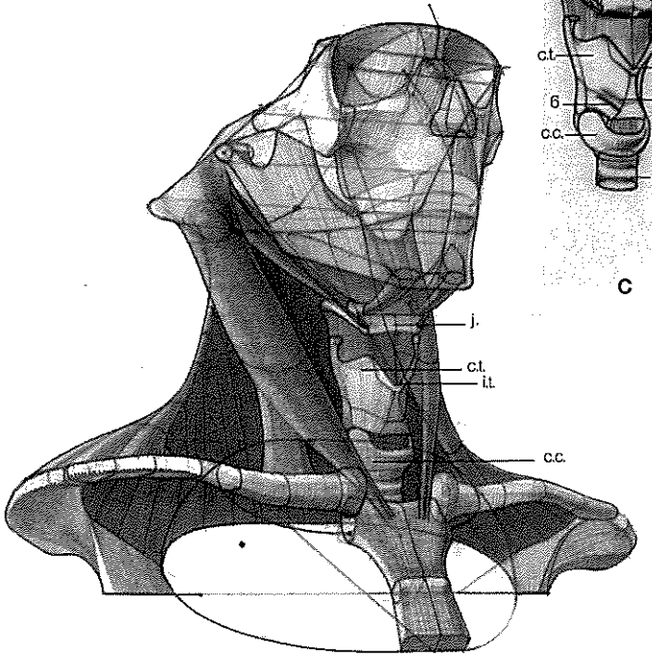

F

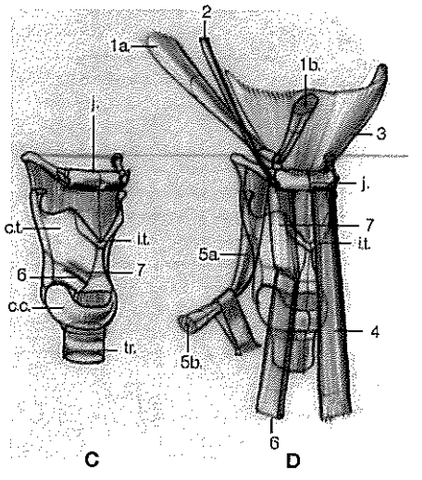

I MUSCOLI SOTTOJOIDEI

Sono situati nello spazio che va dall'osso joide allo sterno e alla clavicola. Passano davanti alla laringe, alla ghiandola tiroidea e alla trachea. Sono poi antagonisti dei muscoli soprajoidei nel portare verso il basso la struttura della laringe. Si distinguono in sternojoideo (4), omojoideo (5), sternotiroideo (6), tirojoideo (7).

Sternojoideo (figg. A-B-D-E 4)
È un muscolo nastriforme stretto e appiattito.
Origine: dalla faccia interna del manubrio dello sterno e dall'articolazione sternoclavicolare.
Inserzione: sul margine inferiore del corpo dello joide.
Funzione: abbassa l'osso joide insieme alla laringe.

Omojoideo (figg. A-D 5)
È sottile e lungo, formato da due ventri muscolari, uno superiore (fig. A 5a) e uno inferiore (fig. A 5b), uniti mediante un tendine intermedio. Il muscolo è tenuto in tensione angolare da un fascetto che avvolge il tendine intermedio e che a sua volta si fissa dietro la clavicola e la I costa. Benché si collochi su un piano profondo, può affiorare nel rilievo epidermico durante i prolungati e violenti sforzi dell'inspirazione.
Origine: il ventre inferiore (fig. A 5b) dal margine superiore della scapola in prossimità dell'incisura sovracoracoidea. Portandosi medialmente in avanti e un po' in alto attraversa la parte inferiore del collo.
Inserzione: il ventre superiore (figg. A-D 5a), portandosi in alto, si inserisce sul margine inferiore dello joide, lateralmente rispetto all'inserzione dello sternojoideo.
Funzione: abbassa l'osso joide.

Sternotiroideo (figg. A-D 6)
Nastriforme e più breve dello sternojoideo, si trova sotto di esso e in buona parte nascosto.
Origine: leggermente al di sotto dello sternojoideo, sulla faccia interna del manubrio dello sterno e della I cartilagine costale.
Inserzione: sulla faccia esterna della cartilagine tiroidea, in una breve linea obliqua (figg. C-D 6).
Funzione: abbassa la laringe.

Tirojoideo (figg. A-D 7)
È il più breve, appiattito e quasi quadrilatero.
Origine: sulla faccia esterna della cartilagine tiroidea (figg. A-C-D 7), con una breve linea obliqua vicina all'inserzione dello sternotiroideo.
Inserzione: sul margine inferiore dello joide, fra il corpo e il grande corno.
Funzione: abbassa l'osso joide e, viceversa, può innalzare la laringe.

I MUSCOLI LATERALI

Muscoli laterali del collo sono lo sternocleidomastoideo (8), il platisma, lo scaleno anteriore (9), lo scaleno medio (10), lo scaleno posteriore (11).

Sternocleidomastoideo (tav. I, figg. B-C-D 8)
È il muscolo più appariscente del collo, a motivo del suo livello superficiale e della sua forma sviluppata. Come una grossa fune tesa, attraversa obliquamente tutta la lunghezza del collo. Con un inizio sternoclavicolare più sottile e appiattito prosegue dilatandosi nel corpo centrale, sino a raggiungere la testa dietro il padiglione dell'orecchio. Come indica il nome, il muscolo presenta tre capi: sternale (figg. B-C 8a), clavicolare (figg. B-C 8b) e mastoideo (figg. B-D 8c). Il capo sternale, convergendo sul manubrio dello sterno, accentua a livello epidermico la depressione della fossetta soprasternale (figg. C-G f.s.), mentre il capo mastoideo evidenzia la sua presenza epidermica nei movimenti di rotazione laterale della testa.

Fig. A
Visione laterale dei muscoli del collo soprajoidei, sottojoidei e scaleni.
so. soprajoidei
i.t. incisura tiroidea
sott. sottojoidei
9. scaleno anteriore
10. scaleno medio
11. scaleno posteriore
s.t. splenio della testa

Tav. I

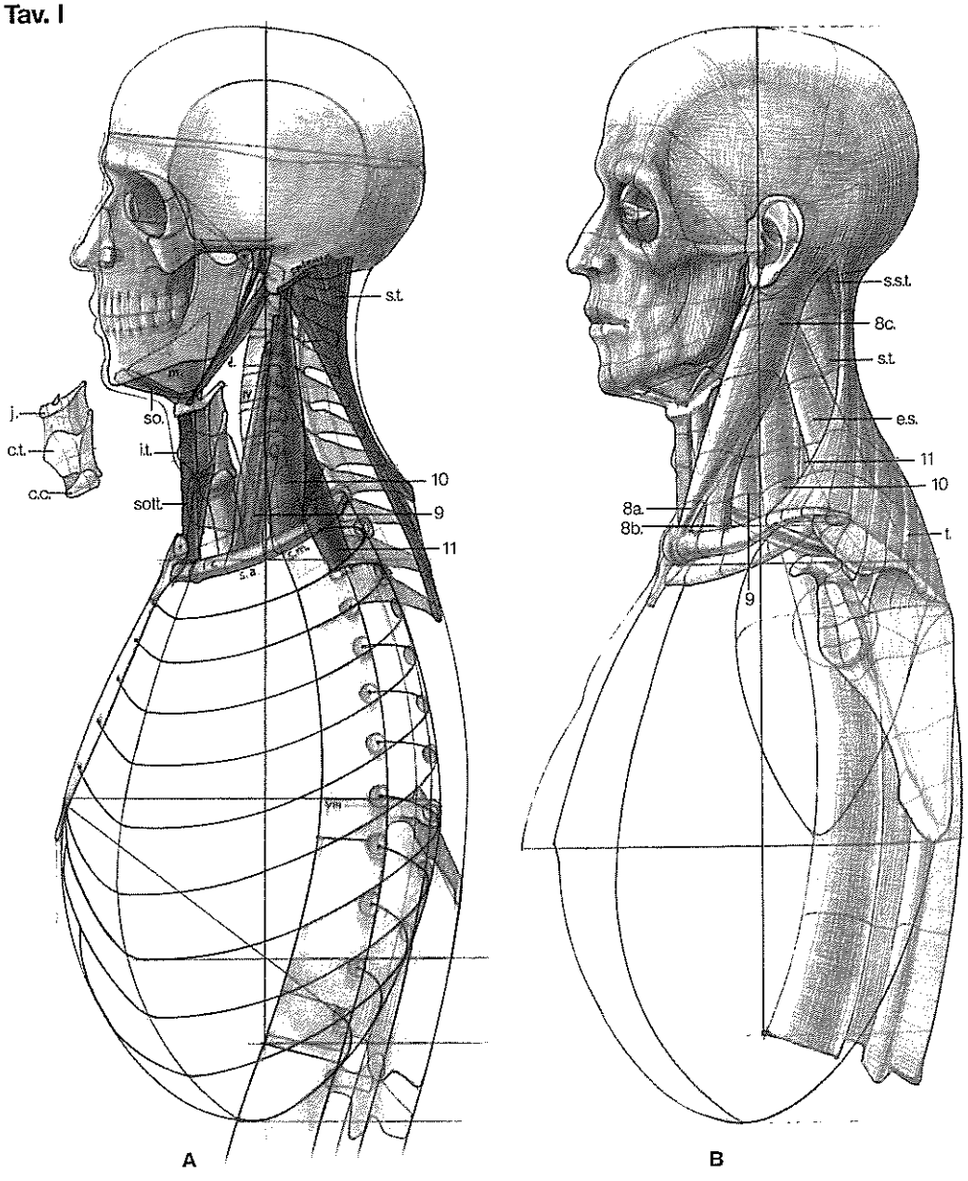

Origine: con il capo sternale (fig. B-C 8a), sottile e cilindrico, sulla faccia anteriore del manubrio dello sterno; con il capo clavicolare (fig. B-C 8b), appiattito e nastriforme, sul margine superiore dell'estremità sternale della clavicola. I due capi, all'origine distinti, si fondono insieme mentre risalgono a formare il corpo plastico del muscolo.
Inserzione: con il capo mastoideo (fig. B-D 8c) nel processo mastoideo del temporale e in parte nella linea nucale superiore dell'osso occipitale.
Funzione: nella contrazione reciproca dei due muscoli abbiamo la flessione della testa e del collo (fig. H8). Invertendo i punti mobili abbiamo l'estensione forzata del collo e della testa (fig. I8). Se un solo muscolo si contrae inclina la testa dal proprio lato (fig. L8) oppure può farla ruotare dal lato opposto (fig. M).

Scaleno anteriore (figg. A-B-C 9)
Si trova in profondità dietro lo sternocleidomastoideo.
Origine: dai tubercoli anteriori dei processi trasversi della III, IV, V e VI vertebra cervicale.
Inserzione: nel tubercolo dello scaleno sulla faccia superiore della I costa.

Scaleno medio (figg. A-B-C 10)
È il più voluminoso e il più lungo degli scaleni.
Origine: a seconda degli individui con sei o sette capi tendinei dai tubercoli posteriori dei processi trasversi delle vertebre cervicali.
Inserzione: sulla faccia superiore della I costa dietro lo scaleno anteriore.

Scaleno posteriore (figg. A-B 11)
È il più piccolo e profondo degli scaleni.
Origine: dai tubercoli posteriori dei processi trasversi della IV, V e VI vertebra cervicale.
Inserzione: sulla superficie esterna della II costa, tratto posteriore.
Funzione dei muscoli scaleni: erigono il collo e di conseguenza la testa. Se si contraggono i muscoli di un solo lato, essi inclinano lateralmente il tratto cervicale (fig. L), oppure invertendo il punto mobile innalzano le prime due coste.

Figg. B-C-D
Visione laterale frontale e posteriore del rilievo plastico dei muscoli del collo.

8 sternocleidomastoideo:
- a. capo sternale
- b. capo clavicolare
- c. capo mastoideo

9. scaleno anteriore
10. scaleno medio
11. scaleno posteriore
e.s. elevatore della scapola
s.t. splenio della testa (muscolo che appartiene ai muscoli profondi del dorso)
s.s.t. semispinale della testa (muscolo che appartiene ai muscoli profondi del dorso)
t. trapezio

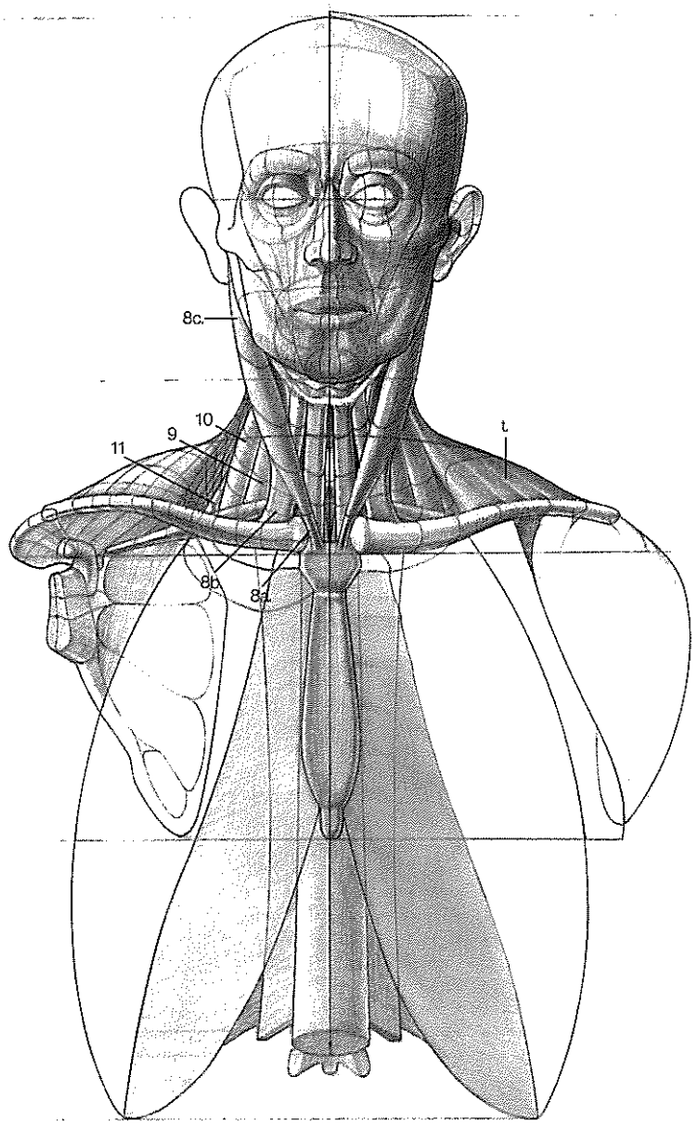

C

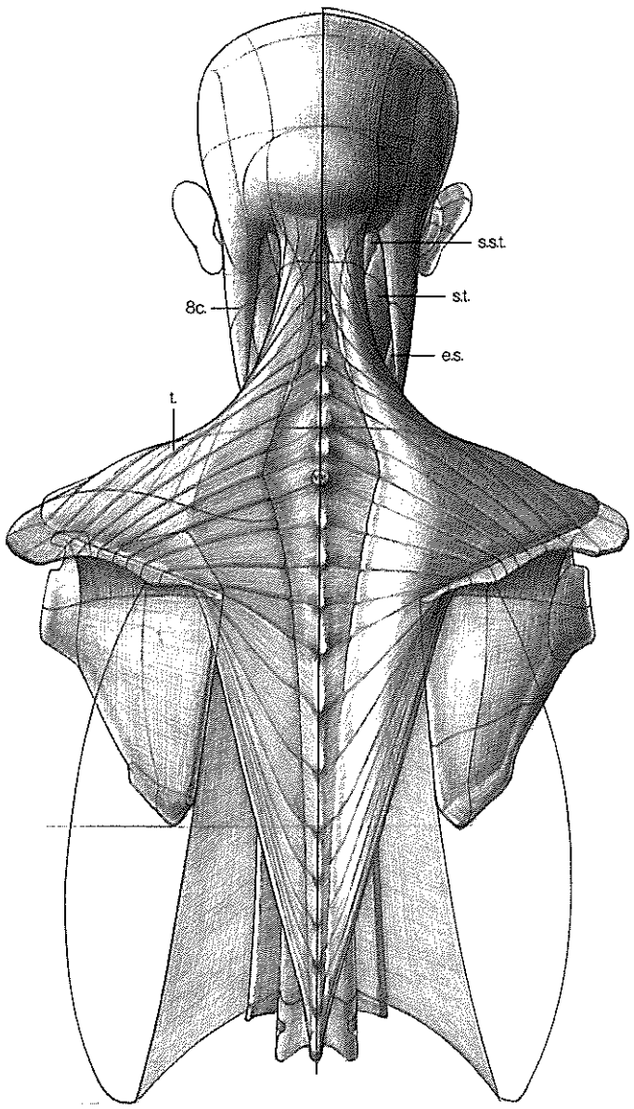

D

Platisma

Come una lamina sottilissima si irradia obliquamente, originandosi nella parte superiore del grande pettorale, attraversa il collo e termina subito dietro l'apertura della bocca. A motivo della sua sottigliezza non influenza la formazione plastica del collo e pertanto non viene segnalato graficamente. Da notare comunque che nella contrazione determina sul collo delle pieghe epidermiche trasversali e nello stesso tempo porta in basso e lateralmente l'apertura della bocca. Per questa funzione può essere considerato un muscolo che concorre alle espressioni mimiche della faccia (vedi anche lezione 51).

I muscoli scaleni (figg. A-B-C) anteriore (9), medio (10) e posteriore (11), benché situati sul piano profondo, si intravedono lateralmente fra lo sternocleidomastoideo e l'elevatore della scapola.

Lo spazio volumetrico del collo

Come abbiamo visto, la muscolatura del collo delimita l'estremità superiore del torace e si raccorda con l'estremità inferiore della testa. Questo spazio si può rappresentare inizialmente come un volume cilindrico ad andamento curvo, che segue la linea curva del tratto cervicale, come possiamo osservare dal disegno della tav. I, fig. F, dove questo andamento è segnalato dal piano di sezione sagittale passante per il manubrio dello sterno e per il processo spinoso della VII vertebra cervicale, detta prominente.

Sul volume ottenuto si sviluppa il rilievo plastico del trapezio (fig. E) e l'area triangolare anteriore delimitata dagli sternocleidomastoidei, entro cui emerge il rilievo tiroideo e il "pavimento" obliquo soprajoideo della mandibola (figg. F-G). Fra lo sternocleidomastoideo, il trapezio e la clavicola la forma si presenta più scavata; in quest'area, infatti, detta triangolo laterale del collo, i muscoli scaleni, l'elevatore della scapola e lo splenio della testa, con la loro origine e inserzione relativamente profonda, costituiscono un "pavimento" lievemente ribassato e depresso sul quale emerge il rilievo plastico dello sternocleidomastoideo e del trapezio.

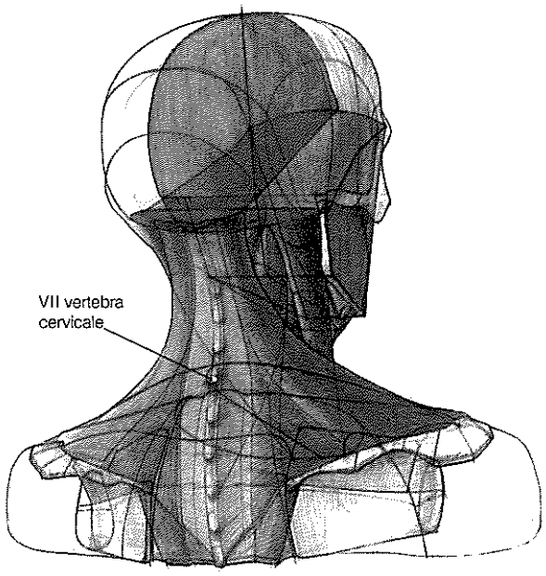

Figg. E-F
Visione postero-laterale e antero-laterale della struttura volumetrica del collo.
t. trapezio
8. sternocleidomastoideo
f.s. fossetta soprasternale
m.s. manubrio dello sterno

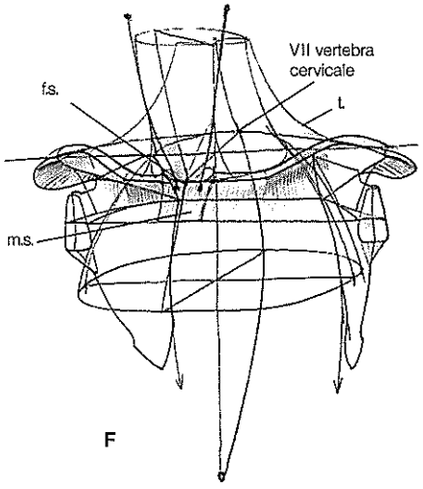

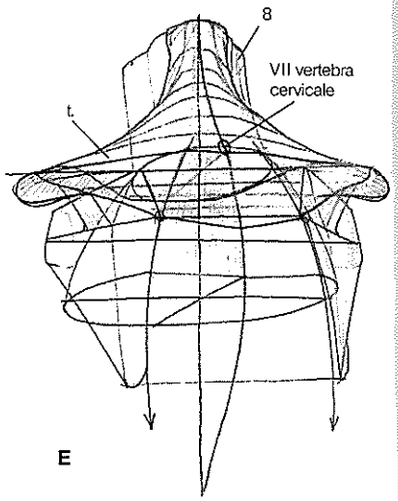

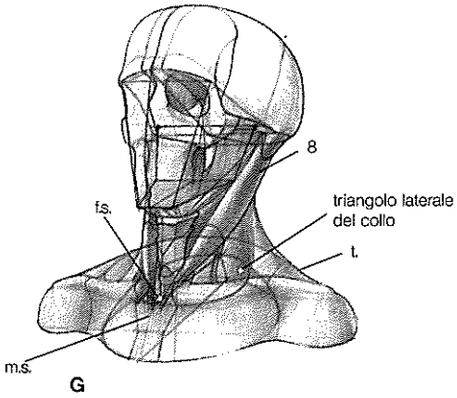

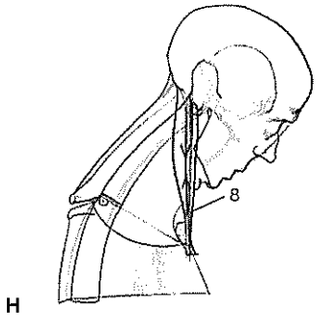

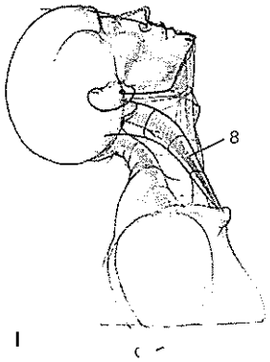

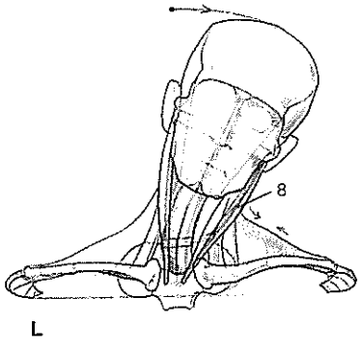

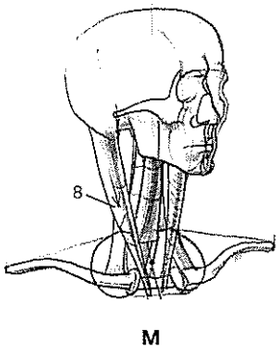

Fig. G
Visione antero-laterale dei rilievi plastici del collo.

Fig. H
Movimenti di flessione del collo e della testa.

Fig. I
Movimento di estensione forzata del collo e testa.

Fig. L
Movimento di inclinazione laterale della testa.

Fig. M
Movimento di rotazione laterale della testa.

Lezione 43

I MUSCOLI DELLA SPALLA

I muscoli dell'arto superiore si distinguono in muscoli della spalla, muscoli del braccio, muscoli dell'avambraccio, muscoli della mano.

I muscoli della spalla (tav. I) hanno origine dai due segmenti scheletrici del cingolo scapolare e da questi si portano all'estremità superiore dell'omero; esercitano di conseguenza azione sull'articolazione della spalla, garantendole un movimento pluriassiale. Data la loro inserzione particolarmente vicina alla testa articolare dell'omero, hanno anche la funzione di mantenere la medesima a continuo contatto, sia in condizioni statiche che dinamiche, con la sua sede articolare, cioè con la faccia articolare glenoidea della scapola, assicurandone così la congruenza e la solidità. Si suddividono in deltoide (1), sopraspinato (2), infraspinato (3), piccolo rotondo (4), grande rotondo (5), sottoscapolare (6).

Deltoide (Tav. I, fig. A1)
È il muscolo più superficiale e voluminoso della regione della spalla. Data la sua origine che, anteriormente, coinvolge lo scheletro della clavicola per poi portarsi sull'acromion e, posteriormente, sul labbro inferiore della spina della scapola, i suoi robusti fasci muscolari sono divisibili in tre principali porzioni: clavicolare (fig. A 1a), acromiale (figg. A-B 1b) e scapolare (fig. B 1c). La porzione acromiale presenta il maggior rilievo, espandendosi su tutta l'area laterale della spalla; la porzione clavicolare si manifesta anteriormente con una lieve convessità e la porzione scapolare, più appiattita, si estende su tutta l'area posteriore. Con la sua forma triangolare avvolge così tutta l'articolazione della spalla e in parte sia i muscoli propri della spalla che quelli del braccio (fig. F), determinando il rilievo convesso ed espanso dell'arco delle spalle. A causa della sua inserzione nell'impronta deltoidea (fig. A i.d.) dell'omero, i suoi fasci muscolari, incuneandosi tra i muscoli anteriori del braccio (bicipite e brachiale) e il muscolo posteriore del tricipite, convergono nella linea depressa e laterale (del braccio) chiamata solco bicipitale (fig. E s.b.): è una depressione che costituisce una linea di demarcazione tra i muscoli anteriori e il muscolo posteriore.
Origine: la porzione clavicolare dal terzo laterale della clavicola; la porzione acromiale da tutto il margine esterno dell'acromion; la porzione scapolare dal labbro inferiore della spina della scapola (figg. A-B).
Inserzione: mediante un breve e robusto tendine nell'impronta deltoidea dell'omero (fig. A i.d.).
Funzione: nella contrazione contemporanea di tutte le sue tre porzioni muscolari, solleva il braccio sul piano orizzontale (fig. H) e, in sinergia con il capo superiore del trapezio, innalza ulteriormente l'arto superiore. Nella maggior contrazione della porzione clavicolare, l'arto viene portato in alto e in avanti (fig. G). Se prevale la contrazione acromiale, l'arto è portato in alto e lateralmente; se agisce maggiormente la porzione scapolare, il braccio è portato sempre in alto ma posteriormente e in quest'ultimo caso la porzione clavicolare anteriore risulta antagonista.

Tav. I

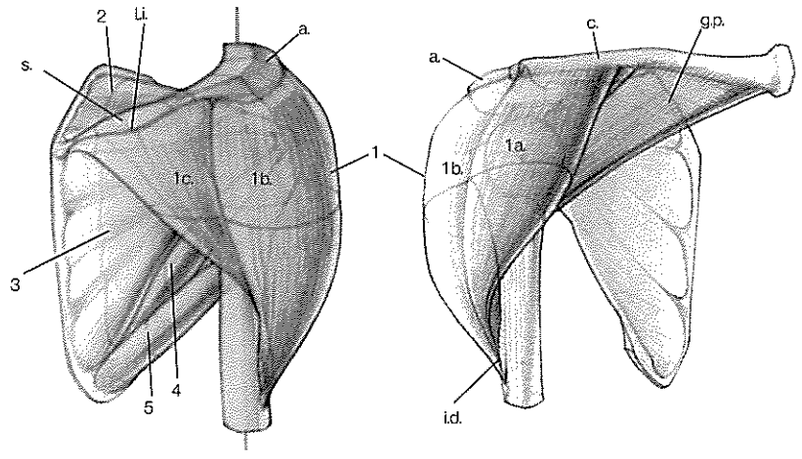

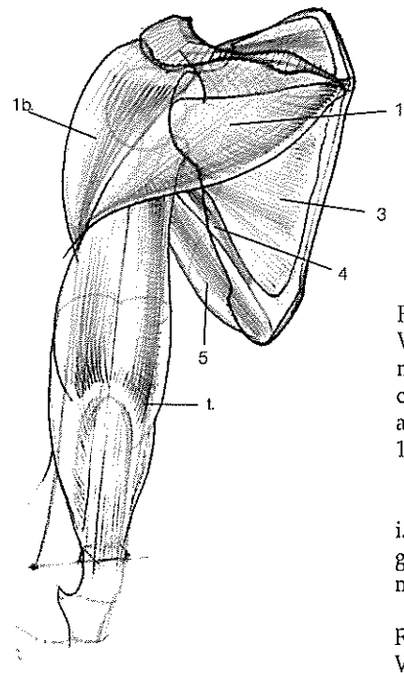

Fig. A
Visione anteriore frontale dei muscoli della spalla destra.
c. clavicola
a. acromion
1. deltoide:
a. porzione clavicolare
b. porzione acromiale
i.d. impronta deltoidea
g.p. porzione clavicolare del muscolo grande pettorale

Fig. B
Visione posteriore dell'apparato muscolare della spalla destra, con esclusione del muscolo tricipite del braccio.
a. acromion
s. spina della scapola
l.i. labbro inferiore della spina della scapola
1. deltoide:
b. porzione acromiale
c. porzione scapolare

Fig. F
1 deltoide:
b. porzione acromiale
c. porzione scapolare
3 infraspinato
4 piccolo rotondo
5 grande rotondo
t. tricipite

Sopraspinato (fig. D2)
È piccolo e robusto, di forma triangolare. Si trova sulla fossa sopraspinata della scapola e, passando sotto l'acromion posteriormente al becco coracoideo, si inserisce sull'estremità superiore dell'omero.
Origine: fossa sopraspinata della scapola.
Inserzione: faccetta superiore del tubercolo maggiore dell'omero (vedi particolare fig. D2).
Funzione: collabora con il deltoide al sollevamento del braccio.

Infraspinato (fig. D3)
Triangolare e appiattito, giace sulla estesa fossa infraspinata della scapola. I suoi fasci si portano obliquamente verso l'estremità superiore dell'omero. Il muscolo è visibile in parte dall'esterno, delimitato dal trapezio, dal gran dorsale e dal deltoide.
Origine: fossa infraspinata della scapola.
Inserzione: faccetta media del tubercolo maggiore dell'omero (particolare fig. D3).
Funzione: contraendosi, ruota l'omero verso l'esterno, lungo il proprio asse longitudinale.

Piccolo rotondo (fig. D4)
È un esile muscolo cilindrico disposto obliquamente tra la scapola e l'omero.
Origine: dal margine laterale (ascellare) della scapola.
Inserzione: faccetta inferiore del tubercolo maggiore dell'omero (vedi particolare fig. D4).
Funzione: ruota l'omero verso l'esterno e contribuisce debolmente alla sua adduzione.

Grande rotondo (fig. D5)
È posto sotto il piccolo rotondo, anch'esso cilindrico, ma più lungo e robusto. Sul lato inferiore viene avvolto dal grande dorsale sino alla sua inserzione (vedi lezione 41, tav. II), formando così assieme il "pilastro posteriore" della parete del cavo ascellare, evidente quando l'arto superiore è sollevato. Possiamo notare che tra il grande rotondo e il piccolo rotondo c'è un interspazio triangolare che permette il passaggio del muscolo capo lungo del tricipite, che origina dal tubercolo infraglenoideo della scapola (vedi fig. D, particolare D e fig. E c.l.t.).
Origine: dall'angolo inferiore della scapola, margine laterale e breve area posteriore.
Inserzione: anteriormente sulla cresta mediale del solco bicipitale dell'omero (vedi fig. C5).
Funzione: ruota l'omero verso l'interno. Adduce il braccio e lo porta posteriormente. Se il punto fisso è sull'omero, solleva la scapola verso l'esterno, nel momento in cui il deltoide a sua volta innalza il braccio (fig. H).

Sottoscapolare (fig. C 6)
Appiattito, di forma triangolare, occupa tutta l'area della fossa sottoscapolare e le sue fibre convergono lateralmente in un robusto tendine di inserzione. Il muscolo è in gran parte nascosto, essendo rivolto contro la gabbia toracica e interposto fra la scapola e il dentato anteriore. Contribuisce alla formazione della parete posteriore del cavo ascellare. Si può osservare il suo margine laterale solo quando il braccio è sollevato e innalzato (fig. H).
Origine: dalla fossa sottoscapolare (fig. C6).
Inserzione: sul tubercolo minore dell'omero (fig. C6).
Funzione: ruota l'omero verso l'interno e lo adduce.

Fig. C
Visione anteriore dei muscoli della spalla.
6. sottoscapolare
d.b. doccia bicipitale
m.m. margine mediale della doccia

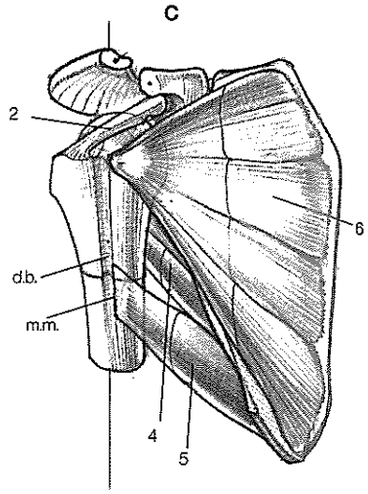

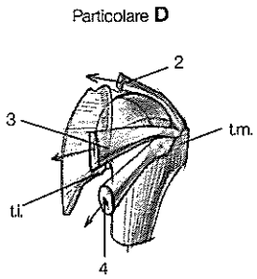

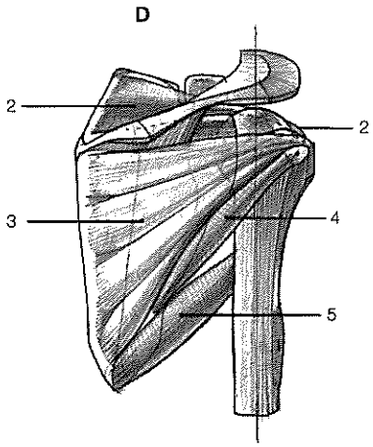

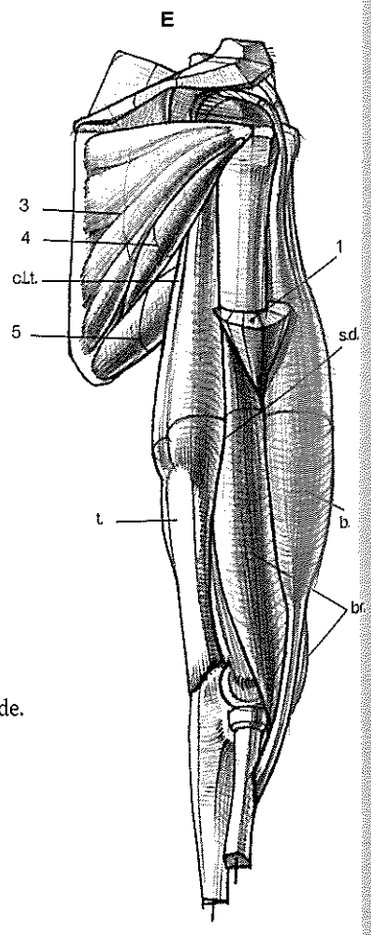

Fig. D
Visione posteriore dei muscoli della spalla, con esclusione del deltoide.
2. sopraspinato
3. infraspinato
4. piccolo rotondo
5. grande rotondo

Particolare D
Inserzione dei muscoli della spalla.
t. m. tubercolo maggiore
t.i. tuberosità infraglenoidea dove origina il capo lungo del muscolo tricipite

Fig. E
Visione laterale dell'apparato muscolare della spalla e del braccio, con sezione del deltoide.
1 deltoide
s.b. solco bicipitale
b. bicipite
br. brachiale
t. tricipite
c.l.t. capo lungo del muscolo tricipite

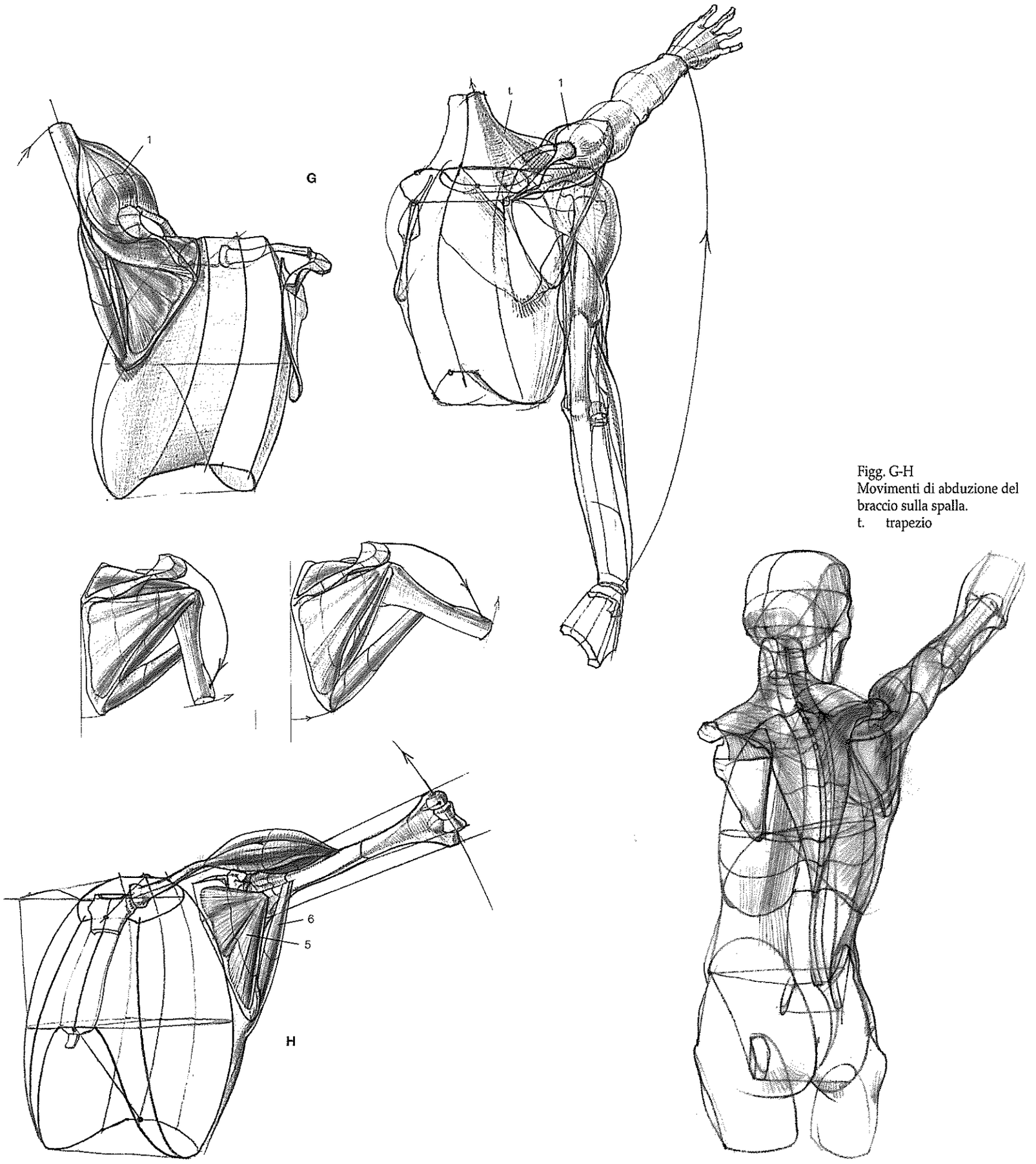

Figg. G-H
Movimenti di abduzione del braccio sulla spalla.
t. trapezio

I MUSCOLI DEL BRACCIO

Sono quattro muscoli lunghi che ricoprono lo scheletro del braccio; hanno origine sia dalla scapola che dall'omero e trovano inserzione nell'estremità superiore dello scheletro dell'avambraccio. Agiscono così sia sull'articolazione della spalla che su quella del gomito. Si suddividono in due gruppi: gli anteriori e i posteriori con funzioni differenziate; gli anteriori assolvono al ruolo primario di flessori dell'avambraccio sul braccio, mentre i posteriori operano come estensori.

Il gruppo anteriore è costituito da tre muscoli (tav. I, figg. B-G-H): il bicipite (7), il brachiale (8), il coracobrachiale (9).
Il gruppo posteriore è dato da un unico muscolo (tav. I figg. G-H): il tricipite (10).

Le masse muscolari del braccio trovano il loro maggiore sviluppo in senso trasversale nella porzione mediana dell'omero, il che permette loro di venire a contatto sia sul lato mediale che su quello laterale, avvolgendo in questo modo la parte scheletrica. I gruppi muscolari anteriori e posteriori sono posti sì a stretto contatto, ma sono comunque separati e contenuti da due logge che, come una guaina, li inglobano al loro interno, separando gli anteriori dai posteriori; tali logge sono a loro volta separate da due setti intermuscolari (fig. E s.i.) longitudinali che originano lungo il margine laterale e mediale dell'omero a partire dai margini del solco bicipitale sino all'epicondilo e all'epitroclea. Questi setti, come due lamelle fibrose, contribuiscono ad espandere l'area di origine dei corpi muscolari, in particolare del brachiale e del tricipite. Sia la loggia anteriore che quella posteriore si collegano ai setti creando quella caratteristica depressione laterale e mediale che notiamo nel braccio, chiamata solco bicipitale (fig. E s.b.), visibile nel profilo laterale che va dall'inserzione del deltoide sino all'origine dei muscoli estensori dell'avambraccio (fig. H s.b.) e che medialmente si porta dalla cavità ascellare sino all'epitroclea dell'omero (fig. G s.b.). Questo insieme di logge o fasce e setti viene definito nel suo complesso come fascia brachiale, così distinta dal sistema similare che ricopre la muscolatura dell'avambraccio detto fascia antibrachiale.

Bicipite (figg. A-B-C 7)
È il muscolo più lungo del braccio ed è il più superficiale degli anteriori. Di forma affusolata, ha origine con due capi tendinei chiamati lungo e breve della scapola. Ambedue i capi, nel loro tratto iniziale, sono celati dal muscolo deltoide della spalla.
Origine: il capo lungo (figg. A-C 7a) ha origine con un robusto tendine lungo e appiattito dal tubercolo sopraglenoideo della scapola. Da qui il tendine scorre poi al di sopra della testa dell'omero, avvolto in una propria guaina sinoviale, compresa all'interno della capsula fibrosa dell'articolazione della spalla; fuoriuscendo quindi da tale capsula, scende nel solco bicipitale, dove è trattenuto dal nastro tendineo del grande pettorale. Tutto ciò assolve anche alla funzione meccanica di trattenere l'articolazione in sede, mantenendo così la testa dell'omero a contatto della cavità glenoidea e contribuendo anche a dare maggiore robustezza al sistema articolare.

Tav. I

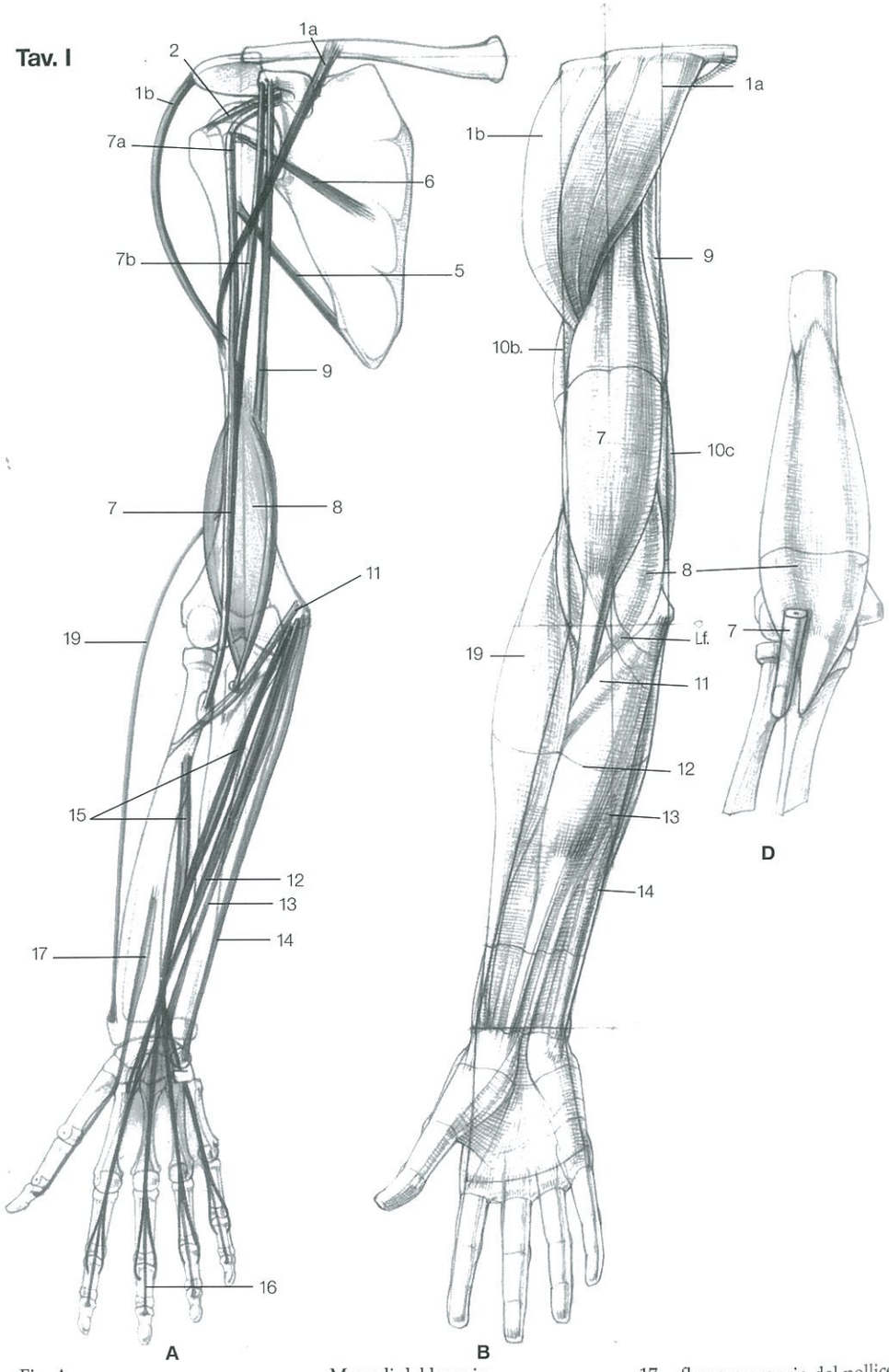

Fig. A
Visione anteriore frontale arto superiore destro origine e inserzione e traiettorie muscolari: spalla-braccio-avambraccio-mano.

Muscoli della spalla.
1a. deltoide - porzione clavicolare
1b. porzione acromiale
2. sopraspinato
5. grande rotondo
6. sottoscapolare

Muscoli del braccio
7. bicipite:
a. capo lungo
b. capo breve
8. brachiale
9. coracobrachiale

Muscoli dell'avambraccio.
11. pronatore rotondo
12. flessore radiale del carpo
13. palmare lungo
14. flessore ulnare del carpo
15. flessore superficiale delle dita
16 flessore profondo delle dita
17 flessore proprio del pollice
19 brachioradiale

Fig. B
Visione anteriore frontale del rilievo plastico dell'apparato muscolare dell'arto superiore destro.
10b. capo laterale muscolo tricipite
10c. capo mediale muscolo tricipite
l.f. lacerto fibroso

Il capo breve (figg. A-C 7b) origina dal processo coracoideo della scapola e si dirige obliquamente verso l'esterno e in basso, sino a congiungersi al capo lungo; dopo il tratto tendineo iniziale, i due capi tendinei formano due ventri muscolari inizialmente distinti, che poi si saldano fra loro nel volume fusiforme del bicipite.
Inserzione (figg. A-C 7): al di sopra dell'articolazione del gomito, il muscolo si trasforma in un robusto capo tendineo che si inserisce nella tuberosità radiale e dal quale si dirama una sottile lamina tendinea, il lacerto fibroso (fig. B l.f.), che si porta obliquamente in basso fissandosi alla fascia di contenimento dei muscoli flessori dell'avambraccio.
Funzione: il bicipite agisce sulle due articolazioni. Nell'articolazione scapolo-omerale il capo lungo determina l'abduzione del braccio, mentre il capo breve ne causa l'adduzione. Nell'articolazione del gomito il bicipite, nel suo insieme, determina la flessione (fig. F7) e la supinazione dell'avambraccio sul braccio.

Brachiale (figg. A-B-C-D 8)
È situato sotto il bicipite, largo, allungato e leggermente appiattito; riveste la metà inferiore dell'omero, dilatandosi lateralmente e medialmente. La sua faccia anteriore è leggermente convessa per contenere il ventre del bicipite (fig. D8). Benché sia in gran parte ricoperto dal bicipite, la sua forma appare evidente nei margini che debordano dai setti, in particolare in prossimità dell'articolazione del gomito.
Origine (figg. A-D 8): subito sotto l'impronta deltoidea, in una vasta area antero-laterale e mediale dell'omero, e dai setti intermuscolari.
Inserzione (figg. A-D 8): nell'impronta rugosa della tuberosità ulnare.
Funzione: agisce sull'articolazione del gomito flettendo fortemente l'avambraccio sul braccio (fig. F8).

Coracobrachiale (figg. A-B-C 9)
È un muscolo sottile e allungato che accompagna medialmente il capo breve del bicipite, fondendosi ad esso nell'estremità superiore.
Origine (fig. A9): dal processo coracoideo della scapola, unito al capo breve del bicipite.
Inserzione (fig. A9): nella parte media del margine mediale dell'omero in prossimità dell'origine del brachiale.
Funzione: adduce il braccio portandolo in avanti.

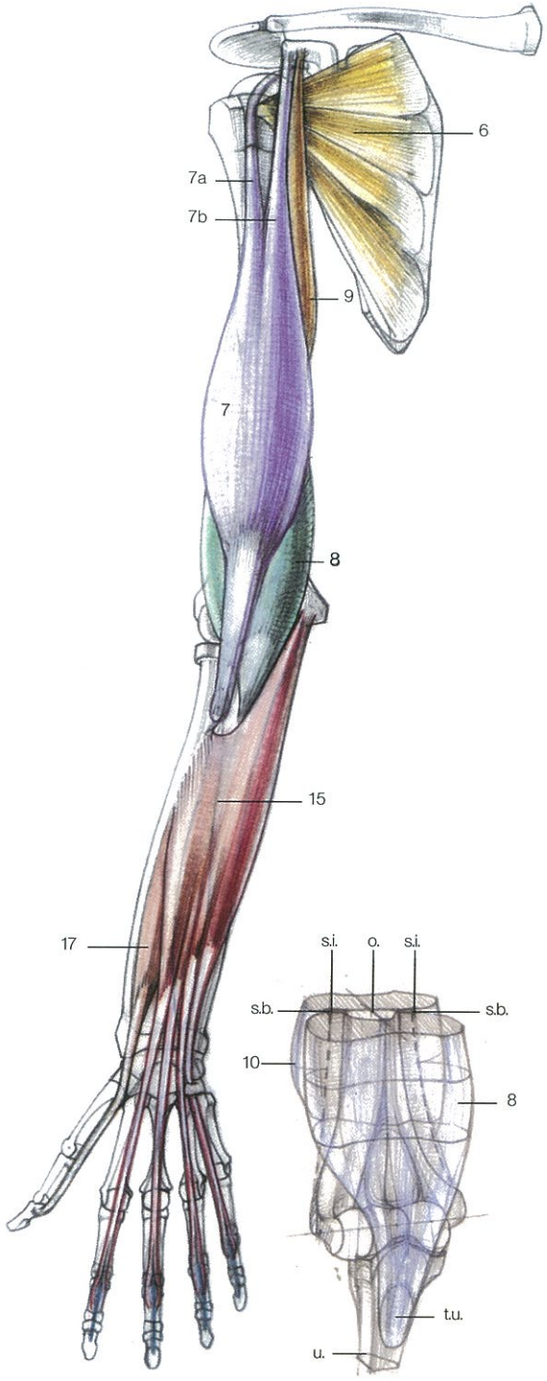

C

E

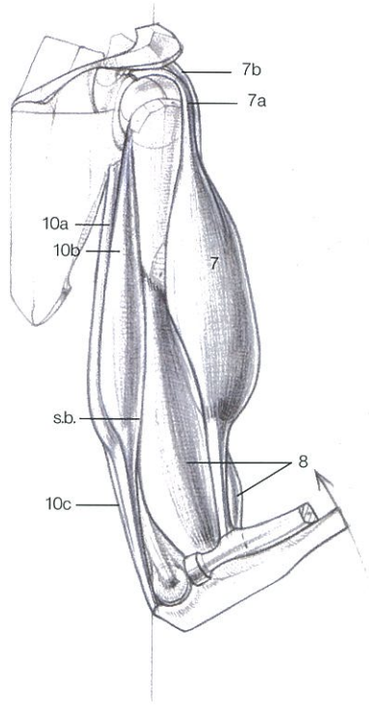

F

Fig. C
Apparato muscolare dell'arto superiore destro nella visione anteriore, con esclusione del deltoide e dei muscoli superficiali dell'avambraccio.

Fig. D
Il muscolo brachiale e sezione del tendine d'inserzione del bicipite.

Fig. E
Particolare in visione antero-laterale delle logge e setti intermuscolari del braccio (sezione trasversa a livello della porzione inferiore del braccio destro).
s.i. setto intermuscolare
s.b. solco bicipitale
t.u. tuberosità ulnare
u. ulna
o. omero

Fig. F
Movimento di flessione dell'avambraccio sul braccio.
10a capo lungo muscolo tricipite
s.b. solco bicipitale

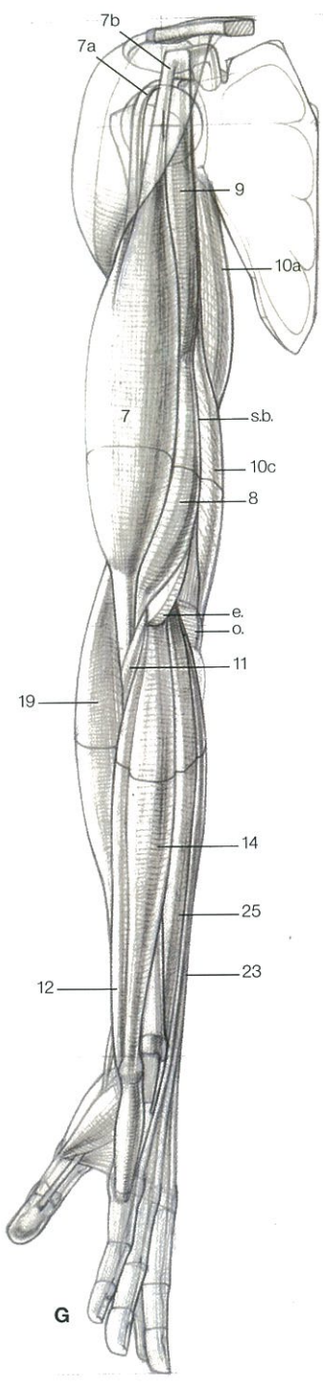

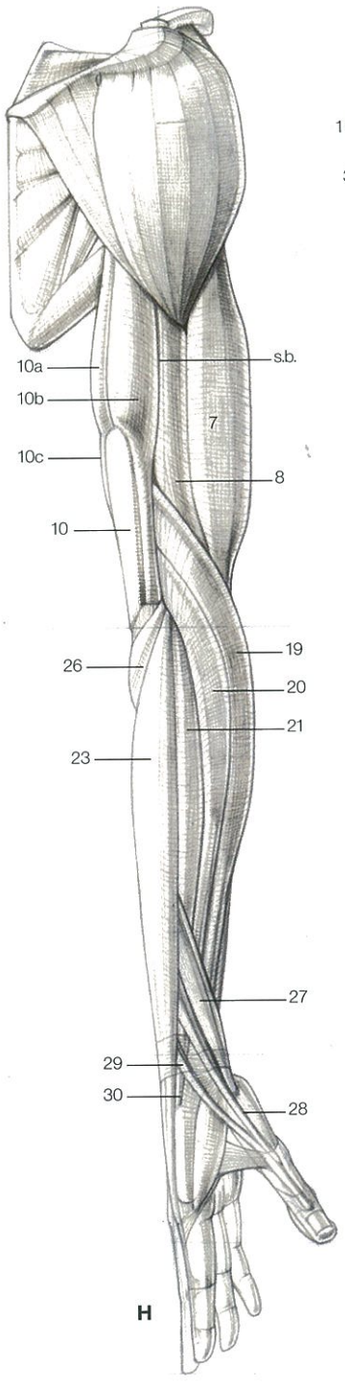

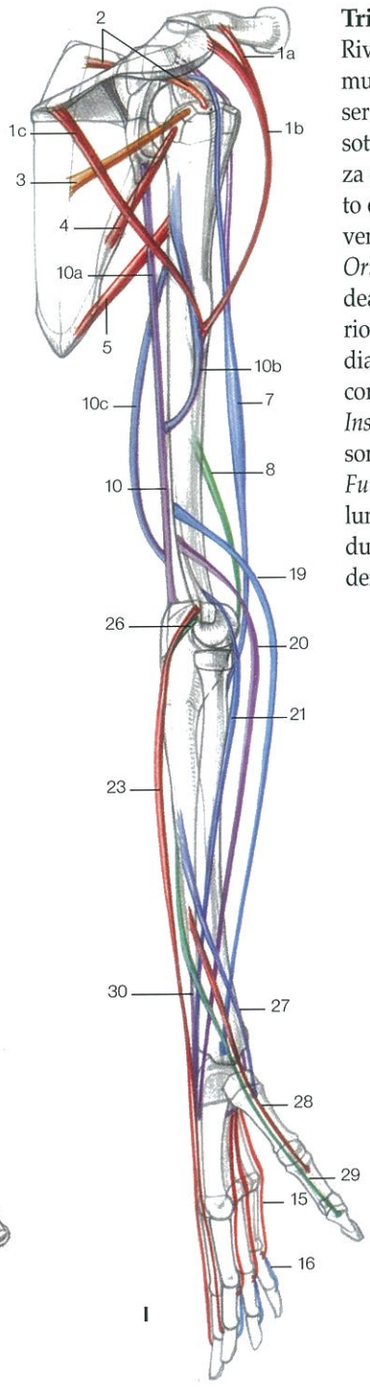

Tricipite (tav. II, figg. A-B-C 10)
Riveste tutta l'area posteriore del braccio. È costituito da tre capi muscolari, lungo, laterale e mediale, e da un tendine comune di inserzione. I capi iniziano a dilatarsi nel loro rilievo plastico subito sotto il deltoide, mentre il tendine nastriforme appare già all'altezza della metà del braccio prolungandosi poi in direzione del gomito e risultando leggermente depresso, specie nella contrazione dei ventri muscolari che lo contornano.
Origine: il capo lungo (figg. A-B 10a) dalla tuberosità infraglenoidea della scapola; il capo laterale (figg. A-B 10b) dalla faccia posteriore dell'omero, subito sotto il tubercolo maggiore; il capo mediale (figg. A-B 10c) dalla faccia posteriore e mediale dell'omero, in corrispondenza del setto intermuscolare mediale.
Inserzione (figg. A-B 10): mediante un tendine robusto e piatto nella sommità dell'olecrano dell'ulna.
Funzione: nell'insieme estende l'avambraccio sul braccio. Il capo lungo, essendo l'unico a originarsi dalla scapola, collabora all'adduzione del braccio. Nella contrazione dei corpi muscolari, si evidenziano soprattutto i ventri del capo laterale e del capo lungo.

Tav. II

Fig. A
Visione posteriore frontale: origine e inserzione dei muscoli dell'arto superiore destro.

Fig. B
Visione posteriore frontale del rilievo plastico dell'apparato muscolare dell'arto superiore destro.

Muscoli della spalla.
1b. deltoide - porzione acromiale
1c. deltoide - porzione scapolare
2. sopraspinato
3. infraspinato
4. piccolo rotondo
5. grande rotondo

Muscoli del braccio.
7. bicipite
10. tricipite (tendine)
a. capo lungo
b. capo laterale
c. capo mediale

Muscoli dell'avambraccio.
14. flessore ulnare del carpo
19. brachioradiale
20. estensore radiale lungo del carpo
21. estensore radiale breve del carpo
23. estensore comune delle dita
24. estensore proprio del mignolo
25. estensore ulnare del carpo
26. anconeo
27. abduttore lungo del pollice
28. estensore breve del pollice
29. estensore lungo del pollice
30. estensore proprio dell'indice

Fig. G
Visione mediale del rilievo plastico dell'apparato muscolare dell'arto superiore destro.
s.b. solco bicipitale
e. epitroclea
o. olecrano

Muscoli dell'avambraccio.
23. estensore comune delle dita
25. estensore ulnare del carpo

Fig. H
Visione laterale del rilievo plastico dell'apparato muscolare dell'arto superiore destro.

Fig. I
Visione laterale dell'arto superiore: origine, inserzione e traiettorie muscolari.
1c. deltoide - porzione scapolare
3. infraspinato
4. piccolo rotondo
19. brachioradiale
20. estensore radiale lungo del carpo
21. estensore radiale breve del carpo
23. estensore comune delle dita
26. anconeo
27. abduttore lungo del pollice
28. estensore breve del pollice
29. estensore lungo del pollice
30. estensore proprio dell'indice

Tav. II

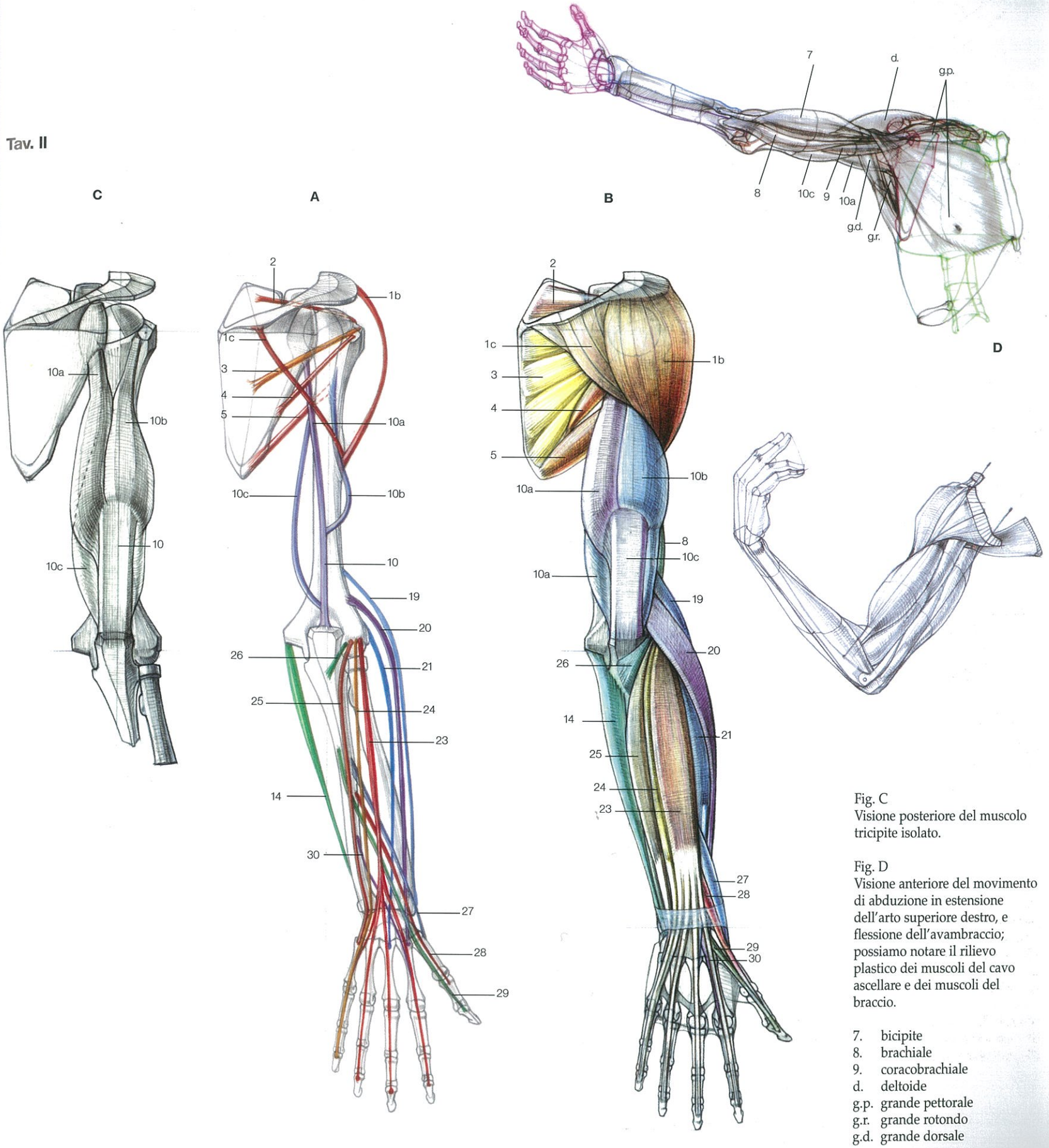

Fig. C
Visione posteriore del muscolo tricipite isolato.

Fig. D
Visione anteriore del movimento di abduzione in estensione dell'arto superiore destro, e flessione dell'avambraccio; possiamo notare il rilievo plastico dei muscoli del cavo ascellare e dei muscoli del braccio.

7. bicipite
8. brachiale
9. coracobrachiale
d. deltoide
g.p. grande pettorale
g.r. grande rotondo
g.d. grande dorsale

Flessore lungo del pollice (figg. E-F 17)
È un muscolo esile e appiattito, situato lateralmente al muscolo flessore profondo delle dita; giace sul piano del flessore superficiale delle dita ed è coperto nella porzione superiore dal muscolo brachioradiale. Al di sopra dell'articolazione radio-ulnare si trasforma in un tendine che passa sotto il legamento trasverso (fig. F l.t.) e il muscolo opponente del pollice, che è il principale responsabile del rilievo caratteristico del palmo chiamato eminenza tenar (fig. F e.t.).
Origine: dalla faccia anteriore del radio e dalla membrana interossea.
Inserzione: base della seconda falange del pollice.
Funzione: flessione del pollice.

Pronatore quadrato (18)
Muscolo piatto breve, di forma quadrangolare, si collega all'ulna e al radio nell'estremità distale.
Non è rappresentato, essendo situato sotto il flessore lungo del pollice e il flessore profondo delle dita.

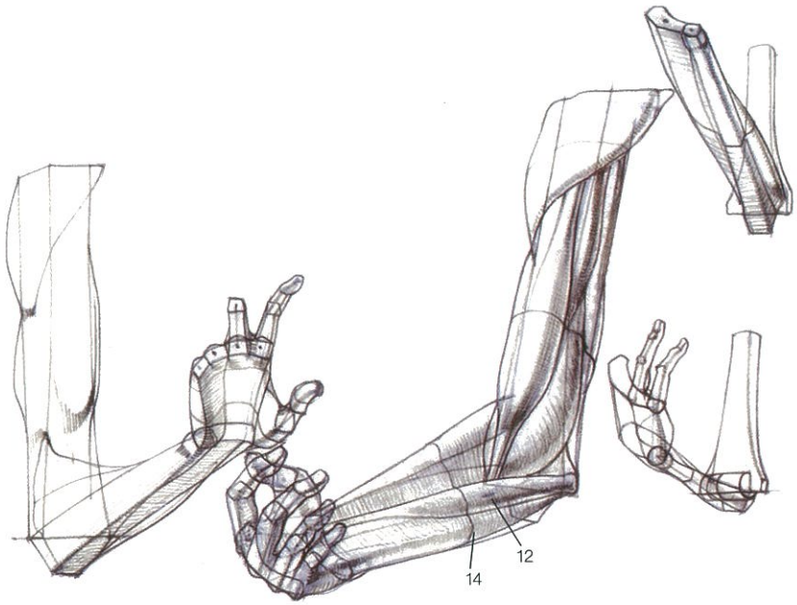

Fig. F
Porzione inferiore dei muscoli flessori anteriori profondi.
l.t. legamento trasverso
e.t. eminenza tenar del palmo
e.i. eminenza ipotenar del palmo
15. porzione inferiore dei tendini del muscolo flessore superficiale delle dita
16. passaggio del tendine flessore profondo delle dita entro la diramazione tendinea del flessore superficiale delle dita.(1)
17. porzione inferiore del muscolo flessore lungo del pollice

Particolare Fig. F
Visione laterale del III metacarpo e del III dito: è visibile così il percorso e l'inserzione dei tendini dei flessori profondo e superficiale delle dita.

Fig. G
Studi sui movimenti di flessione e semipronazione dell'avambraccio e mano destra indagati a partire dai tracciati volumetrici fino all'identificazione delle masse muscolari.

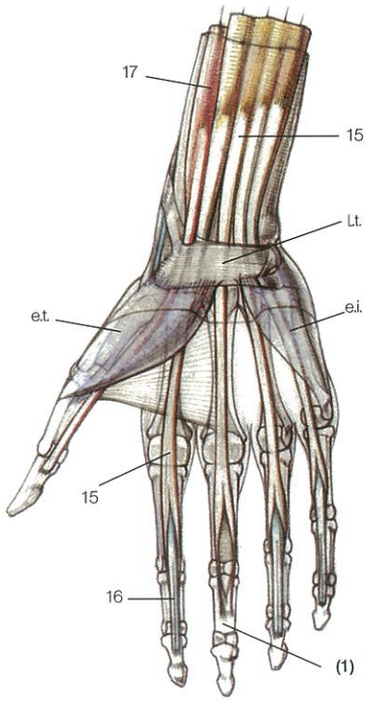

F

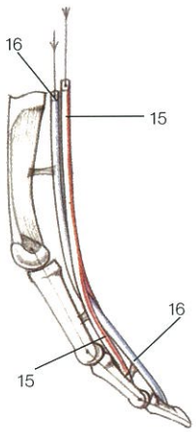

Particolare F

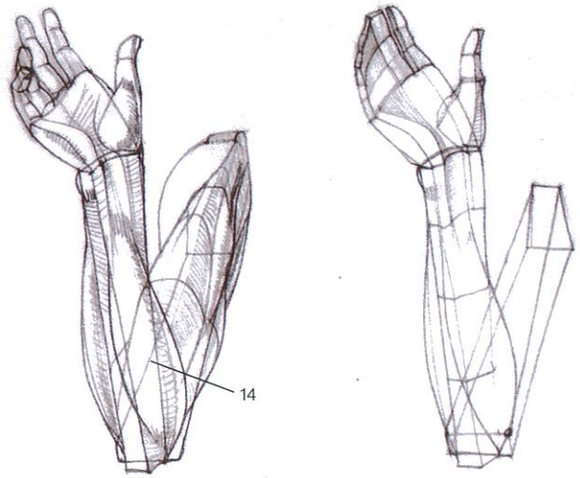

G

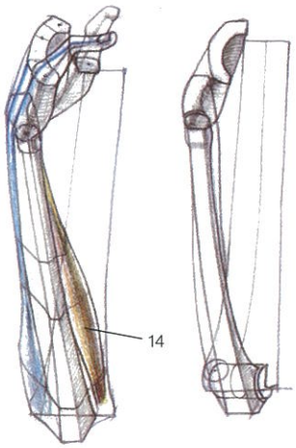

(1)
sul terzo dito è escluso il tendine del flessore profondo delle dita; si osserva così l'inserzione tendinea del flessore superficiale delle dita

MUSCOLI DELL'AVAMBRACCIO: IL GRUPPO DEGLI EPICONDILOIDEI

Tav. I

EPICONDILOIDEI: ESTENSORI LATERALI

Sono i muscoli che concorrono a creare il profilo rilevato di tutta l'area medio-alta dell'avambraccio e del tratto inferiore del braccio. Sono denominati brachioradiale (19), estensore radiale lungo del carpo (20), estensore radiale breve del carpo (21), supinatore (22)

Brachioradiale (tav. I, figg. A-D-E 19)
È il muscolo più lungo e voluminoso dei laterali; scende con un movimento di torsione lungo il margine latero-anteriore del radio. A metà dell'avambraccio si trasforma in un robusto tendine cilindrico; con la sua forma determina il margine laterale della cosiddetta fossa cubitale (vedi fig. G f.c.).
Origine: dalla cresta sopracondiloidea del margine laterale inferiore dell'omero e dal setto intermuscolare laterale (fig. A19).
Inserzione: nel processo stiloideo del radio (fig. A19).
Funzione: porta l'avambraccio in semipronazione (vedi fig. G); in questa posizione lo flette sul braccio.

Estensore radiale lungo del carpo (figg. B-D-E 20)
È posto subito sotto il brachioradiale e ne segue lateralmente la traiettoria. Di forma appiattita, sviluppa la sua parte tendinea a metà dell'avambraccio.
Origine: sopra l'epicondilo dell'omero, subito sotto l'origine del brachioradiale (fig. B20).
Inserzione: attraversando in profondità l'area postero-laterale dell'articolazione radio-ulnare inferiore, si porta col proprio tendine alla faccia dorsale della base del II metacarpo (fig. B20).
Funzione: è supinatore ed estensore del polso della mano. Nell'articolazione radio-ulnare collabora al movimento di abduzione della mano.

Estensore radiale breve del carpo (figg. B-D21),
Situato posteriormente, è contornato, e in parte ricoperto, dall'estensore radiale lungo e dall'estensore comune delle dita. La sua forma è fusiforme e appiattita.
Origine: dall'epicondilo dell'omero.
Inserzione: il tendine attraversa in profondità l'area posteriore dell'articolazione radio-ulnare inferiore e prende inserzione nella faccia dorsale della base del III metacarpo (fig. B21).
Funzione: estensione del polso della mano.

Supinatore (22)
È un muscolo breve interposto in profondità fra il radio e l'epicondilo dell'omero.
Non è qui rappresentato, essendo interamente nascosto.

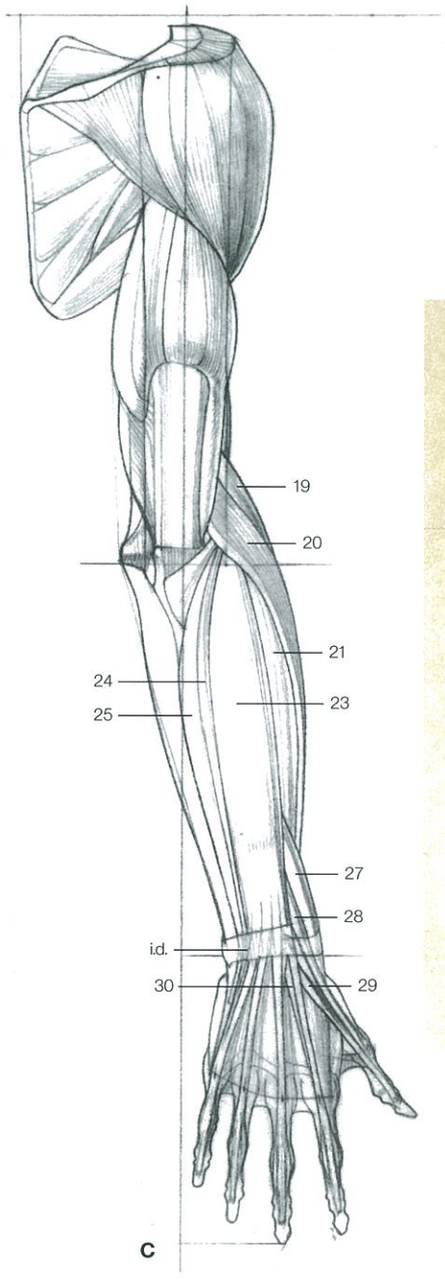

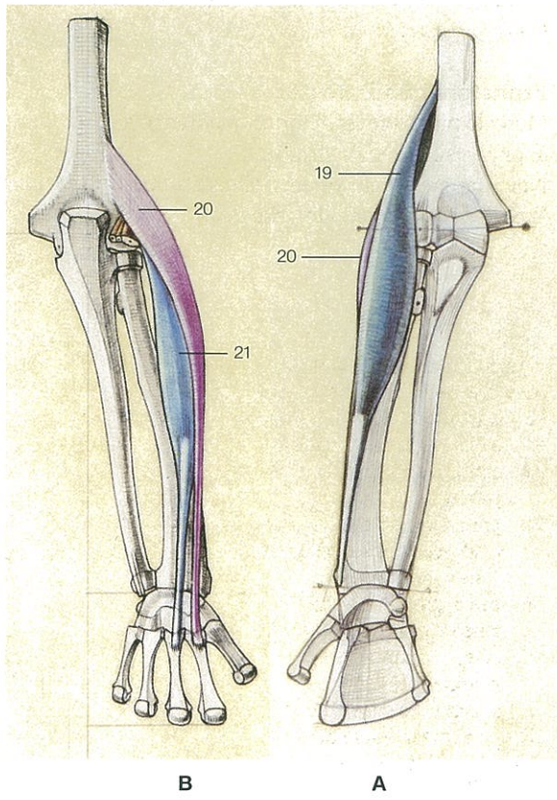

Fig. A
Visione anteriore frontale dell'apparato muscolare dell'avambraccio destro: il gruppo degli epicondiloidei; i muscoli estensori laterali.
19. branchioradiale
20. estensore radiale lungo del carpo

Fig. B
Visione posteriore frontale.
20. estensore radiale lungo del carpo
21. estensore radiale breve del carpo

Fig. C
Visione posteriore del rilievo plastico dell'apparato muscolare dell'arto superiore destro. Muscoli posteriori e laterali dell'avambraccio.
l.d. legamento dorsale
19. brachioradiale
20. estensore radiale lungo del carpo
21. estensore radiale breve del carpo
23. estensore comune delle dita
24. estensore proprio del mignolo
25. estensore ulnare del carpo
26. anconeo
27. abduttore lungo del pollice
28. estensore breve del pollice
29. estensore lungo del pollice
30. estensore dell'indice

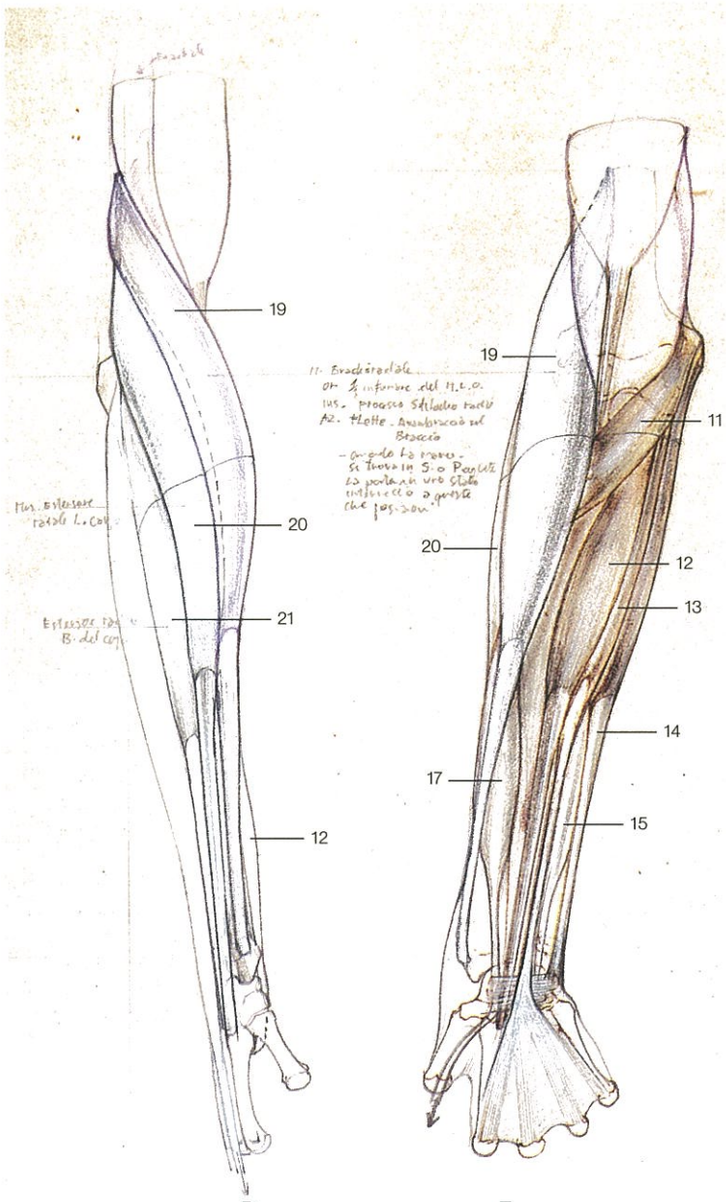

D E

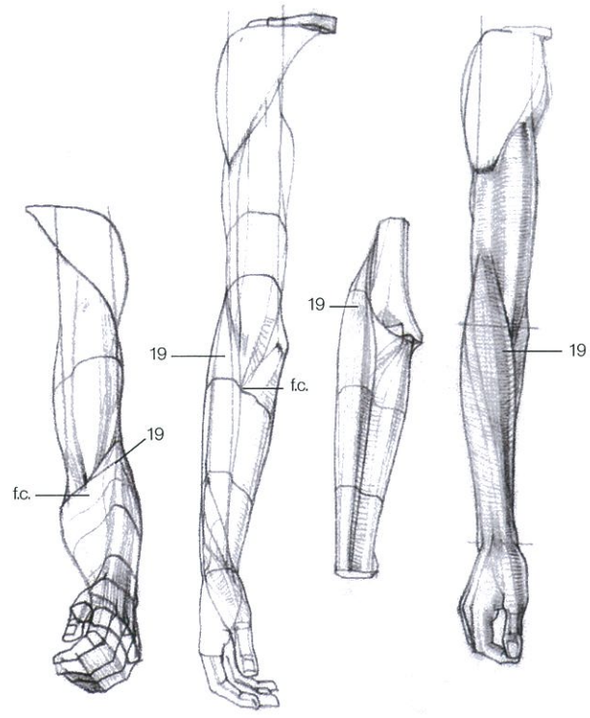

G

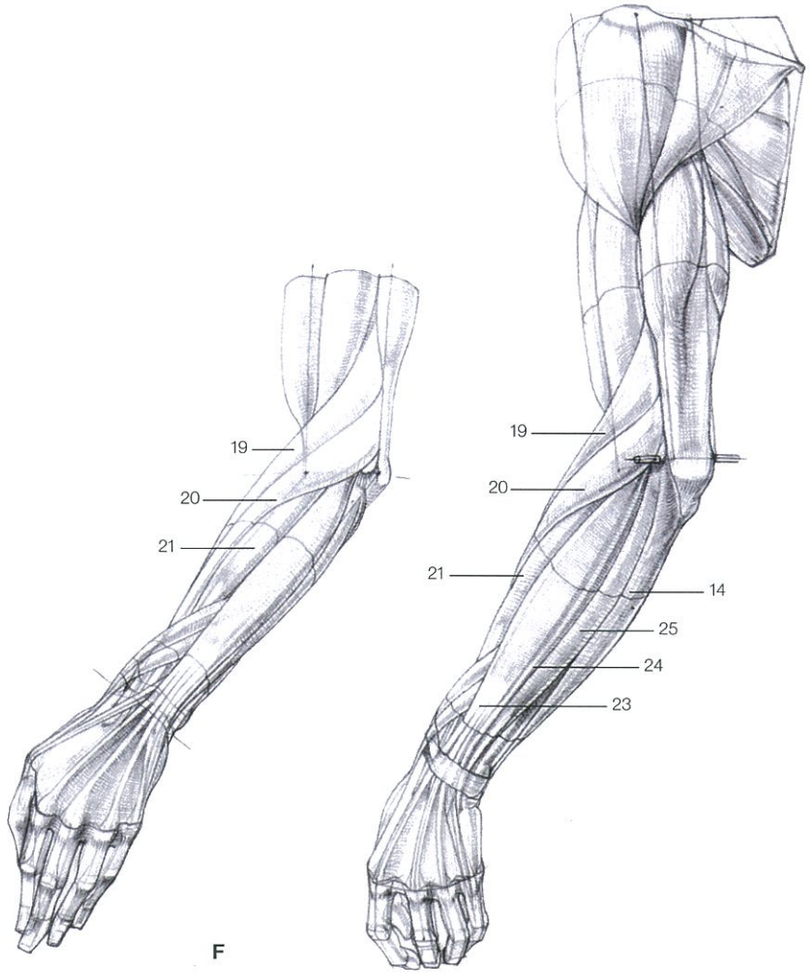

F

Figg. D-E
Visione laterale e anteriore dei muscoli dell'avambraccio destro.
11. pronatore rotondo
12. flessore radiale del carpo
13. palmare lungo
14. flessore ulnare del carpo
15. flessore superificiale delle dita
17. flessore lungo del pollice

Fig. F-G
Visioni antero-laterali e postero-laterali del comportamento delle masse muscolari nei movimenti di flessione ed estensione dell'avambraccio sul braccio in semipronazione.
f.c. fossa cubitale

MUSCOLI DELL'AVAMBRACCIO: IL GRUPPO DEGLI EPICONDILOIDEI E IL GRUPPO DEI MUSCOLI ESTENSORI POSTERIORI PROFONDI

EPICONDILOIDEI: ESTENSORI POSTERIORI SUPERFICIALI

Rivestono la parete posteriore dell'avambraccio e determinano i movimenti di estensione del palmo e delle dita, diventando gli antagonisti dei muscoli anteriori. Sono l'estensore comune delle dita (23), l'estensore proprio del mignolo (24), l'estensore ulnare del carpo (25), l'anconeo (26).

Estensore comune delle dita (tav. I, fig. A23)
Presenta un ventre muscolare lungo e appiattito; sul terzo inferiore dell'avambraccio dà origine a quattro tendini che scorrono sotto il legamento dorsale e divergono sul lato dorsale della mano portandosi sino alle falangi dal 2° al 5° dito. Da notare che il tendine del 5° dito si fonde al tendine dell'estensore proprio del mignolo. Sul dorso del palmo tutti e quattro i tendini sono distanziati e mantenuti in sede da tre giunture intertendinee (fig. A t.).
Origine: dall'epicondilo dell'omero.
Inserzione: alla base della II e III falange (vedi anche lezione 48, tav.I, fig. B e particolare fig. B).
Funzione: estende le dita della mano e le allarga. Determina inoltre un'estensione dorsale e una abduzione ulnare della mano.

Tav. I

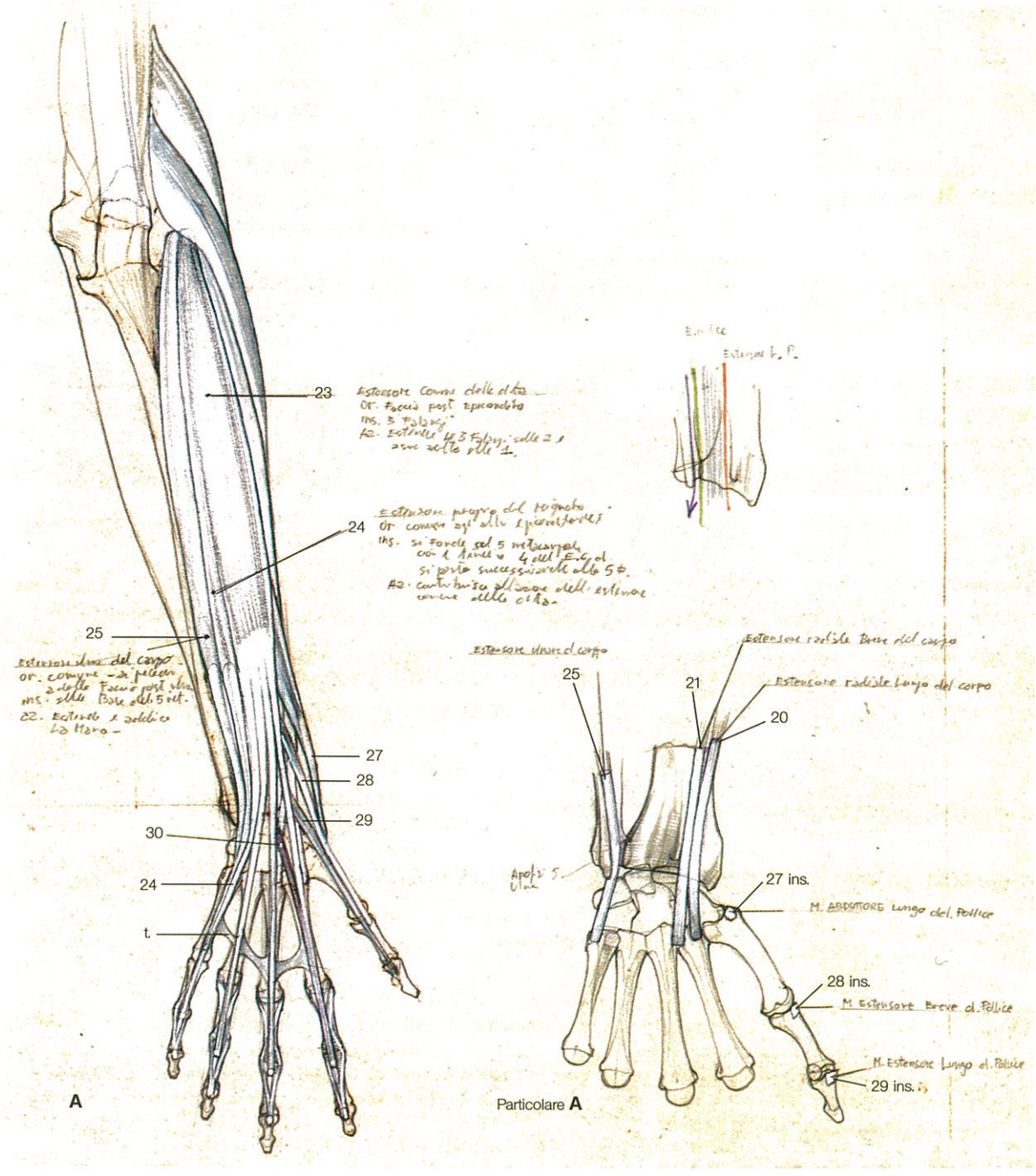

Fig. A
Visione posteriore del gruppo degli epicondiloidei dell'avambraccio destro: muscoli estensori posteriori superficiali e del gruppo degli estensori posteriori profondi

Posteriori superficiali:
23. estensore comune delle dita
24. estensore proprio del mignolo
25. estensore ulnare del carpo

Posteriori profondi:
27. abduttore lungo del pollice
28. estensore breve del pollice
29. estensore lungo del pollice
30. estensore dell'indice
t. giunture intertendinee

Particolare Fig. A
Visione posteriore del percorso e delle inserzioni tendinee nello scheletro della mano.
20. inserzione dell'estensore radiale lungo del carpo
21. inserzione dell'estensore radiale breve del carpo
25. inserzione dell'estensore ulnare del carpo
27. inserzione del muscolo abduttore lungo del pollice
28. inserzione del muscolo estensore breve del pollice
29. inserzione del muscolo estensore lungo del pollice

Estensore proprio del mignolo (fig. A24)
È presente nella stessa origine dell'estensore comune delle dita ed è unito ad esso per un lungo tratto, ma si distingue in prossimità dell'articolazione radio-ulnare inferiore, dove diventa tendineo. Come l'estensore comune, il tendine ha inserzione nelle falangi del mignolo.

Estensore ulnare del carpo (fig. A25)
Allungato e fusiforme, scorre parallelamente all'estensore proprio del mignolo, passando sopra la faccia posteriore dell'ulna.
Origine: dall'epicondilo dell'omero insieme all'estensore comune delle dita e dalla faccia posteriore dell'ulna.
Inserzione: con il tendine passa entro il solco longitudinale del processo stiloideo dell'ulna. Prosegue sotto il legamento dorsale e giunge alla base del V metacarpo (vedi particolare fig. A25).
Funzione: determina l'estensione e l'abduzione ulnare della mano. In quest'ultimo movimento collabora con il flessore ulnare del carpo.

Anconeo (vedi lezione 46, tav. I, fig. C26)
È il più breve dei posteriori, piatto e di forma triangolare; è situato obliquamente fra l'epicondilo dell'omero, l'olecrano dell'ulna e l'estensore del carpo.
Origine: dalla faccia posteriore dell'epicondilo.
Inserzione: sotto l'olecrano, nella faccia posteriore dell'ulna.
Funzione: coadiuva il tricipite nell'estendere l'avambraccio sul braccio.

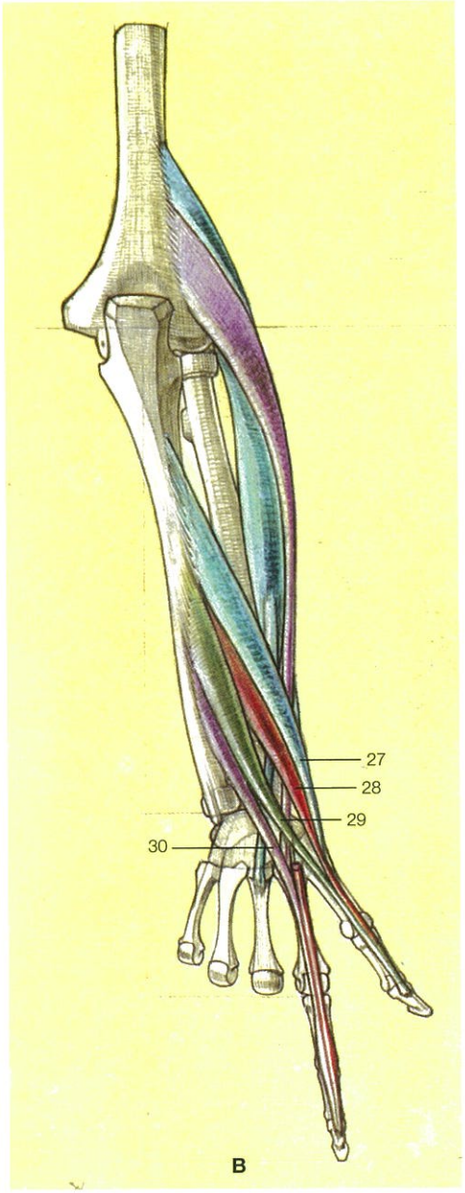

Fig. B
Visione posteriore del gruppo muscolare degli estensori posteriori profondi.

Particolare Fig. B
Rilievi tendinei del dito pollice della mano.
t.a. tabacchiera anatomica

Figg. C-C'
Punti di vista differenziati del comportamento dei rilievi plastici dei muscoli nel movimento di flessione dell'avambraccio sul braccio con semipronazione, pronazione e supinazione della mano.

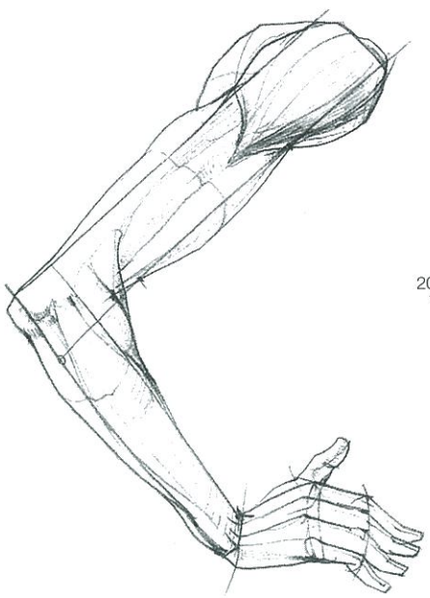

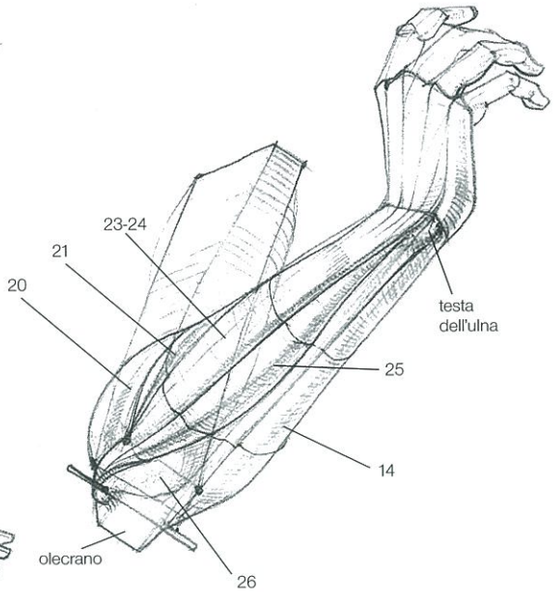

C

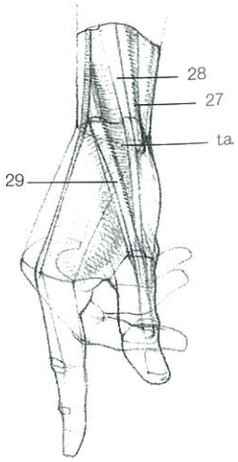

Particolare **B**

I MUSCOLI ESTENSORI POSTERIORI PROFONDI

Sono denominati abduttore lungo del pollice (27), estensore breve del pollice (28), estensore lungo del pollice (29), estensore dell'indice (30).

Sono posti nella faccia posteriore profonda dell'avambraccio. Appaiono nel tratto inferiore in prossimità dell'articolazione radiocarpica inferiore sull'area latero-posteriore in direzione del pollice e dell'indice. Rimangono sotto l'estensore comune delle dita e si portano sopra i tendini dell'estensore radiale lungo e breve del carpo. La loro lunghezza è breve, data l'origine nell'avambraccio; sono appiattiti e dotati di un lungo tendine.

Abduttore lungo del pollice (figg. A-B 27)
Origine: dalla faccia posteriore dell'ulna, dalla membrana interossea e in parte dalla faccia posteriore del radio.
Inserzione: alla base del I metacarpo (vedi particolare fig. A27).
Funzione: abduce la mano e il pollice.

Estensore breve del pollice (figg. A-B 28)
Con il suo tendine delimita in alto un'area triangolare depressa (vedi particolare fig. B t.a.) denominata "tabacchiera anatomica"(qui, infatti, si era soliti nel passato porre una piccola presa di tabacco da fiuto), spazio che risulta ancor più profondo nella contrazione dei muscoli che ne contornano i lati.
Origine: sotto l'abduttore lungo nella stessa area del precedente.
Inserzione: all'estremità prossimale della I falange del pollice (vedi particolare fig. A28).
Funzione: estende e abduce il pollice.

Estensore lungo del pollice (figg. B-A 29)
Essendo il tendine leggermente più in basso e distanziato rispetto al tendine dell'estensore breve del pollice, esso delimita inferiormente l'area depressa della "tabacchiera anatomica".
Origine: sulla faccia posteriore dell'ulna e sulla membrana interossea.
Inserzione: nell'estremità prossimale della II falange del pollice (vedi particolare fig. A29).
Funzione: estende la II falange del pollice sulla I.

Estensore dell'indice (figg. B-A 30)
Si intravede sulla diramazione dei primi due tendini dell'estensore comune delle dita diretti sul dito indice e sul dito medio.
Origine: sulla faccia posteriore dell'ulna.
Inserzione: si fonde con il tendine dell'estensore comune delle dita diretto all'indice.
Funzione: estende l'indice indipendentemente dalle altre dita.

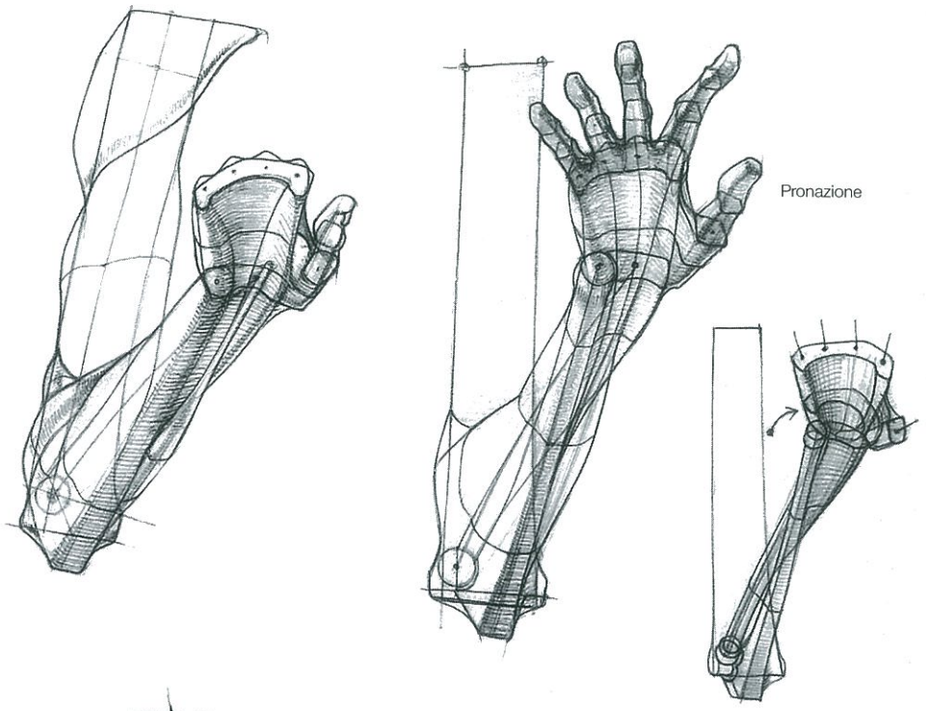

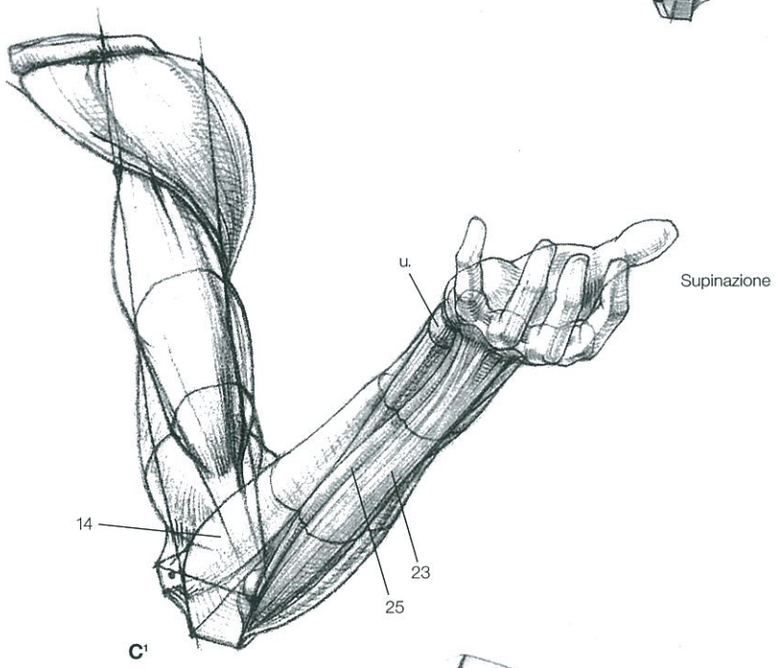

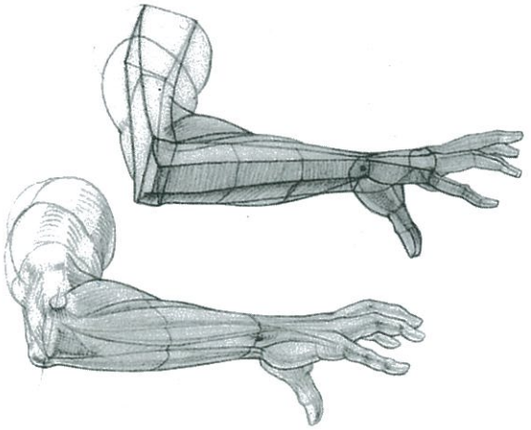

I MUSCOLI DELLA MANO

Oltre ai tendini dei muscoli dell'avambraccio che trovano inserzione nella mano, osserviamo ora quei piccoli muscoli propri che concorrono ai movimenti delle dita e che determinano il volume plastico del palmo.
I muscoli propri della mano si suddividono in tre gruppi: muscoli del palmo intermedio, muscoli del palmo laterale, muscoli del palmo mediale.

Tav. I

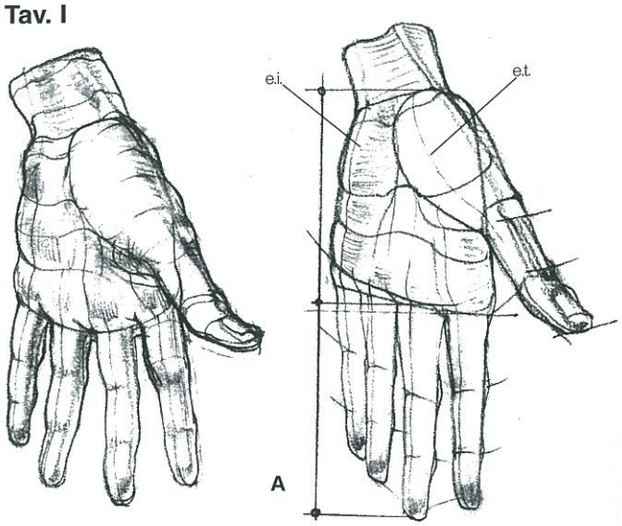

Movimento di abduzione delle dita — Movimento di adduzione delle dita

Fig. A
Visione anteriore frontale della mano sinistra e movimenti delle dita.
e.t. eminenza tenar
e.i. eminenza ipotenar

Il gruppo del palmo intermedio corrisponde agli spazi interossei del metacarpo a partire dai quali forma lo spessore del palmo. Questi muscoli si intravedono sul lato dorsale fra le ossa metacarpali e i tendini dei muscoli estensori dell'avambraccio, mentre anteriormente risultano coperti dalla lamina tendinea dell'aponevrosi palmare.
Il gruppo laterale riveste il I osso del metacarpo, parte del II e III metacarpo, determinando quel rilievo muscolare, posto sul lato del pollice chiamato eminenza tenar (fig. A e.t.).
Il gruppo mediale riveste il V e la parte superiore del IV metacarpo e partecipa alla formazione del rilievo, meno accentuato del precedente e posto sul lato del mignolo, chiamato eminenza ipotenar (fig. A e.i.).

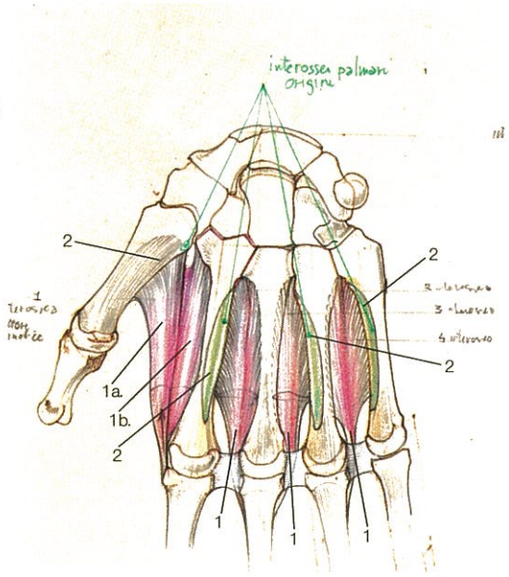

Fig. C
Visione anteriore o palmare dei muscoli interossei della mano destra.
1. interossei dorsali
2. area di origine dei muscoli interossei palmari

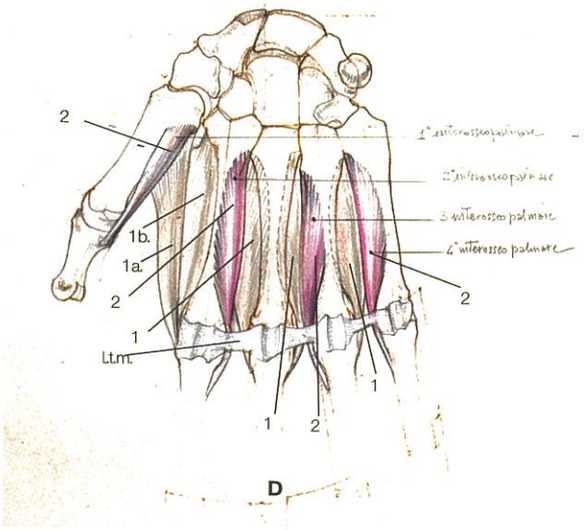

Fig. D
Visione palmare dei muscoli interossei della mano destra.
l.t.m. legamento trasverso delle teste dei metacarpali
1. interossei dorsali
2. interossei palmari

Fig. B
Visione posteriore o dorsale dello scheletro e dei muscoli della mano destra: gruppo del palmo intermedio.
1. interossei dorsali
1a. capo d'origine laterale
1b. capo d'origine del I interosseo dorsale
2. interossei palmari

Particolare Fig. B
Visione laterale e dorsale dell'espansione digitale dorsale del dito medio della mano destra.

II m.c.	II metacarpale
I-II-III f.	falangi
t.	tendine dell'estensore comune delle dita
e.d.d.	espansione digitale dorsale
1.	interossei dorsali
3.	lombricale
c.p.	capo tendineo principale dell'estensore comune delle dita (inserzione)
c.l.	capo tendineo laterale dell'estensore comune delle dita (inserzione)
l.t.m.	legamento trasverso delle teste dei metacarpali

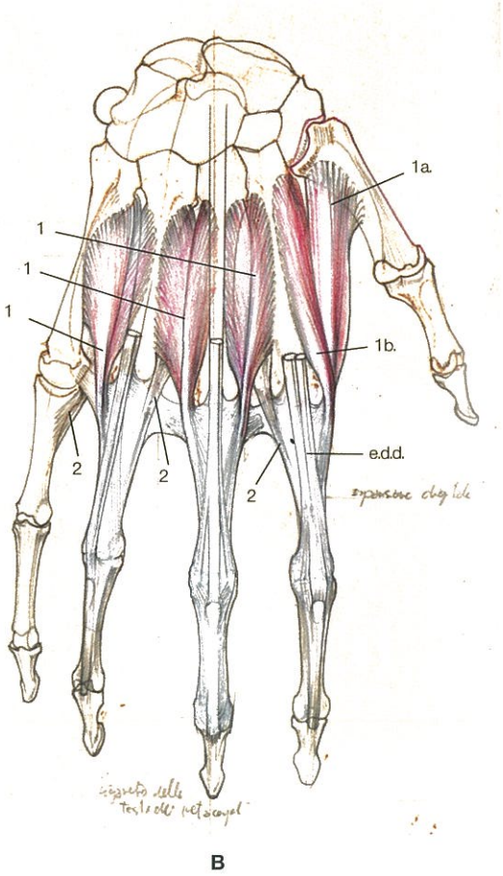

Fig. E
Visione dorsale dell'apparato muscolare e tendineo complessivo della mano destra.
l.d. legamento dorsale
1. interossei dorsali
3. lombricali
7b. capo trasverso dell'adduttore del pollice
8. abduttore del mignolo

Fig. F
Visione dorsale del rilievo plastico dei muscoli e tendini della mano destra

I MUSCOLI DEL PALMO INTERMEDIO

Essi si suddividono in: muscoli interossei dorsali (1), muscoli interossei palmari (2), muscoli lombricali (3).

Interossei dorsali

Sono quattro piccoli muscoli bipennati.
Origine (tav. I, figg. B-C 1): dalle superfici adiacenti delle diafisi delle ossa metacarpali.

Interossei palmari

Sono in genere in numero di quattro, ma in alcuni individui se ne possono contare solo tre.
Origine (tav. I, figg. C-D 2): dalle superfici palmari delle ossa metacarpali (fig. C).

Lombricali

Sono anch'essi quattro, più stretti e sottili.
Origine (tav. I, fig. E3 e tav. II fig. B3): dai tendini del flessore profondo delle dita.

Inserzione: tutti i muscoli del palmo intermedio terminano assottigliandosi in piccoli tendini che si portano sulle I falangi del 2°, 3°, 4° e 5° dito (tav. I figg. D-C) e con dei piccoli fasci aggiuntivi si inseriscono anche nell'espansione digitale dorsale (vedi fig. B e.d.d.) dei quattro tendini del muscolo estensore comune delle dita.
Per chiarire quest'ultimo punto, occorre notare che il tendine dell'estensore comune delle dita, a partire dall'articolazione tra metacarpo e falangi, ha la particolarità di essere collegato ai muscoli interossei attraverso una piccola lama tendinea triangolare, l'espansione digitale dorsale (particolare fig. B e.d.d.), la quale è un arco di fibre che avvolge sia l'articolazione metacarpo-falangea che la I falange delle dita. Questo sistema di tiranti laterali consente un maggiore controllo sui movimenti di precisione che può compiere la mano: difatti i muscoli interossei agiscono sul movimento di adduzione delle dita, dove saranno interessati i palmari, mentre del movimento contrario di abduzione e di flessione della I falange, dal 2° al 5° dito, sono responsabili i dorsali (tav. I, fig. A). Il tendine dell'estensore lungo delle dita, inoltre, prima di trovare inserzione alla base della II falange con il suo capo principale, si suddivide, creando così due capi laterali che, riunificandosi, prendono inserzione alla base della III falange (tav. I, particolare fig. B).

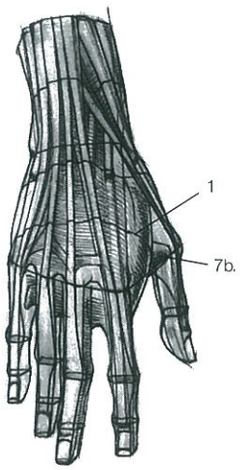

F

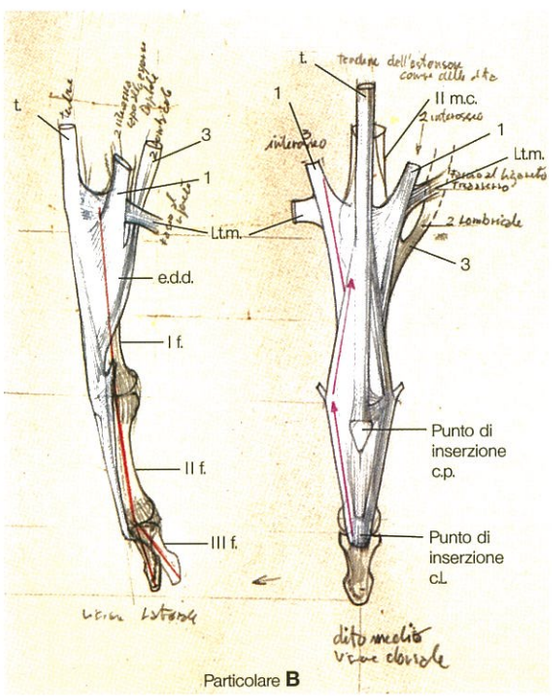

Particolare B

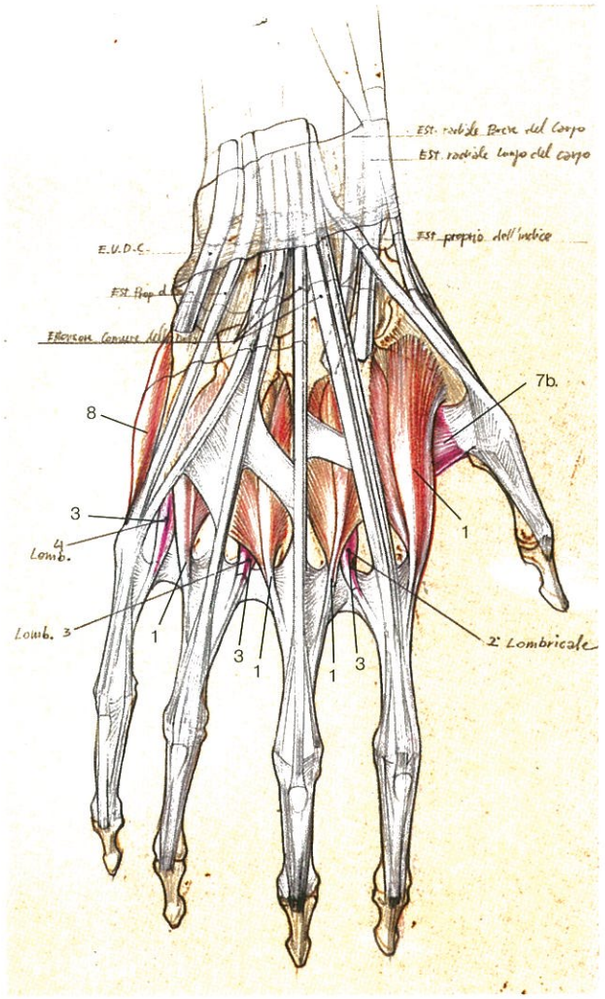

E

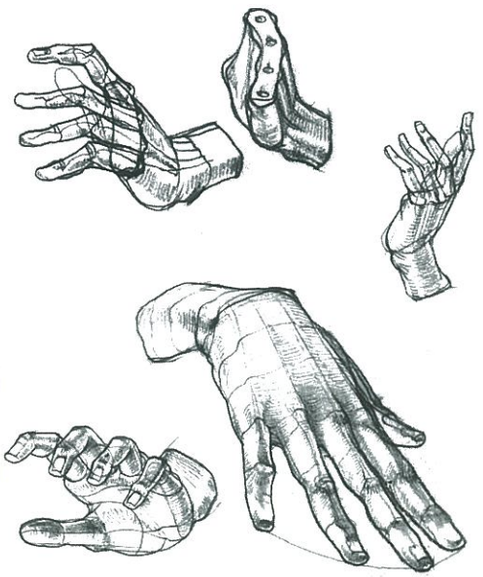

I MUSCOLI DEL PALMO LATERALE: EMINENZA TENAR

Iniziando dai più superficiali, sono denominati: abduttore breve del pollice (4), flessore breve del pollice (5), opponente del pollice (6), adduttore del pollice (7).

I muscoli abduttore breve e flessore breve sono i più superficiali e originano dai robusti fasci tendinei del legamento trasverso del carpo e, per quanto riguarda l'abduttore, seppure in piccola parte, anche dal tubercolo dello scafoide e del trapezio (tav. II, fig. B4). Di questi muscoli il flessore breve si può suddividere in due capi d'origine, uno superficiale e uno profondo. Il superficiale ha origine dal legamento trasverso (fig. B5), mentre il profondo dalle ossa dello scheletro del carpo, il trapezio e il capitato.
Il muscolo opponente (figg. A-B 6) occupa il piano intermedio, mentre l'adduttore, con i suoi due capi obliquo e trasverso, si colloca nel piano profondo del palmo della mano.
Il capo obliquo (fig. A 7a) ha origine dalle basi del II e III metacarpale.
Il capo trasverso (figg. A-B 7b) origina dalla superficie palmare della diafisi del III metacarpale.
Inserzione: l'opponente si porta nell'estremità distale del I metacarpo (fig. A6) mentre gli altri muscoli si inseriscono alla base della I falange (fig. B 5-6-7).
Funzione: i muscoli agiscono sull'articolazione a sella carpometacarpica e sull'articolazione metacarpofalangea del pollice, determinando le azioni di abduzione, adduzione e flessione (vedi tav. II, fig. C).

Fig. A
Visione palmare dei muscoli dello strato profondo e intermedio dell'eminenza tenar e ipotenar.
l.t. legamento trasverso del carpo
6. opponente del pollice
7a. capo obliquo dell'adduttore del pollice
7b. capo trasverso dell'adduttore del pollice
10. opponente del mignolo

Particolare Fig. A
Sezione trasversa delle ossa della fila inferiore del carpo: possiamo notare la disposizione dei tendini dei muscoli flessori all'interno del tunnel carpico.
t. trapezio
tr. trapezoide
ca. capitato
u. uncinato

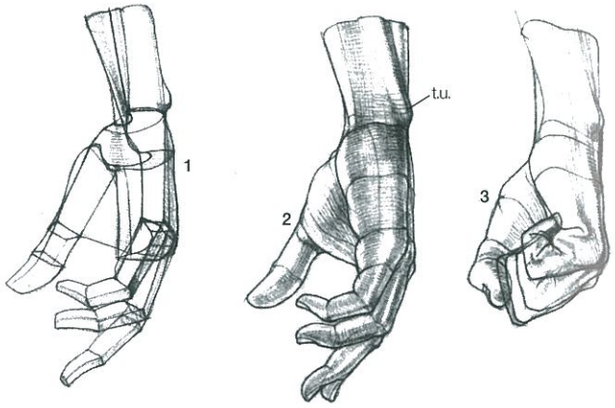

F

Fig. F
Visione antero-mediale della mano.
t.u. rilievo epidermico della testa dell'ulna
1. volumetria
2. movimento di flessione
3. flessione forzata della mano

Tav. II

Fig. B
Visione palmare dell'apparato muscolare della mano (con esclusione dello strato più superficiale composto dalle aponevrosi palmare e dal palmare breve).

Muscoli dell'avambraccio:
f.s.d. flessore superficiale delle dita
f.l.p. flessore lungo del pollice
f.r.c. flessore radiale del carpo
l.t. legamento trasverso
f.u.c. flessore ulnare del carpo

Muscoli della mano:
1. interossei dorsali
2. interossei palmari
3. lombricali
4. abduttore breve del pollice
5. flessore breve del pollice
6. opponente del pollice
7b. capo trasverso dell'adduttore del pollice
8. abduttore del mignolo
9. flessore breve del mignolo
10. opponente del mignolo
g. guaina fibrosa che contiene il tendine del flessore profondo e superficiale delle dita; si suddivide in:
g.a. guaina anulare
g.c. guaina crociata

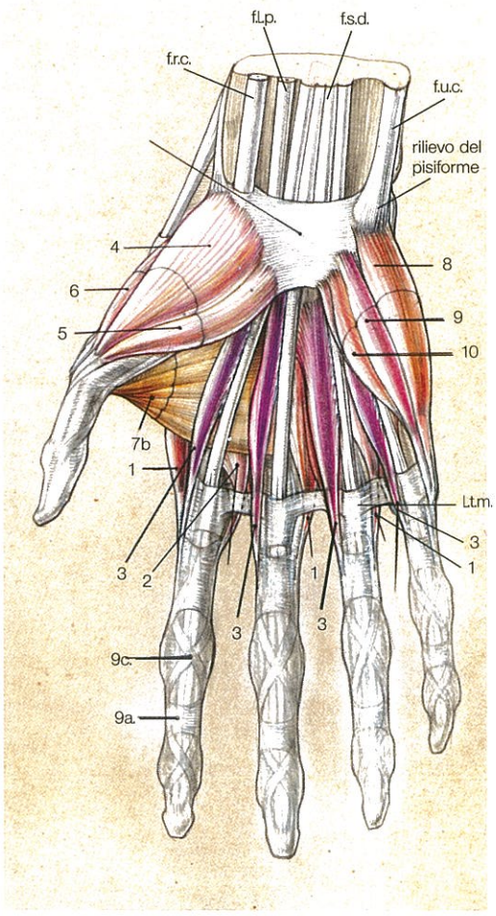

B

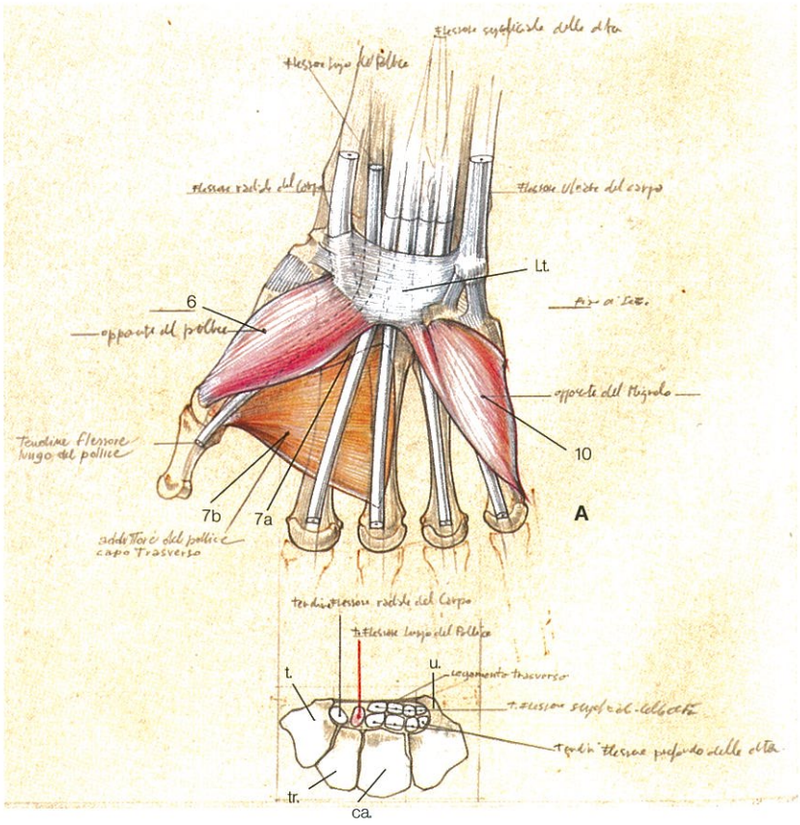

Particolare A

I MUSCOLI DEL PALMO MEDIALE: EMINENZA IPOTENAR

Iniziando dai più superficiali, sono l'abduttore del mignolo (8), il flessore breve del mignolo (9), l'opponente del mignolo (10).
Origine: questa serie di muscoli origina dal legamento trasverso del carpo (tav. II, figg. A-B l.t.) e in parte anche dalle ossa del carpo, l'uncinato e il pisiforme (figg. A-B 8-9-10).
Inserzione: si portano sul V metacarpo e sulla base della I falange del dito mignolo.
Funzione: l'abduttore sposta lateralmente il V dito, allontanandolo dal IV. Il flessore flette il dito mignolo sul palmo della mano. L'opponente porta verso il palmo della mano il V metacarpale, contribuendo ad accentuare la concavità del palmo stesso.

A questi muscoli si sovrappone il muscolo palmare breve (11), che è un muscolo cutaneo con le fibre orientate in senso trasversale (fig. D11), in modo tale che, contraendosi, crea una maggiore concavità del palmo, accentuando così il rilievo dell'eminenza ipotenar.
Sul piano più superficiale, questa complessa stratificazione di elementi muscolari, è completata dall'aponevrosi palmare (fig. D a.). Essa è una robusta e spessa lamina fibrosa di forma triangolare che origina dal tendine del muscolo palmare lungo; a partire dal legamento trasverso del carpo, dove in parte si fissa, l'aponevrosi si espande a ventaglio, suddividendosi in quattro fasci principali longitudinali in direzione delle dita del palmo della mano. Questi trovano inserzione, su un piano profondo, sia con il legamento trasverso delle teste delle ossa metatarsali (fig. B l.t.m.) sia con le fasce di rivestimento delle articolazioni metatarso - falangee, mentre su di un piano più superficiale si fissano alla cute del palmo della mano. A questi fasci longitudinali si contrappone una serie numerosa di fibre orizzontali che tengono legati assieme questi quattro cordoni principali.

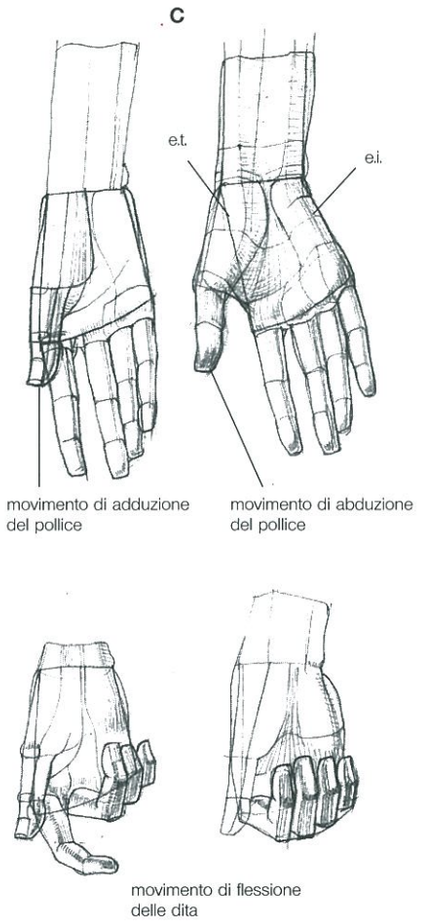

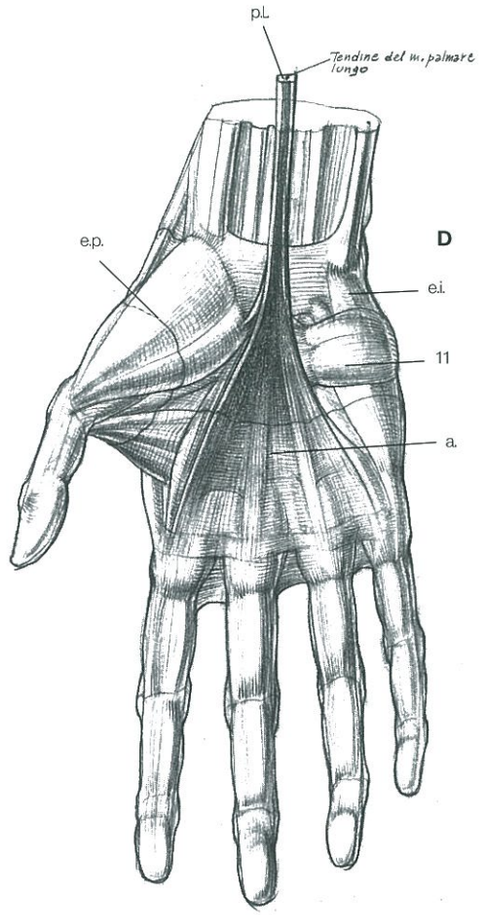

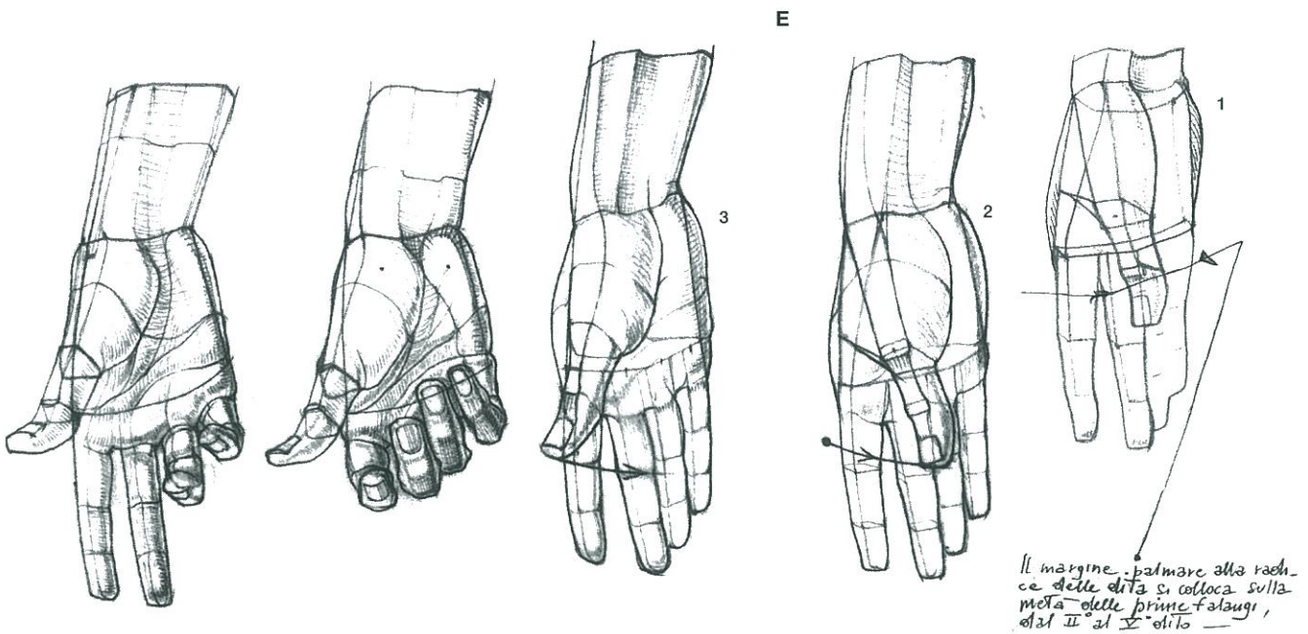

Fig. C
Movimenti delle dita della mano destra.

Fig. D
Visione anteriore della mano destra vista nel rilievo muscolare superficiale.
e.t. eminenza tenar
e.i. eminenza ipotenar
a. aponevrosi palmare
11. muscolo palmare breve
p.l. tendine del muscolo palmare lungo

Fig. E
Visione antero-laterale della mano. Sequenza di ricostruzione dei volumi plastici.
1. volumetria sintetica
2-3. rilievo plastico della mano visto nel movimento di opposizione del pollice

L'analisi che abbiamo svolto sui rilievi muscolari e tendinei della mano ci permette di individuare i punti dove l'elemento strutturale dello scheletro interagisce con la parte di volume muscolare. Notiamo così che lo scheletro è presente a fior di pelle quasi esclusivamente nella faccia dorsale della mano, solcata dal passaggio dei tendini dei muscoli estensori. Esso si evidenzia inoltre nel rilievo delle teste dei metacarpali (tav. III, fig. A t.m.) e della parte dorsale delle falangi. Nella faccia palmare, invece, ispessita dal sommarsi dei muscoli dell'eminenza tenar, ipotenar e del palmo intermedio, lo scheletro non è visibile.
Nella tav. III vediamo infine, in varie sequenze, come sia possibile passare da un'indagine di volumetrie strutturali essenziali ad una rilettura plastica delle forme nelle varie posture.

Tav. III

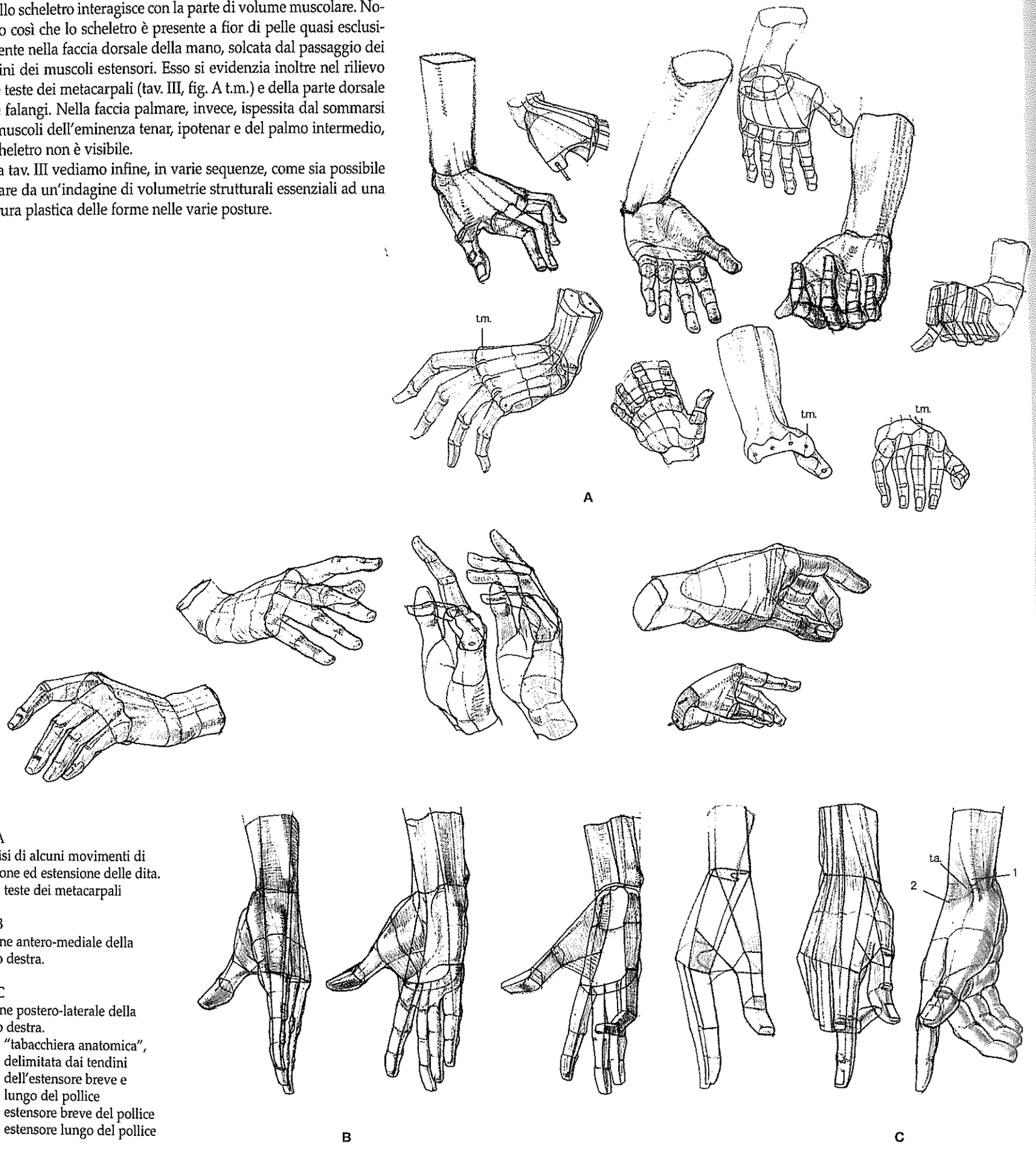

Fig. A
Analisi di alcuni movimenti di flessione ed estensione delle dita.
t.m. teste dei metacarpali

Fig. B
Visione antero-mediale della mano destra.

Fig. C
Visione postero-laterale della mano destra.
t.a. "tabacchiera anatomica", delimitata dai tendini dell'estensore breve e lungo del pollice
1. estensore breve del pollice
2. estensore lungo del pollice

Lezione 49

STRUTTURA E FORME PLASTICHE DELL'ARTO SUPERIORE

Passiamo ora dall'analisi dei singoli elementi scheletrici e muscolari dell'arto superiore allo studio del "telaio perimetrale" che ne individua la forma complessiva tridimensionale e plastica.
Identificheremo inizialmente la larghezza trasversa del gomito, compresa tra i due punti estremi dello scheletro: l'epicondilo (tav. I, figg. A-B 1) e l'epitroclea (figg. A-B 2). La larghezza così ottenuta ci consente di definire, assieme all'altezza che va dal gomito (figg. A-B 1-2) sino all'acromion della scapola (figg. A-B 3), il perimetro longitudinale del braccio e della spalla, che a sua volta fornisce la struttura base per identificare i margini del bicipite (fig. A b.), del deltoide (figg. A-B d.) e del tricipite (fig. B t.).
Dalla larghezza del gomito si può inoltre determinare il perimetro scheletrico dell'avambraccio che si porta sino ai punti estremi di larghezza trasversa del polso, dati dal processo stiloideo del radio (figg. A-B 4) e dalla testa dell'ulna (figg. A-B 5). Da questi ultimi si procede alla definizione del perimetro della mano, diviso a sua volta in due perimetri minori i quali identificano il palmo e le dita.
A questo tracciato orientativo iniziale dell'avambraccio e della mano collegheremo le traiettorie perimetrali principali dei vari gruppi muscolari dell'avambraccio che sono:

- il gruppo degli epitrocleari: muscoli flessori anteriori superficiali (figg. A-B a.);
- il gruppo degli epicondiloidei: muscoli estensori laterali (figg. A-B l.) e posteriori superficiali (fig. B p.).

Da questa osservazione bidimensionale passiamo a una visione tridimensionale e analizziamo lo spessore e la dilatazione della volumetria muscolare (fig. C). Si può notare come il segmento del braccio sia sviluppato più nel suo spessore che non nella larghezza, mentre il segmento dell'avambraccio trova la maggiore dilatazione nel senso della larghezza in corrispondenza del gomito, e poi però, si restringe gradualmente, fin quasi ad appiattirsi all'estremità del polso. Infine, notiamo come il volume appiattito e leggermente concavo del palmo della mano, il cui punto di maggiore spessore è dato dalle teste dei metacarpali, si sviluppi rastremato fino all'estremità delle dita. Questo impianto ci aiuta a comprendere la forma nelle sue volumetrie essenziali, e ci permette di gestirla quando si affrontino visioni di scorcio con combinazioni di movimento particolarmente elaborate.

Figg. A-B
Visione frontale anteriore e posteriore dell'arto superiore destro visto come telaio perimetrico scheletrico e muscolare; per i rapporti proporzionali tra le parti possiamo riferirci alla lezione n° 37 sui rapporti dello scheletro dell'arto superiore.

1. epicondilo
2. epitroclea
3. acromion
4. processo stiloideo del radio
5. testa dell'ulna

d. deltoide
b. bicipite
t. tricipite

Muscoli epitrocleari:
a. flessori anteriori

Muscoli epicondiloidei:
l. muscoli estensori laterali
p. muscoli estensori posteriori

Fig. C
Visione antero-laterale dell'arto superiore destro visto come telaio strutturale volumetrico in relazione alle forme plastiche muscolari

Tav. I

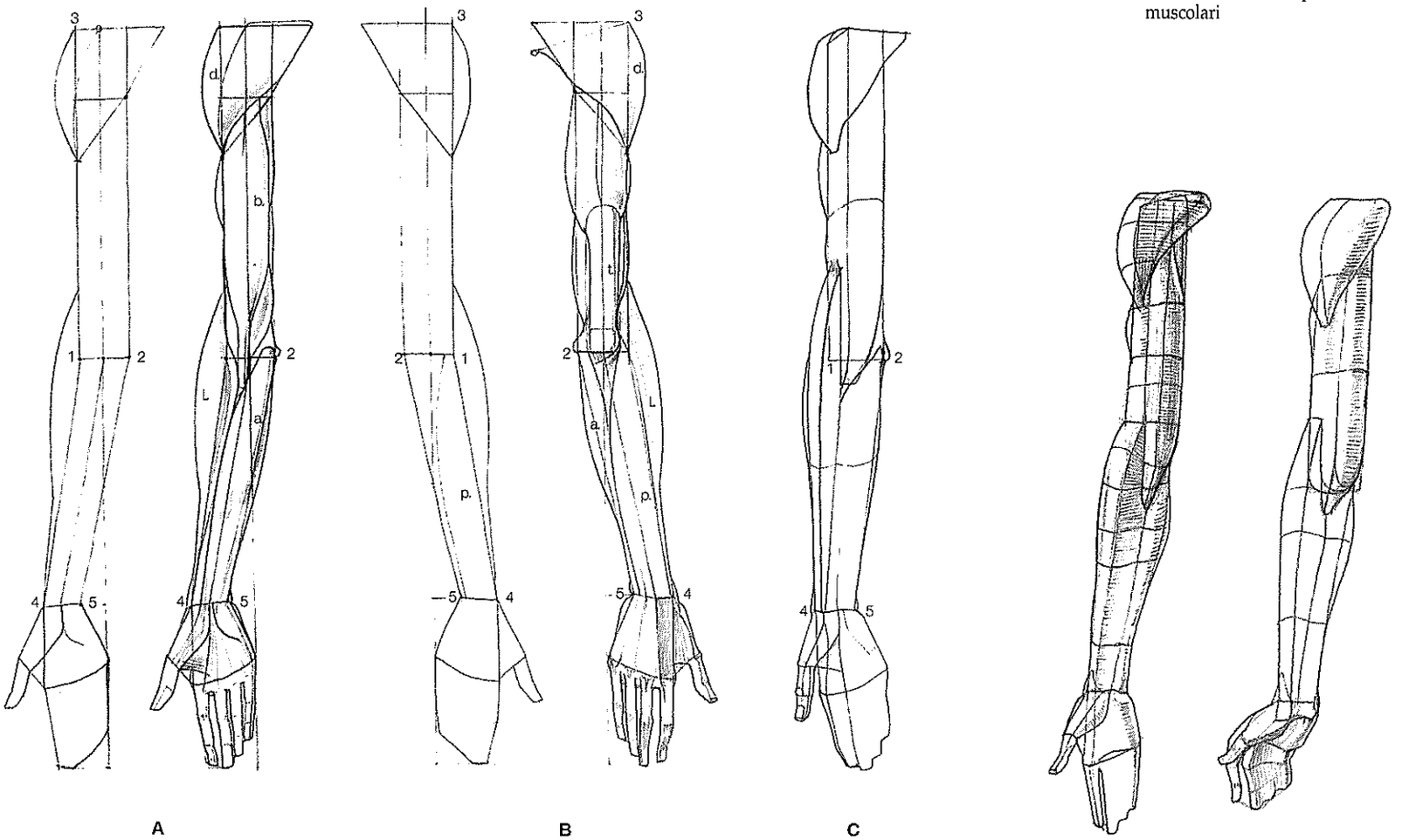

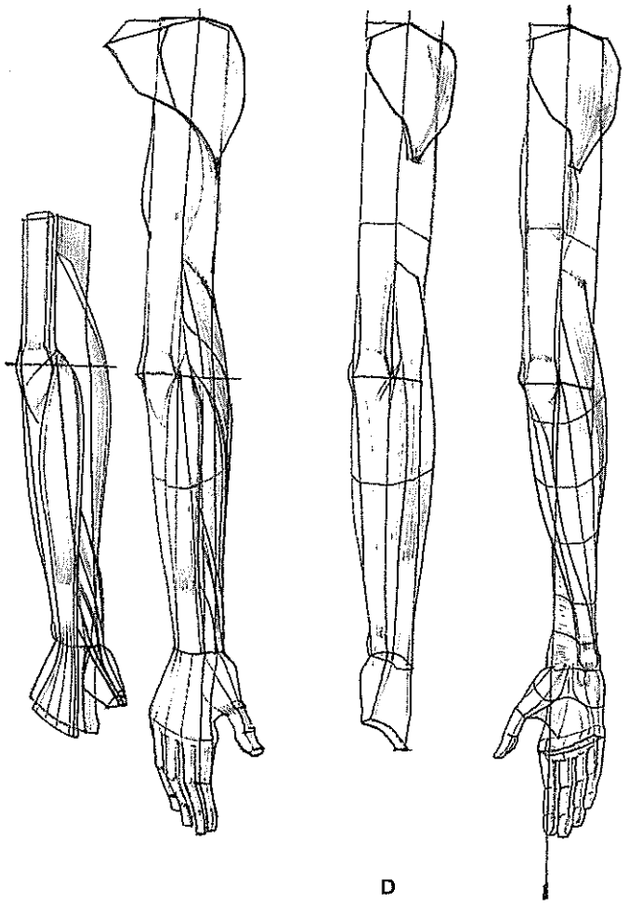

Figg. A-B-C
Movimento in sequenza, dalla semipronazione alla pronazione in visione anteriore e posteriore frontale.

1a. deltoide - porzione clavicolare
1b. deltoide - porzione acromiale
1c. deltoide - porzione scapolare
7. bicipite
8. brachiale
9. coracobrachiale
10. tricipite
a. capo lungo
b. capo laterale
c. capo mediale
11. pronatore rotondo
12. flessore radiale del carpo
13. palmare lungo
14. flessore ulnare del carpo
17. flessore lungo del pollice
19. brachioradiale
20. estensore radiale lungo
21. estensore radiale breve
23. estensore comune delle dita
24. estensore proprio del mignolo
25. estensore ulnare del carpo
27. abduttore lungo del pollice
28. estensore breve del pollice
29. estensore lungo del pollice
i.d. primo interosseo dorsale
opp. opponente del pollice
ab.p. abduttore breve del pollice
ad.p. adduttore del pollice
ab.m. abduttore del mignolo.

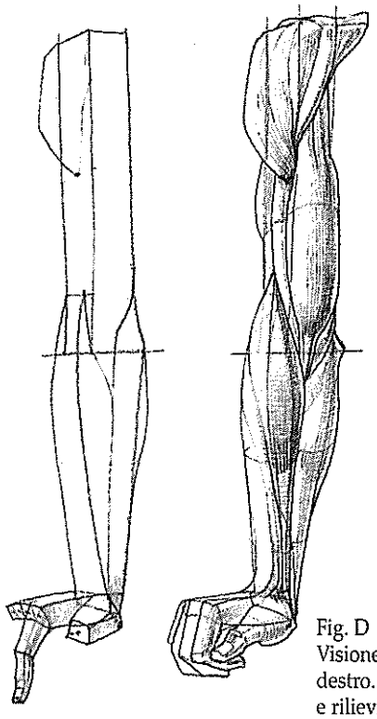

Fig. D
Visione postero-laterale dell'arto destro. Volumetrie e rilievi muscolari nelle varie fasi, dalla supinazione alla pronazione.

Analizziamo ora il comportamento delle masse muscolari nel movimento di supinazione e di pronazione (per quanto riguarda la parte scheletrica vedi lezione 32). Osserviamo nelle tavv. II e III il complesso andamento che va dalla supinazione alla semipronazione e alla pronazione dell'avambraccio, e come da un principio iniziale strutturale si possa procedere a modellare la forma nei suoi rilievi plastici.

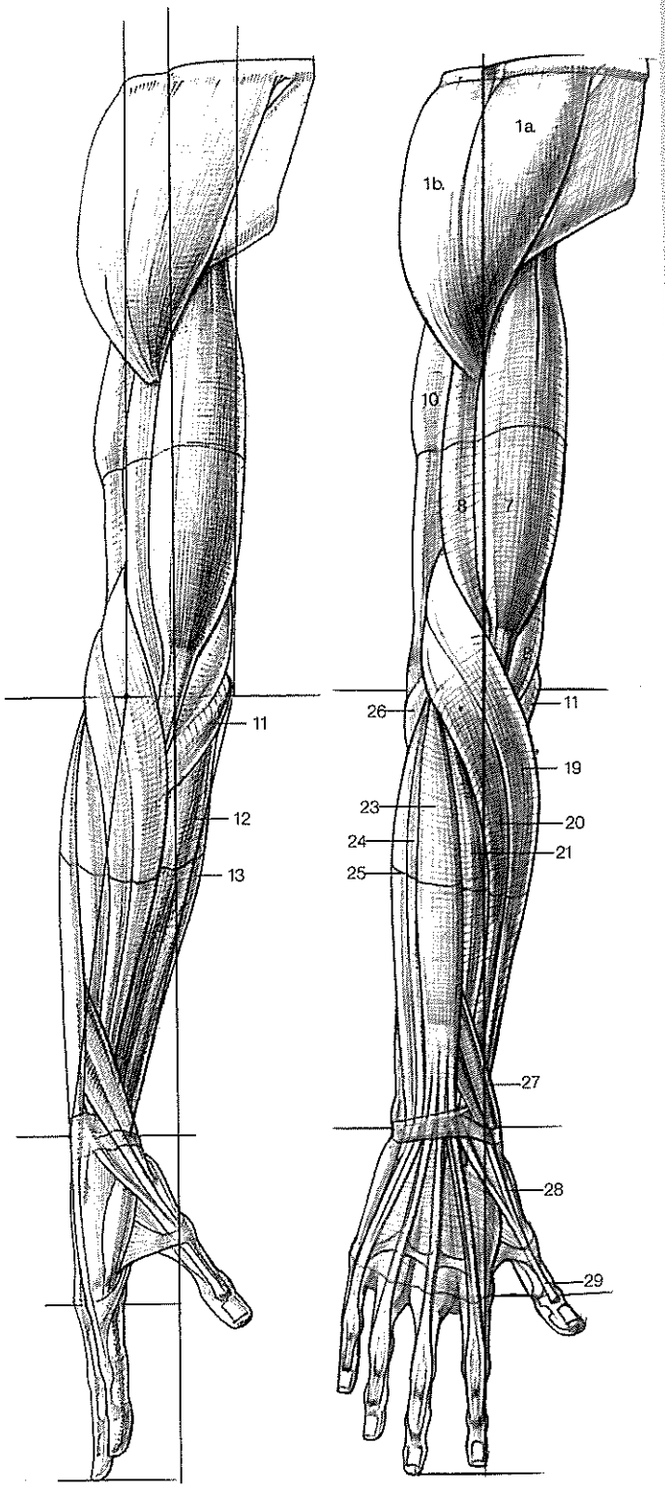

A Semipronazione **B** Pronazione

Tav. II

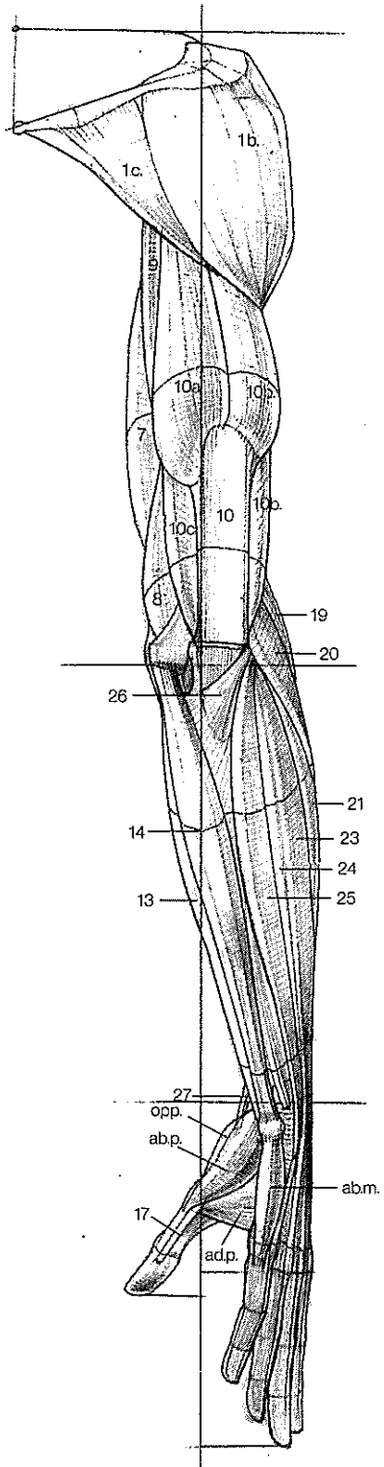

C Semipronazione

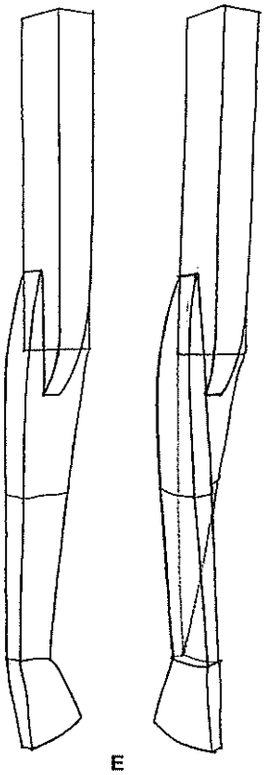

E

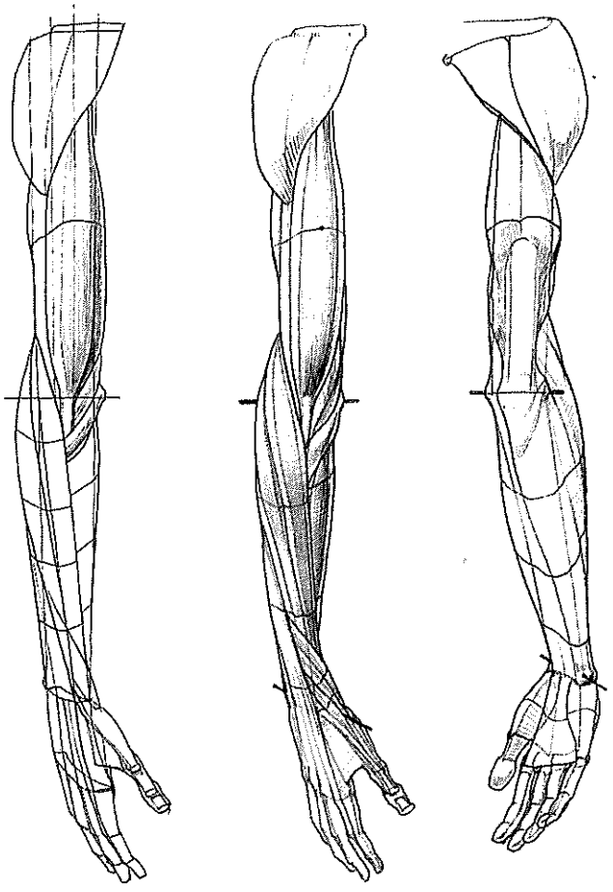

Fig. D
Visione antero-mediale dei gruppi muscolari dell'avambraccio nel movimento di pronazione.
l. epicondiloidei: estensori laterali
p. epicondiloidei: estensori posteriori
a. epitrocleari: flessori anteriori

Fig. E
Volumetria dell'arto superiore destro in torsione nel movimento dalla supinazione alla pronazione.

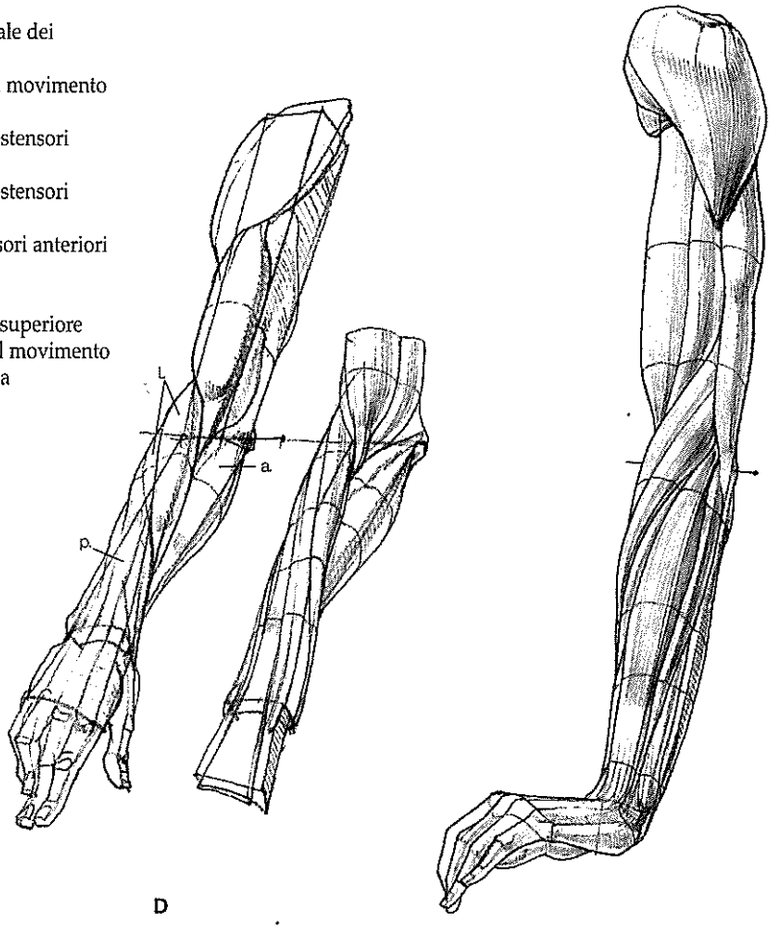

D

Tav. III

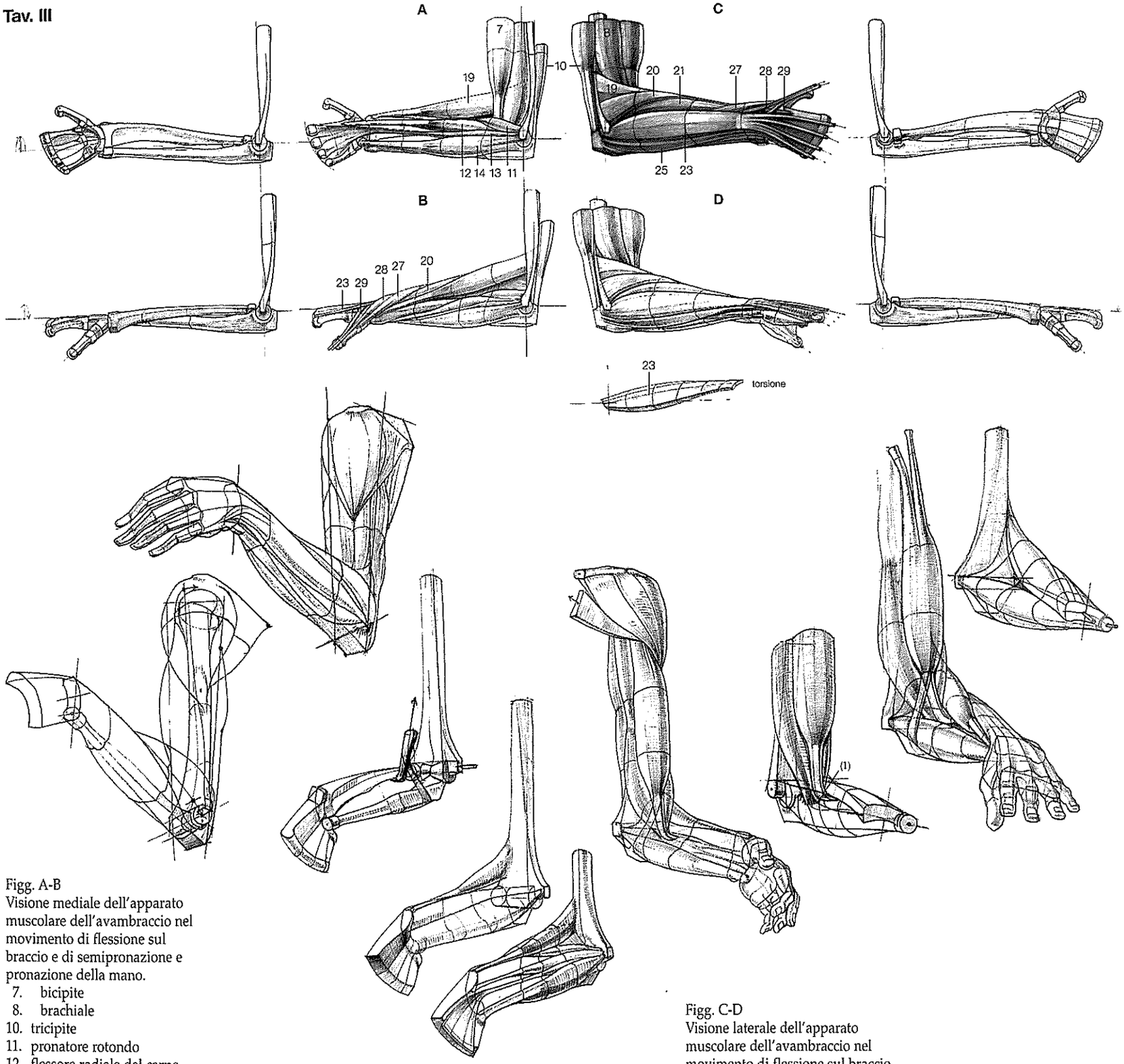

Figg. A-B
Visione mediale dell'apparato muscolare dell'avambraccio nel movimento di flessione sul braccio e di semipronazione e pronazione della mano.

7. bicipite
8. brachiale
10. tricipite
11. pronatore rotondo
12. flessore radiale del carpo
13. palmare lungo
14. flessore ulnare del carpo
19. brachioradiale
20. estensore radiale lungo del carpo
23. estensore comune delle dita
27. abduttore lungo del pollice
28. estensore breve del pollice
29. estensore lungo del pollice

Figg. C-D
Visione laterale dell'apparato muscolare dell'avambraccio nel movimento di flessione sul braccio e di semipronazione e pronazione della mano.

21. estensore radiale breve del carpo
25. estensore ulnare del carpo

(1) È escluso il muscolo pronatore rotondo per individuare l'inserzione del bicipite

Lezione 50

MUSCOLI CUTANEI DELLA TESTA: VOLTA CRANICA, PALPEBRE E NASO

I muscoli della testa si possono suddividere in due gruppi principali: muscoli cutanei o della faccia e muscoli masticatori.

I muscoli cutanei originano dallo scheletro della testa, rivestendolo dalla regione posteriore della nuca sino alla regione anteriore della faccia; uno di essi, in particolare, il platisma, un muscolo sottile e superficiale, giunge a ricoprire anche la regione del collo. Si inseriscono nella cute, fondendosi con questa. Genericamente si suddividono in due categorie: muscoli piatti e larghi, che rivestono le ampie superfici scheletriche della volta cranica, e sottili e molteplici fasci che circondano le cavità dello scheletro della faccia. Agendo sulla cute, essi determinano una serie di modificazioni locali dalle quali dipende l'espressività del volto. Questa, difatti, cambia in base alla contrazione e al tono della muscolatura, rivelando in modo plastico le più sottili reazioni psichiche in tutte le loro varianti. Per questa ragione tali muscoli sono detti anche mimici. Sia chiaro che, nonostante alcuni di questi muscoli favoriscano specifiche mimiche facciali, si deve tenere presente che la contrazione di ciascuno di essi, se non è coordinata con quella dei muscoli contigui, non basta da sola a produrre le molteplici e differenziate espressioni volontarie e istintive che contraddistinguono sentimenti e emozioni. Tuttavia, sebbene alcuni meccanismi fondamentali siano spiegabili dall'azione coordinata di singoli gruppi muscolari, gran parte delle espressioni mimiche facciali non sono dimostrabili solo con una qualsiasi analisi meccanica, come per esempio i diversi modi di esprimere il dolore o la sorpresa. Tenteremo, comunque, di dare alcune indicazioni riferite alle possibili espressioni del volto specifiche per i vari muscoli. A questo proposito ricordiamo il concetto generale secondo cui le rughe facciali si formano perpendicolarmente o quasi rispetto alla traiettoria di azione del muscolo che le provoca.
I muscoli cutanei si possono suddividere nei seguenti gruppi: muscoli della volta cranica, muscoli delle palpebre, muscoli del naso, muscoli della bocca, muscoli dell'orecchio.

I MUSCOLI DELLA VOLTA CRANICA

Epicranico

La volta cranica è rivestita dal sottile muscolo epicranico o del cuoio capelluto; questi è divisibile in due porzioni che corrispondono alle regioni del cranio che ricopre. Esse sono l'occipitofrontale (1) e la temporoparietale.
L'occipitofrontale ricopre la porzione anteriore superiore e posteriore della volta cranica. È composto in gran parte da un'area tendinea, detta galea aponevrotica, che si trova sulla porzione mediana del muscolo. Questa ha la particolarità di saldarsi intimamente alla cute e di spostarsi scivolando sul sottile strato del periostio, ad essa sottostante, che ricopre la parte scheletrica. Di conseguenza, la galea nel movimento trascina con sé il cuoio capelluto.
Anteriormente e posteriormente si salda a due porzioni muscolari chiamate rispettivamente frontale e occipitale. Ne consegue che l'occipitofrontale è analizzabile e distinguibile in tre porzioni distinte qui sotto elencate.

Occipitofrontale, porzione frontale (tav. I, fig. A 1a.)
È composta da due fasce muscolari distinte di forma quadrilatera, piatte e sottili. Sono unite nella loro linea mediana, in prossimità della loro origine (nel margine sovraorbitario), ma progressivamente divergono in corrispondenza della parte centrale dell'osso frontale che rivestono, pur rimanendo legate fra di loro da un'espansione sottile di aponevrosi proveniente dalla galea.
Origine: margine sovraorbitario.
Inserzione: margine anteriore della galea (fig. A a.).

Occipitofrontale, porzione intermedia (fig. A 1b.)
È composta dalla galea aponevrotica che è una robusta membrana tendinea mobile, la quale avvolge la volta nella regione più alta e nella regione laterale.

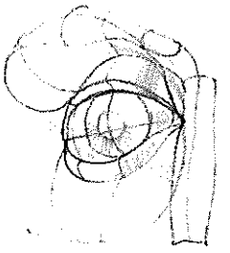

Occipitofrontale, porzione occipitale (vedi lezione 51, fig. A 1c.)
È a sua volta composta da due fasci distinti e quadrilateri, ma meno estesi dei precedenti.
Origine: dalla linea nucale superiore dell'occipitale sino alle basi dei processi mastoidei.
Inserzione: margine posteriore della galea.

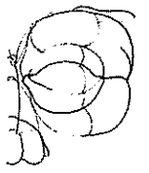

Funzione complessiva dei muscoli della volta cranica: la porzione frontale, contraendosi, sposta verso l'alto la regione sopracciliare; prendendo così punto fisso sulla galea, a sua volta tenuta in trazione dalla porzione occipitale, essa provoca delle pieghe trasversali arcuate e convesse sulla fronte e parallele ai rilievi sopracciliari, manifestando in genere nel volto un'espressione di attenzione e, in caso di una maggiore contrazione, di meraviglia o di spavento. Se le fibre del frontale prendono punto fisso sul sopracciglio, fanno scorrere in avanti l'aponevrosi sulla fronte, cosicché il cuoio capelluto viene trascinato in avanti. È possibile così un movimento alternato della cute, dovuto alla maggiore o minore contrazione delle porzioni muscolari frontali o occipitali.

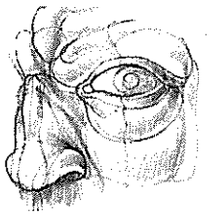

Temporoparietale: È una lamina poco evidente posta tra la porzione frontale e la regione dell'orecchio.

I MUSCOLI DELLE PALPEBRE

Essi sono l'orbicolare dell'occhio (2) e il corrugatore del sopracciglio (3).

Orbicolare dell'occhio

È un muscolo sottile e appiattito che costituisce la rima palpebrale (con questo termine si intende la fessura lineare creata dalle due parti adiacenti del muscolo). È composto da due parti chiamate rispettivamente porzione orbitaria e palpebrale. Queste creano la parete muscolare che si modella sull'apertura orbitaria e sul globo oculare.

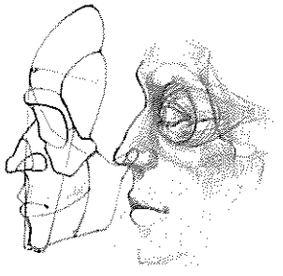

Orbicolare, porzione orbitaria (fig. A 2a)
È di forma ellittica e con le sue fibre circonda totalmente l'apertura orbitaria.
Origine: le fibre originano nell'angolo mediale dell'orbita su due punti (fig. B 2a origine) distinti da un intervallo tendineo centrale detto legamento palpebrale mediale (fig. A l.p.); la porzione superiore origina dalla porzione nasale dell'osso frontale, mentre l'inferiore dalla porzione frontale dell'osso mascellare.
Inserzione: le fibre superiori si fissano alle fibre dell'occipitofrontale e del corrugatore del sopracciglio; una parte di queste, le più superficiali, si inseriscono anche nella cute del sopracciglio e nella loro contrazione lo portano verso il basso, costituendo il piccolo muscolo detto depressore del sopracciglio.

Orbicolare, porzione palpebrale (fig. A 2b.)
È la porzione centrale e più sottile dell'orbicolare, anch'essa ellittica, posta sotto alla pelle della palpebra. Le sue fibre superiori e inferiori scorrono sull'occhio ed è attiva nel movimento del batter di ciglia.
Origine: dal legamento palpebrale (fig. A l.p.) mediale interposto tra le origini della porzione orbitaria.
Inserzione: i fasci superiori e inferiori convergono lateralmente, intrecciandosi in una tessitura detta rafe palpebrale laterale (fig. A r.p.). La porzione palpebrale presenta anche una piccola parte di fasci profondi, detta porzione lacrimale, posta medialmente e vicina alle sacche lacrimali.

Funzione complessiva: se si contrae integralmente, il muscolo orbicolare dell'occhio chiude e sposta medialmente le palpebre; contemporaneamente avviene uno stiramento mediale della cute della fronte, della tempia e della guancia verso l'orbita. La cute forma perciò delle pieghe che si dipartono dall'angolo laterale delle palpebre stesse. La protrusione delle sopracciglia, cioè lo spostamento in avanti, è determinata dal restringimento della rima palpebrale. I suoi fasci orbitali superiori, che costituiscono il depressore del sopracciglio, sono la causa della formazione di pieghe cutanee verticali situate all'estremità superiore della radice del naso.

Corrugatore del sopracciglio (fig. A 3)
È un piccolo muscolo di forma piramidale posto in un'area profonda rispetto alle fibre dell'occipitofrontale e dell'orbicolare dell'occhio. Crea il rilievo mediale del sopracciglio.
Origine (fig. B 3): dall'osso frontale nella sua porzione mediale sovraorbitaria.
Inserzione: nell'estremità mediale della cute del sopracciglio.
Funzione: tende il sopracciglio medialmente e in basso, avvicinando perciò fra loro le due sopracciglia. In questo modo rafforza l'azione dei fasci orbitali superiori della porzione palpebrale.

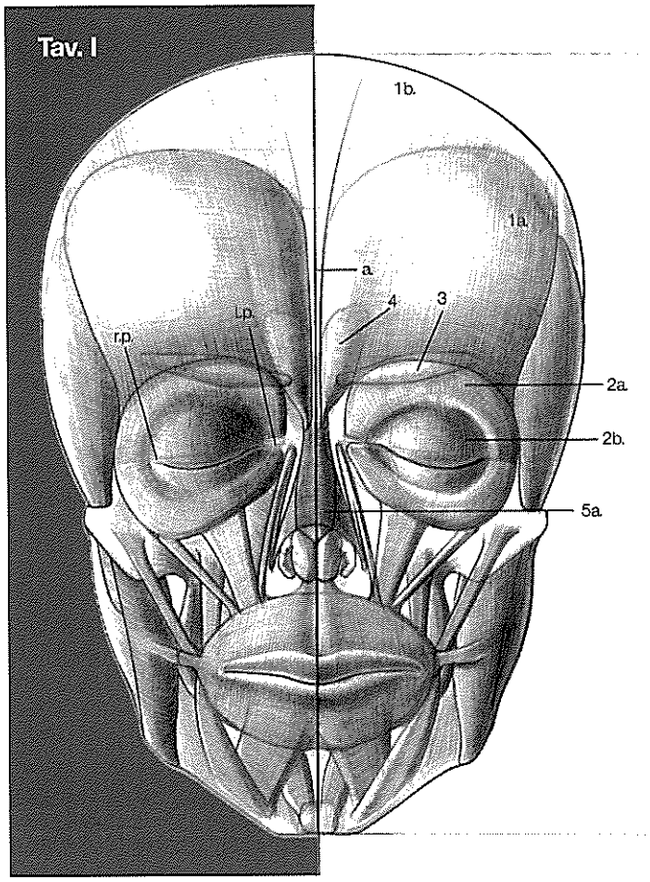

A

Fig. A
Visione anteriore dell'apparato muscolare
della testa.
1. occipitofrontale:
   a. porzione frontale
   b. porzione intermedia (galea aponevrotica)
a. aponevrosi
2. orbicolare dell'occhio:
   a. porzione orbitaria
   b. porzione palpebrale
l.p. legamento palpebrale mediale
r.p. rafe palpebrale laterale
3. corrugatore del sopracciglio
4. procero
5. nasale:
   a. parte trasversa
   b. parte alare

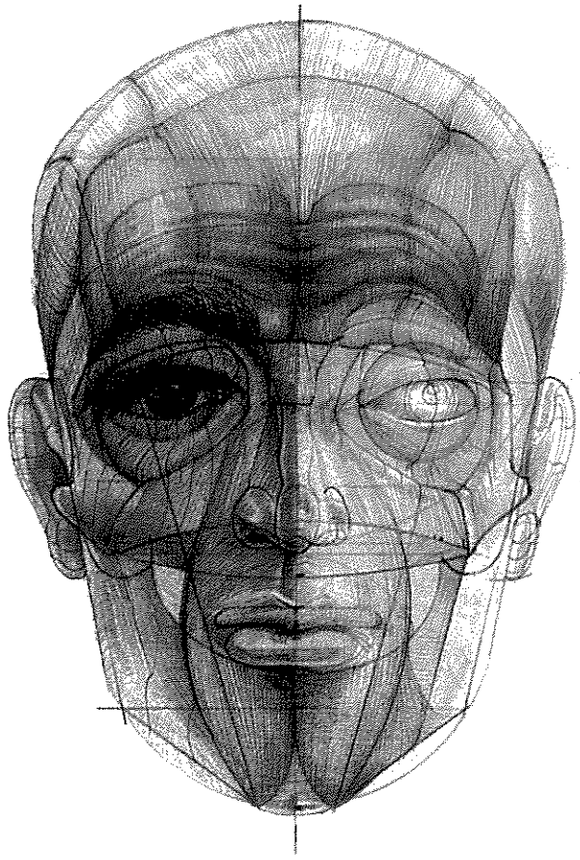

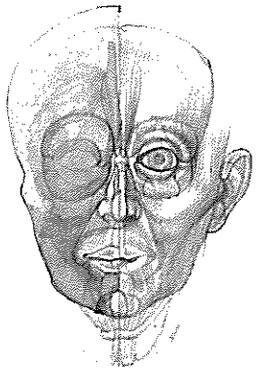

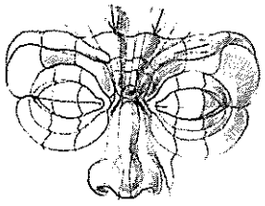

Muscoli del naso

Sono il procero (4) e il nasale (5)

Procero (fig. A4)

È un muscolo di forma piramidale ed è posto nell'area della radice del naso, in stretta interrelazione con il margine mediale della porzione frontale dell'occipitofrontale. Lo si può considerare quasi un suo prolungamento.

Origine (fig. B4): dalla fascia tendinea che riveste la porzione inferiore delle ossa nasali e, in parte, dalla cartilagine nasale laterale.

Inserzione: nella cute fra le due sopracciglia.

Funzione: muove l'angolo mediale del sopracciglio verso il basso. Nella contrazione determina delle rughe trasversali alla radice del naso. Assieme al corrugatore interviene nel movimento di aggrottare le sopracciglia.

Nasale (5)

È un muscolo di forma piatta e triangolare, posto sulla faccia laterale del naso. Si suddivide in due parti: la trasversa, detta anche costrittore del naso, e l'alare o dilatatore del naso.

Nasale, parte trasversa (fig. A 5a)

È la parte muscolare più espansa. Le sue fibre dall'origine si espandono a ventaglio e terminano sul dorso del naso, dove si connettono ad una lamina tendinea che a sua volta comunica con l'altra porzione trasversa ad essa speculare.

Origine: dall'osso mascellare lateralmente all'apertura piriforme.

Inserzione: aponevrosi dorsale del naso.

Nasale, parte alare (vedi lezione 51, tav. I, fig. A 5b)

Origine: appena al di sotto della parte trasversa e, sempre con un piccolo fascio triangolare, si inserisce nella cartilagine dell'ala del naso.

Funzione complessiva dei muscoli del naso: la parte trasversa, contraendosi, opera un restringimento delle cavità nasali, da cui il nome, e permette il movimento di arricciare il naso, generando così delle pieghe trasversali; la parte alare porta all'indietro e lateralmente l'ala del naso: di conseguenza dilata la narice, specie nell'inspirazione profonda. È perciò antagonista della parte trasversa.

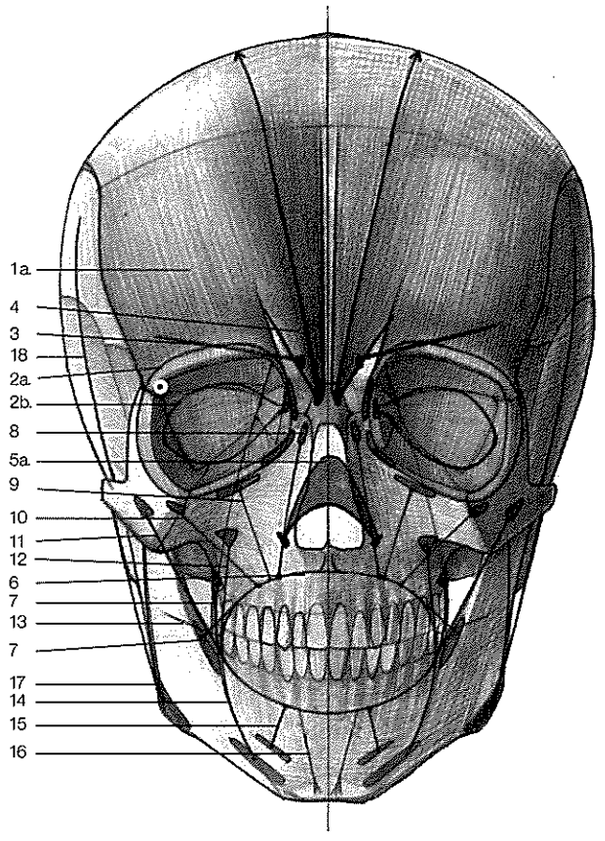

B

Fig. B
Visione anteriore frontale: origine e inserzione dell'apparato muscolare della testa.

1a. porzione frontale
1b. porzione intermedia
2a. porzione orbitaria
2b. porzione palpebrale
3. corrugatore del sopracciglio
4. procero
5. nasale:
   a. parte trasversa
6. orbicolare della bocca
7. buccinatore
8. elevatore comune del labbro superiore e dell'ala del naso
9. elevatore proprio del labbro superiore
10. piccolo zigomatico
11. grande zigomatico
12. canino
13. risorio
14. triangolare
15. depressore del labbro inferiore
16. mentale

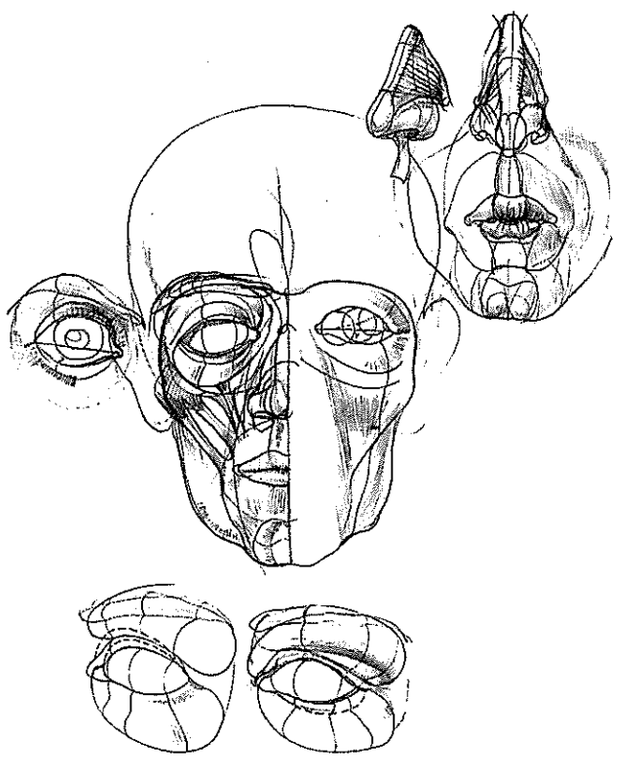

Fig. C
Visione antero-laterale della struttura osteocartilaginea dello scheletro del naso

l. osso lacrimale
m. ossa mascellari
n. ossa nasali
c.s. cartilagine del setto: (è situata sulla linea mediana ed è in continuità con la lamina dell'etmoide e con il vomere).
c.l. cartilagine laterale: (sono due lamine triangolari unite alla cartilagine del setto e formano il dorso del naso).
c.a. cartilagine dell'ala del naso: (sono due piccole lamine curve su se stesse che contornano le narici).

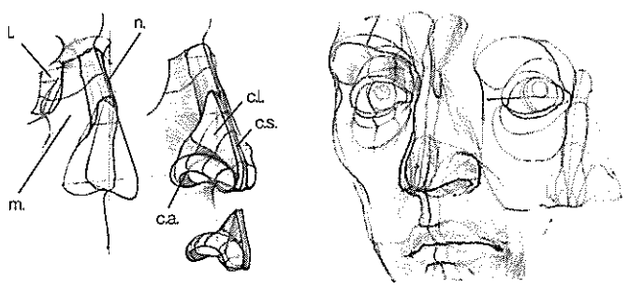

C

MUSCOLI CUTANEI DELLA TESTA: BOCCA, ORECCHIO E MASTICATORI

Muscoli della bocca

Compongono un sistema complesso che coordina il movimento delle labbra; per comprenderne l'alta specializzazione, pensiamo non solo al loro ruolo espressivo ma anche e soprattutto a quello fondamentale di articolare i suoni e di contribuire alla masticazione. Nel suo insieme questo apparato è composto da una parte muscolare di forma ellittica, il muscolo orbicolare della bocca, che circonda l'orifizio buccale e costituisce intrinsecamente la parte labiale. Su questa si innesta una serie di piccoli muscoli che originano dalle superfici scheletriche adiacenti mascellari, zigomatiche e dalla mandibola e che, innestandosi sull'orbicolare, agiscono sul movimento di apertura e chiusura delle labbra. I muscoli in questione sono: l'orbicolare della bocca (6), il buccinatore (7), l'elevatore comune del labbro superiore e dell'ala del naso (8), l'elevatore proprio del labbro superiore (9), il piccolo zigomatico (10), il grande zigomatico (11), il canino (12), il risorio (13), il triangolare (14), il depressore del labbro inferiore (15), il mentale (16) e il platisma.

Orbicolare della bocca (tav. I, figg. A-B-C 6)

Circonda ellitticamente l'apertura della bocca e costituisce la struttura intrinseca delle labbra. Essendo composto da una stratificazione di fibre, si può suddividere in due parti, una labiale interna, costituita da fibre profonde e che appartengono anche in parte al muscolo contiguo, il buccinatore, e da una parte marginale esterna, costituita a sua volta, in gran parte, dalle fibre che provengono dai muscoli zigomatico, canino e triangolare.
Funzione: la parte labiale restringe e chiude il vestibolo della bocca in modo da piegare le labbra verso l'interno a ridosso dei denti, diminuendone nel contempo lo spessore; la parte marginale, invece, sposta in avanti (protrusione) le labbra, aumentandone il volume, cosicché l'orifizio della bocca si configura in una forma rotondeggiante.

Buccinatore (fig. A7)

È di forma quadrilatera e appiattita e occupa la regione profonda della guancia.
Origine (fig. B7): sorge dalla faccia laterale dei processi alveolari dei denti I, II, III molari sia dalla mascella che dalla mandibola e in parte dal processo pterigoideo dello sfenoide.
Inserzione: le fibre muscolari del buccinatore convergono all'angolo della bocca e proseguono fondendosi alle fibre proprie dell'orbicolare con la particolarità seguente: le fibre superiori del buccinatore si connettono alle fibre inferiori dell'orbicolare, mentre le fibre inferiori del buccinatore si legano a quelle superiori dell'orbicolare, creando così all'angolo della bocca una trama di fibre incrociate (fig. C7).
Funzione: sposta lateralmente e all'indietro l'angolo della bocca; agisce nel soffiare, comprimendo l'aria contenuta nella cavità orale; agisce anche nella masticazione, nonché nel riso e nel pianto.

Elevatore comune del labbro superiore e dell'ala del naso (fig. A8)

È un piccolo muscolo composto da due fasci muscolari distinti, il mediale e il laterale, che hanno un'origine comune.
Origine (fig. B8): dalla porzione superiore del processo frontale dell'osso mascellare, in corrispondenza dell'angolo mediale del margine della cavità orbitaria.
Inserzione: il fascio mediale (fig. A8a) si inserisce nella cartilagine dell'ala del naso; il fascio laterale (fig. A8b) si porta alle fibre laterali superiori del labbro, fondendosi quindi con le fibre dell'orbicolare e anche con quelle dell'elevatore proprio del labbro (fig. C8b).
Funzione: il capo mediale solleva l'ala del naso e allarga le narici; il capo laterale solleva il labbro superiore. La sua contrazione determina una piega sottocutanea lungo il margine laterale del muscolo nasale, dando al volto quella espressione generalmente intesa come indice di malcontento o disprezzo.

Elevatore proprio del labbro superiore (fig. A9)

Origine (fig. B9): dal margine inferiore della cavità orbitaria.
Inserzione: si porta alle fibre laterali del labbro, fondendosi con le fibre dell'elevatore comune (fig. C9).
Funzione: è sinergica a quella dell'elevatore comune.

Piccolo zigomatico (fig. A10)

Origine (fig. B10): da una piccola area posta sull'osso zigomatico, appena lateralmente alla sutura maxillozigomatica.
Inserzione: si porta alla cute del labbro superiore (fig. C10).
Funzione: solleva il labbro superiore della bocca evidenziando i denti dell'arcata mascellare; coopera anche nello scavare e rilevare la piega naso-labiale; nelle espressioni di compiacimento o sdegno, stringe il labbro superiore e agisce contemporaneamente ai muscoli elevatori per attivare il sorriso.

Grande zigomatico (fig. A11)

È un muscolo lungo, stretto e appiattito. Alcune delle sue fibre si fondono sia con la cute sia con l'orbicolare della bocca.
Origine (fig. B11): faccia laterale dell'osso zigomatico.
Inserzione: si porta all'angolo della bocca (fig. C11), dove le sue fibre si fondono con quelle dei muscoli canino e triangolare e anche con quelle del buccinatore e orbicolare. In questa fusione a intreccio di fibre si crea così una piccola massa, un nodulo fibromuscolare compatto chiamato modiolo (fig. C m.).
Funzione: stira verso l'alto e all'indietro l'angolo della bocca, incidendo così sulla piega naso-labiale che da rettilinea qual è in stato di normalità del volto, disegna una curvatura maggiormente convessa nella parte inferiore, producendo così nella mimica un'espressione di allegria.

Canino (fig. A12)

Origine (fig. B12): fossa canina posta inferiormente al foro infraorbitario.
Inserzione: le fibre si portano all'angolo della bocca, dove si fondono nel modiolo (fig. C12).

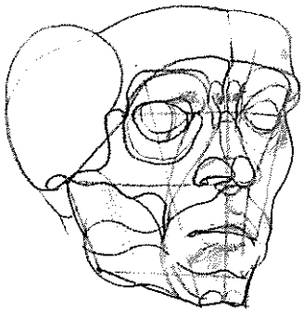

Fig. A
Visione laterale dell'apparato muscolare della testa
1. occipito-frontale:
   a. porzione frontale
   b. porzione intermedia
   c. porzione occipitale
2. orbicolare dell'occhio:
   a. porzione orbitaria
   b. porzione palpebrale
3. corrugatore del sopracciglio
4. procero
5. nasale:
   a. parte trasversa
   b. parte alare
6. orbicolare della bocca
7. buccinatore
8. elevatore comune del labbro superiore e dell'ala del naso:
   a. fascio mediale
   b. fascio laterale
9. elevatore proprio del labbro superiore
10. piccolo zigomatico
11. grande zigomatico
12. canino
13. risorio
14. triangolare
15. depressore del labbro inferiore
16. mentale
17. massetere:
   a. parte superficiale
   b. parte profonda
18. temporale (nel piano profondo)

Fig. B
Visione laterale dei tracciati di origine e inserzione dei muscoli della testa.

Fig. C
L'apparato muscolare della bocca.
m. modiolo

Funzione: solleva medialmente l'angolo della bocca; collabora nell'evidenziare il solco naso-labiale.

Risorio (fig. A13)
Occupa la regione laterale delle labbra. È sottile e di forma triangolare e appiattita.
Origine (figg. A-B 13): dalla fascia di rivestimento del muscolo massetere, chiamata parotideo-masseterina.
Inserzione: nella cute dell'angolo della bocca.
Funzione: quando si contrae produce il riso forzato, stirando lateralmente l'angolo della bocca. Insieme al grande zigomatico determina le pieghe naso-labiali.

Triangolare (fig. A14)
Occupa la regione profonda dell'angolo della bocca; è di forma triangolare con l'apice rivolto in alto.
Origine (fig. B14): margine inferiore della mandibola.
Inserzione: portandosi verso l'alto, le sue fibre si fondono alla cute; altre, invece, a livello del modiolo, si irradiano nel labbro superiore, contribuendo alla formazione dell'orbicolare della bocca e in parte anche del risorio; altre ancora continuano fondendosi con quelle del canino (fig. C14).
Funzione: a bocca aperta tende verso il basso e lateralmente l'angolo della bocca assieme al modiolo. Evidenzia, portandolo a maggiore profondità e su una traiettoria orizzontale, il solco mento-labiale, determinando così un'espressione di tristezza che, portata all'estremo, diventa di disgusto.

Tav. I

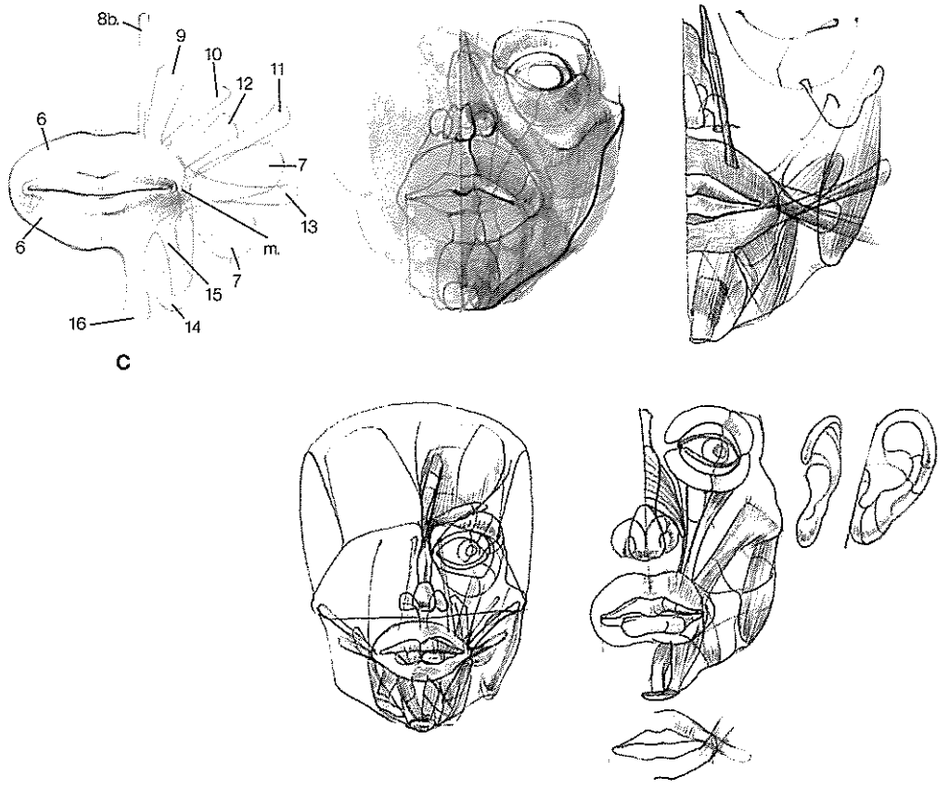

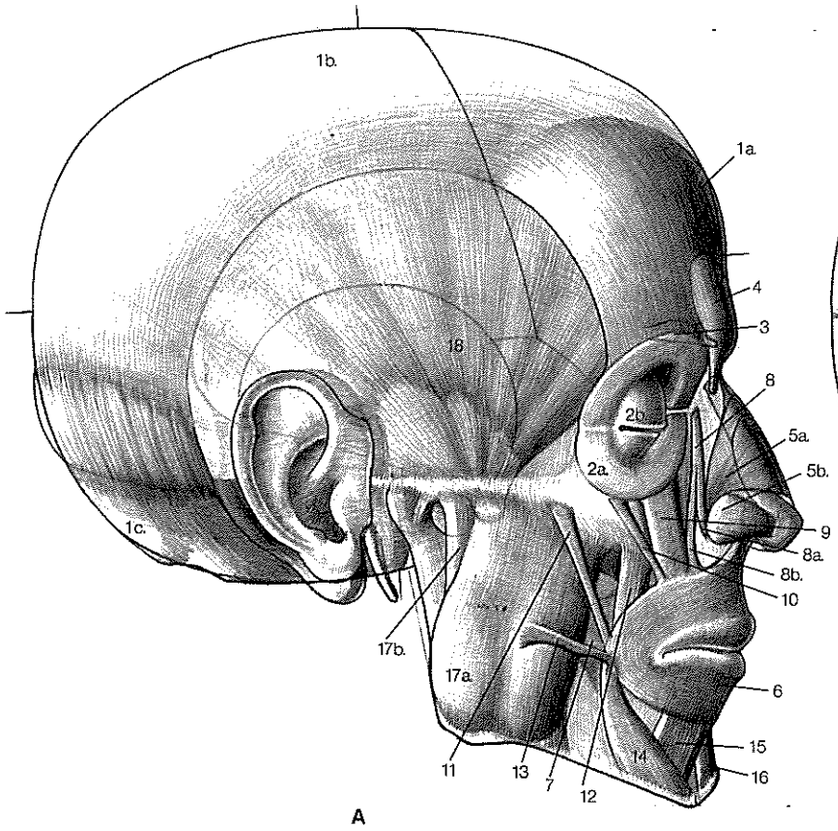

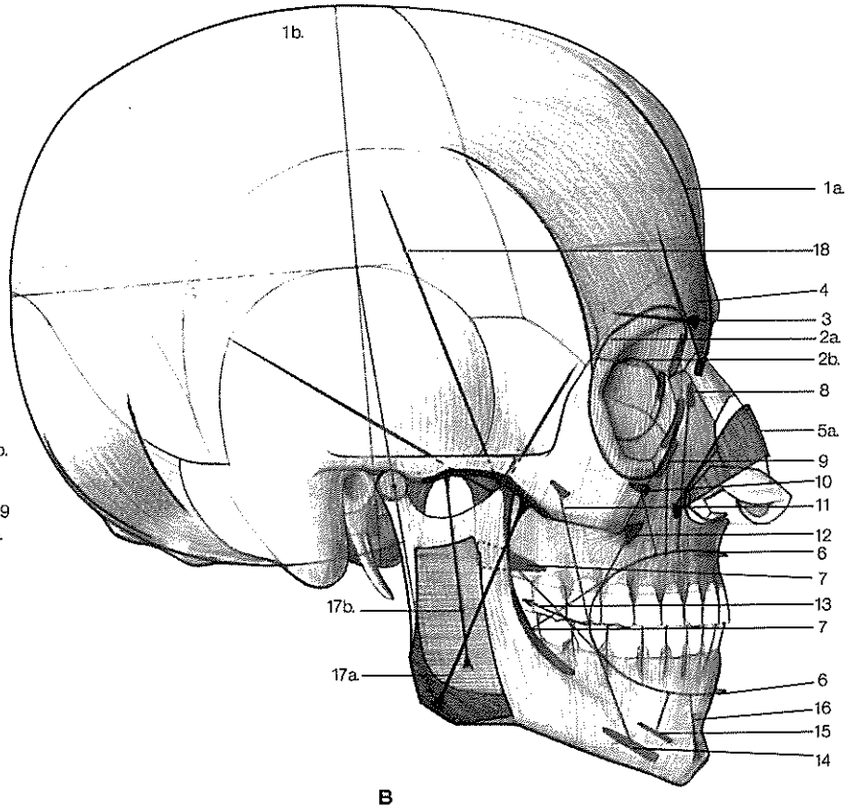

Depressore del labbro inferiore (fig. A15)
È di forma quadrangolare, chiamato anche quadrato del labbro inferiore.
Origine (fig. B15): dalla linea obliqua della mandibola, fra la sinfisi del mento e il foro mentoniero.
Inserzione: alla cute del labbro inferiore, intrecciandosi in parte con il quadrato del lato opposto e con le fibre dell'orbicolare (fig. C15).
Funzione: porta all'esterno e in basso il labbro inferiore. Se cooperano sinergicamente le due porzioni fra loro opposte, si crea un arrovesciamento in avanti del labbro inferiore, determinando sulla cute una depressione profonda e trasversale che caratterizza di norma l'espressione del disgusto.

Mentale (fig. A16)
È un piccolo muscolo di forma conica posto al di sotto del muscolo depressore.
Origine (fig. B16): dalla fossa incisiva laterale della mandibola.
Inserzione: estremità inferiore della cute del mento (fig. C16). Quando sono unite, le sue fibre costituiscono la forma convessa e circolare del mento. Quando sono leggermente separate tra loro, si determina sulla parte mediana del mento una caratteristica fossetta.
Funzione: tende la cute del mento sulla quale determina la comparsa di pieghe e del solco mento-labiale. Aiuta la base del labbro inferiore nell'azione di protrusione, come nel parlare o quando si esprime dubbio o incertezza.

Platisma (vedi anche lezione 42)
È il muscolo più superficiale del collo, ma si irradia anche nella regione cutanea del mento. È una lamina sottile senza alcuna inserzione ossea e si diffonde sotto la cute.
Origine: nasce dal collo, dalle clavicole e, in parte, dal torace.
Inserzione: giunge nella regione facciale e si unisce al muscolo risorio e al depressore del labbro inferiore e anche al triangolare.
Funzione: se prende punto fisso in basso, tende verso il basso la cute del mento e del labbro inferiore; se invece prende punto fisso in alto, innalza la cute del collo, che forma di conseguenza degli aggrinzamenti obliqui.

Muscoli dell'orecchio

La consistente flessibilità del padiglione dell'orecchio è determinata dalla sua struttura fibro-cartilaginea chiamata fibrocartilagine auricolare. La faccia interna del padiglione dell'orecchio (fig. D) è concava e presenta dei rilievi e depressioni cutanei appena accennati corrispondenti a quelli della faccia esterna. Quest'ultima presenta infatti molteplici rilievi e depressioni denominati conca, trago, antitrago, elice, doccia dell'elice, antelice, lobulo.
Il padiglione dell'orecchio è circondato da tre muscoli cutanei: auricolare superiore, auricolare anteriore e auricolare posteriore. Essi muovono debolmente in direzione anteriore superiore e posteriore il padiglione dell'orecchio rispettivamente alla loro posizione. Tutti e tre circondano il padiglione dell'orecchio e si sovrappongono alla fascia temporale.

Auricolare superiore
Innalza verso l'alto il padiglione dell'orecchio.

Auricolare anteriore
Porta in avanti il padiglione dell'orecchio.

Auricolare posteriore
Porta all'indietro il padiglione dell'orecchio.

Poiché questi muscoli sono poco sviluppati nell'uomo e non determinano modificazioni cutanee importanti, non verranno analizzati graficamente.

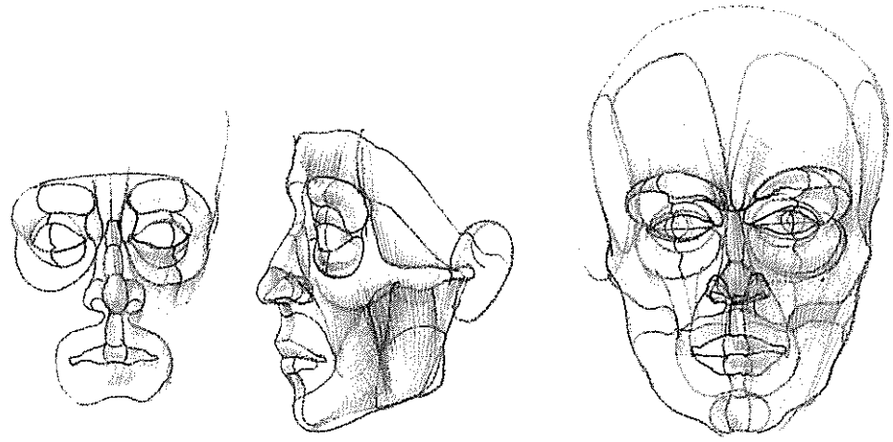

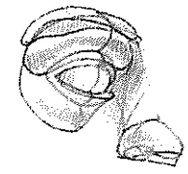

Fig. D
Il padiglione dell'orecchio - rapporti proporzionali e struttura.

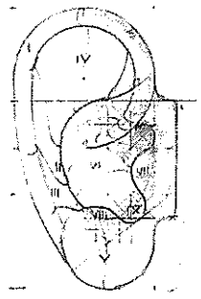

D

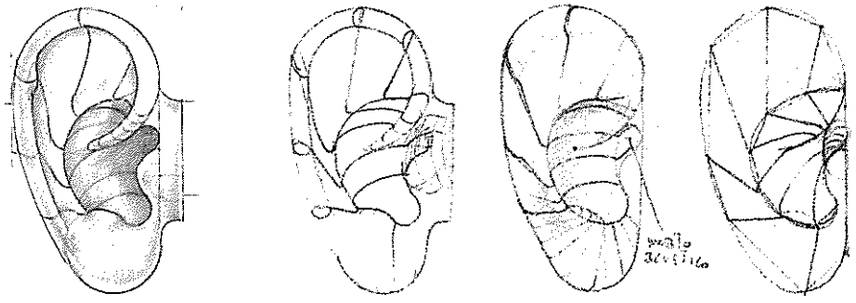

I MUSCOLI MASTICATORI

Sono quattro muscoli che derivano il nome dalla loro disposizione geografica e funzionale: massetere (17), temporale (18), pterigoideo esterno, pterigoideo interno.

Massetere (fig. A17)
È un muscolo spesso e di forma rettangolare. Occupa la faccia laterale dell'arcata zigomatica, sormontando il ramo nonché l'angolo della mandibola. Le sue fibre si sovrappongono e si incrociano, disponendosi su due strati, uno superficiale e uno profondo.

Massetere, parte superficiale (figg. A-B 17a)
Origine: mediante una robusta aponevrosi dal processo mascellare dell'osso zigomatico e dal margine inferiore dell'arcata zigomatica.
Inserzione: angolo e tratto mediano inferiore della faccia laterale del ramo della mandibola.

Massetere, parte profonda (figg. A-B 17b)
Origine: superficie interna dell'arcata zigomatica.
Inserzione: nel tratto superiore del ramo della mandibola, nonché nel processo coronoideo.
Funzione: chiude fortemente la bocca e porta la mandibola verso l'alto, mettendo in contatto fra loro le due arcate dentali. Nella contrazione la parte inferiore aumenta di volume e in sporgenza.

Temporale (fig. A18)
Ha una forma a ventaglio e le sue fibre, scendendo verso il basso, convergono in un tendine che passa all'interno dell'arcata zigomatica e si porta al processo coronoideo della mandibola. Il temporale è avvolto da una membrana fibrosa detta fascia temporale, che ha origine dalla linea temporale superiore e si porta all'arcata zigomatica.
Origine (fig. B18): dalla fossa temporale e dalla linea temporale dell'osso parietale.
Inserzione: processo coronoideo della mandibola.
Funzione: innalza e porta un po' indietro la mandibola, in modo simile al massetere; nel contrarre i suoi fasci, la cute della regione laterale del temporale (tempie), produce una serie di contrazioni ritmiche.

Pterigoidei esterno e interno
Essendo nascosti entrambi dai rami della mandibola non vengono analizzati graficamente. Ciò nonostante, è bene puntualizzare che il primo coopera e funge da guida nei movimenti articolari della mandibola; il secondo solleva la mandibola spostandola in avanti.

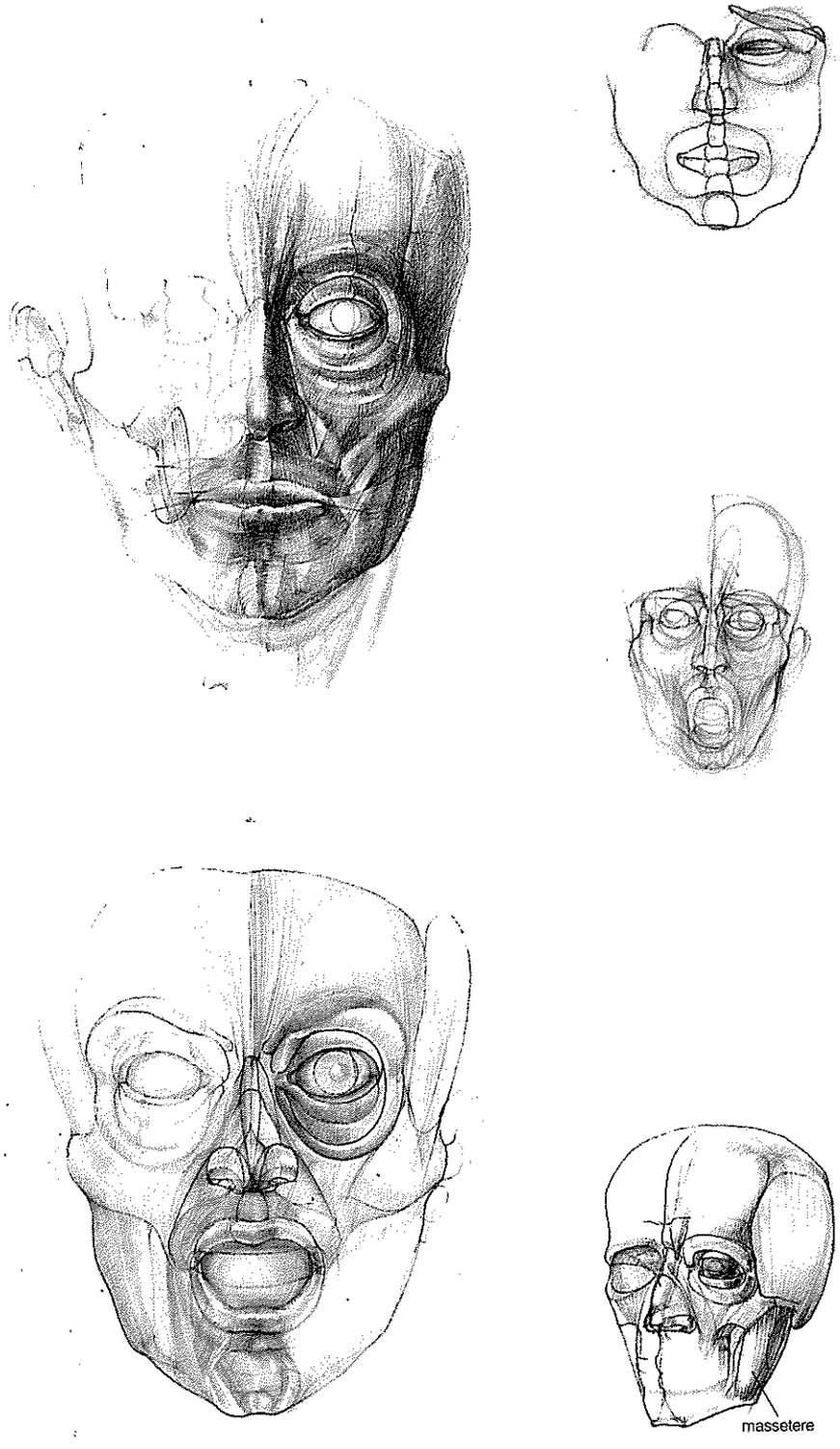

LA STAZIONE ERETTA SIMMETRICA E ASIMMETRICA

LA RICOSTRUZIONE TRIDIMENSIONALE NELL'EQUILIBRIO DELLA STAZIONE ERETTA

In questa ultima lezione dedicata alla ricostruzione della forma complessiva della struttura-uomo nella stazione eretta, osserveremo quest'ultima nelle due condizioni di equilibrio simmetrico e asimmetrico.
Questa lezione in particolare ci permette, da un lato, di utilizzare tutte le analisi sui vari elementi della struttura umana fin qui condotte e, dall'altro, di ricomporli nella condizione primaria di equilibrio del corpo umano: la stazione eretta simmetrica.
Dovremo innanzitutto ricollegarci alle prime tre lezioni nelle quali sono state enunciate le coordinate base per avviare l'indagine sulla forma, cioè le indicazioni modulari-proporzionali e i punti cardine della stazione eretta (vedi lezioni 1-2). In quella sede abbiamo proposto una suddivisione modulare in otto teste come elemento proporzionale, condizione di misurazione che ci ha accompagnato come sottotesto dimensionale in tutte le lezioni e che ora, infine, diventa luogo di rilettura unitaria della forma.
Questa viene qui ricostruita secondo una lettura tridimensionale che parte dall'individuazione dei piani principali di riferimento – piano frontale e sagittale – (tav. I, fig. A e vedi lezione 1) per poi rappresentarli in una visualizzazione che usa l'artificio prospettico come metodo di rilettura ordinata dell'insieme. Su questa impalcatura vengono riletti i singoli volumi scheletrici e miologici, entità strutturali e plastiche della forma, percepita sempre nel suo insieme attraverso una successione di stratificazioni trasparenti.
Dalla figura A si passa dunque in sequenza alle figure B, C e D, dove la griglia prospettica ci indica le forme-base dei volumi principali dello scheletro e la loro relazione con l'asse p. nella stazione eretta simmetrica. Questa relazione è data dai punti seguenti: il baricentro della testa (fig. D_1) dove origina il piombo che incontra poi, nell'ordine, il centro dell'orifizio superiore della gabbia toracica (fig. D_2), la prima vertebra lombare (fig. D_3) e il promontorio del sacro (fig. D_4) e che si porta tra le due ginocchia anteriormente alla troclea del femore (fig. D_5), per poi cadere entro la base dei piedi (fig. D_6; vedi anche lezioni 1 e 2).
Vediamo poi il disegno della fig. E, dove si ricostruisce lo scheletro e da questo ricaviamo i punti salienti di un sistema di tracciati volumetrici che sono il punto di mediazione tra lo scheletro e le forme muscolari (tav. II, figg. A-B-C). Nella tav. III e nella IV possiamo invece notare una ricostruzione delle forme muscolari che ci evidenzia i volumi plastici dell'insieme, mantenendo comunque sempre una capacità trasparente di metterli in relazione alla struttura scheletrica.
Prima di passare all'equilibrio asimmetrico, un'ultima riflessione. Il significato di queste pagine è allo stesso tempo finale perché riordinano gli elementi strutturali, ma anche iniziale perché danno strumenti per passare ad una fase di lavoro più libera e interpretativa, che – perché appunto individuale e soggettiva – non poteva essere lo scopo di questo testo. Da questo punto in poi la strada tracciata da questo manuale porta ad una sorta di paradosso: la struttura deve essere negata per lasciare spazio alla memoria di essa. E in questa memoria consapevole della forma il segno dovrà trovare la propria individualità.

Tav. I

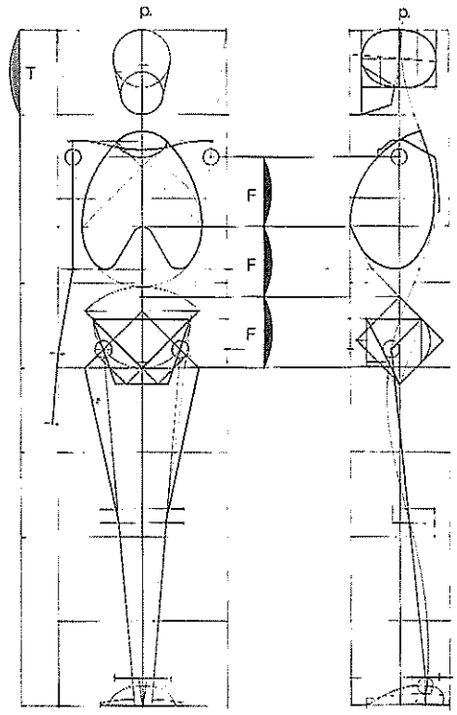

A

Fig. A
Visione anteriore e laterale dell'uomo nella ripartizione modulare in otto teste.
p. piombo o asse di equilibrio
T modulo testa
F rapporto modulare corrispondente alla faccia

Fig. B
Visione antero-laterale prospettica dei piani principali di costruzione della forma: piano sagittale e frontale.

Fig. C
Interposizione sull'asse dei perimetri scheletrici costruttivi della forma.

Fig. D
Dai perimetri alle forme tridimensionali ed esplosi della gabbia toracica e del bacino.
1. testa
2. centro orifizio superiore gabbia toracica
3. I vertebra lombare
4. promontorio del sacro
5. punto mediano del ginocchio
6. punto mediano dei piedi

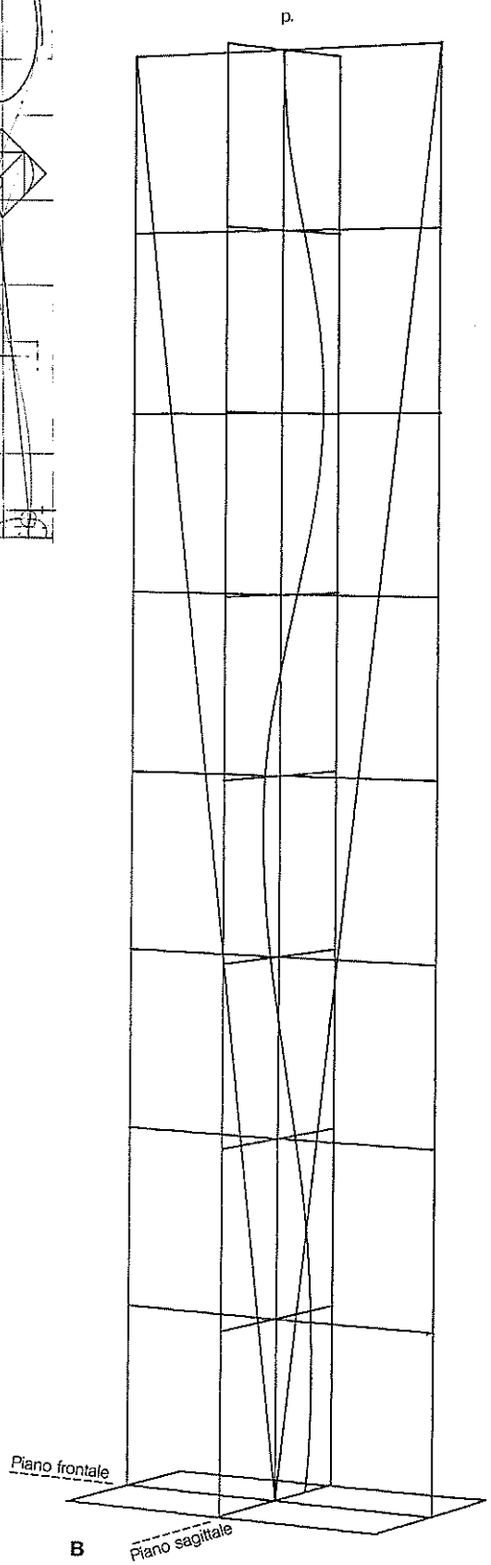

B

Fig. E
Lo scheletro

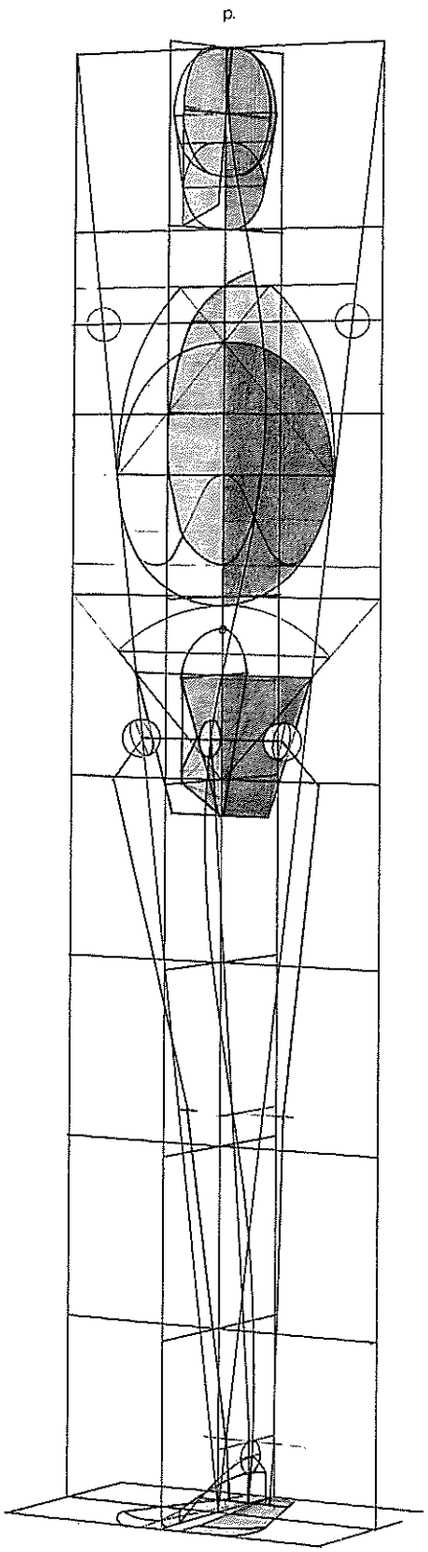

C

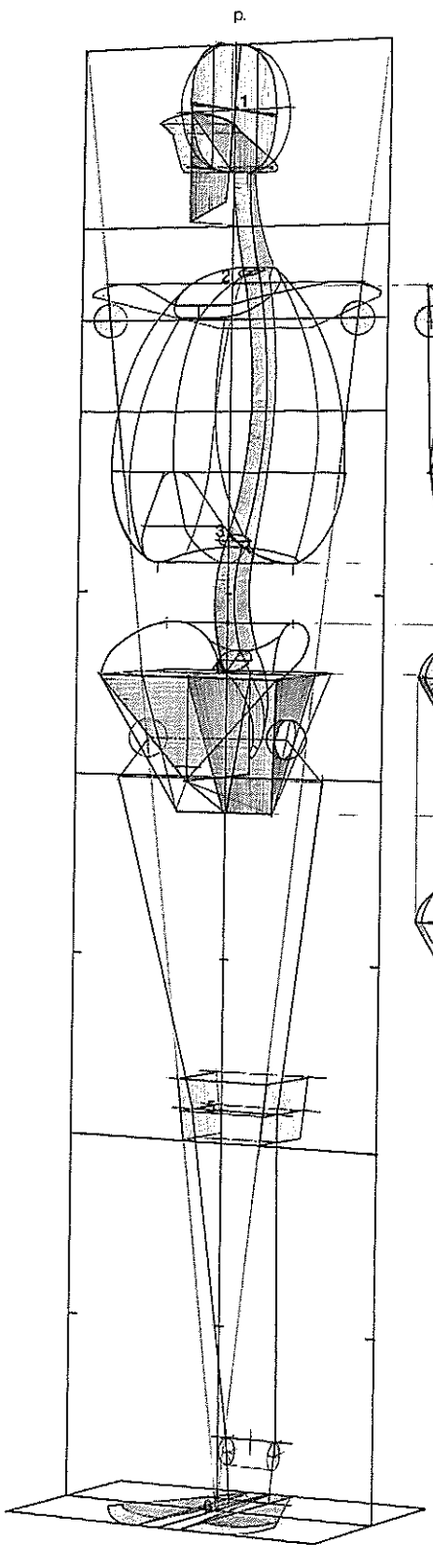

D

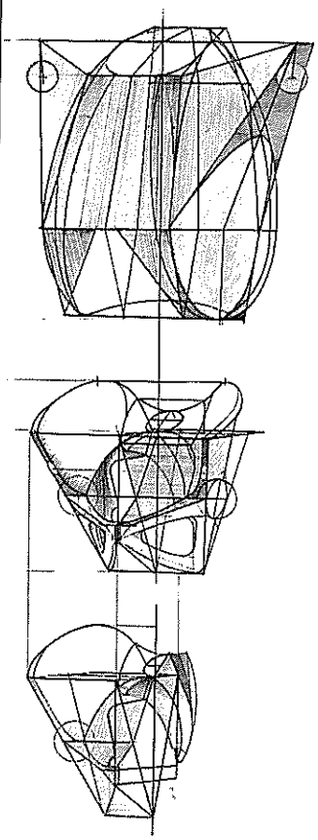

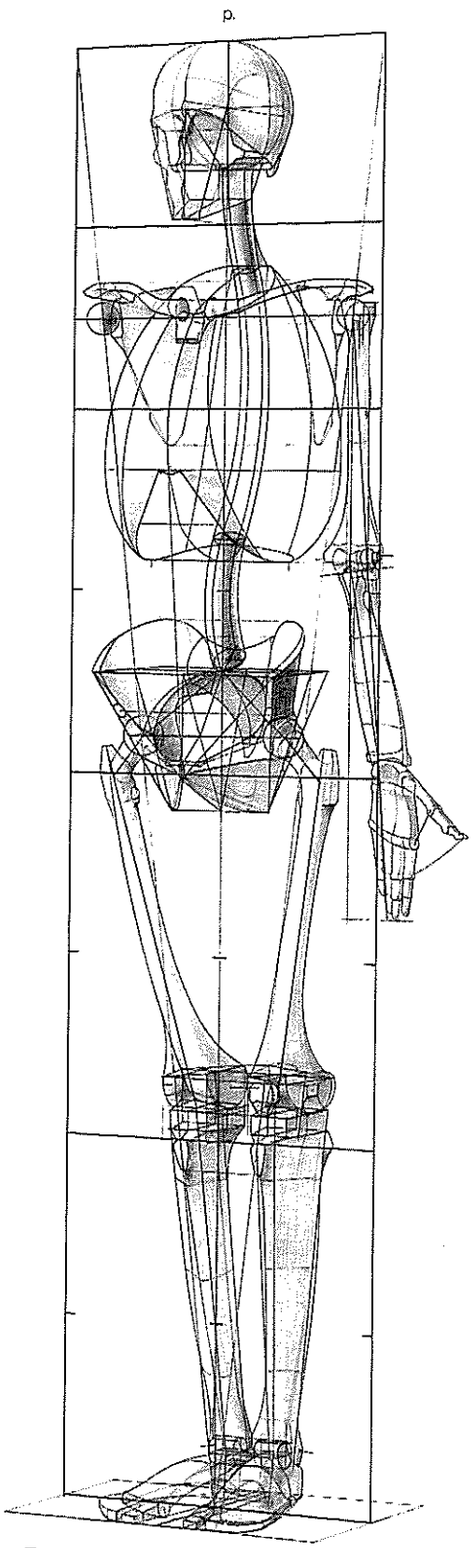

E

Tav. II

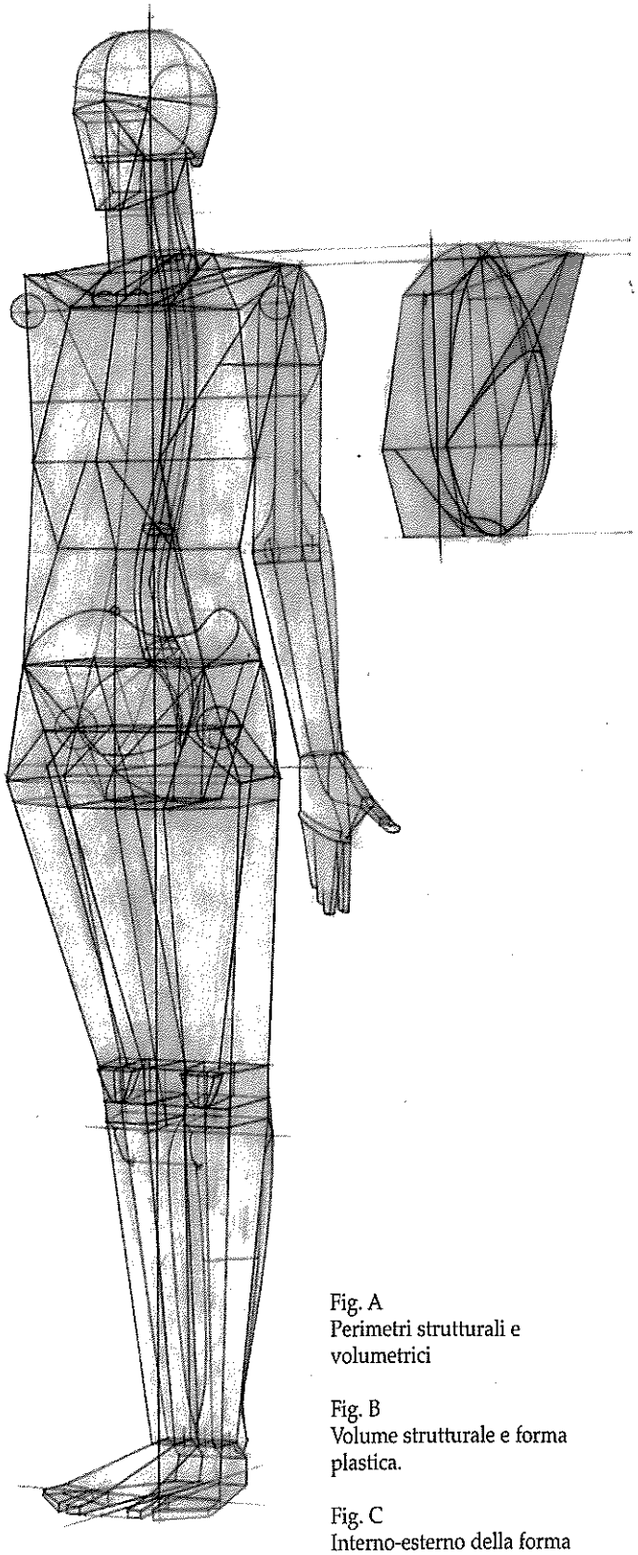

A

Fig. A
Perimetri strutturali e volumetrici

Fig. B
Volume strutturale e forma plastica.

Fig. C
Interno-esterno della forma uomo. Relazione tra perimetro scheletrico e volumetria muscolare.

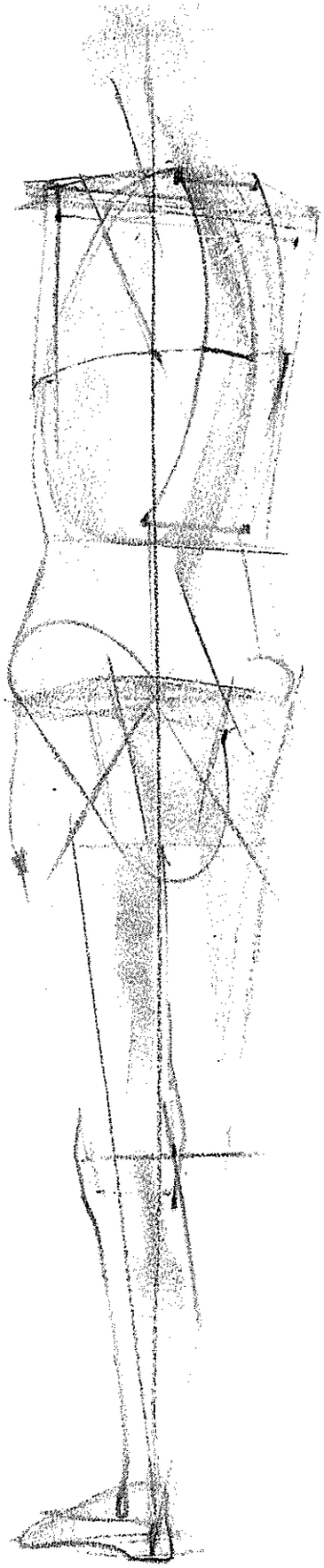

B

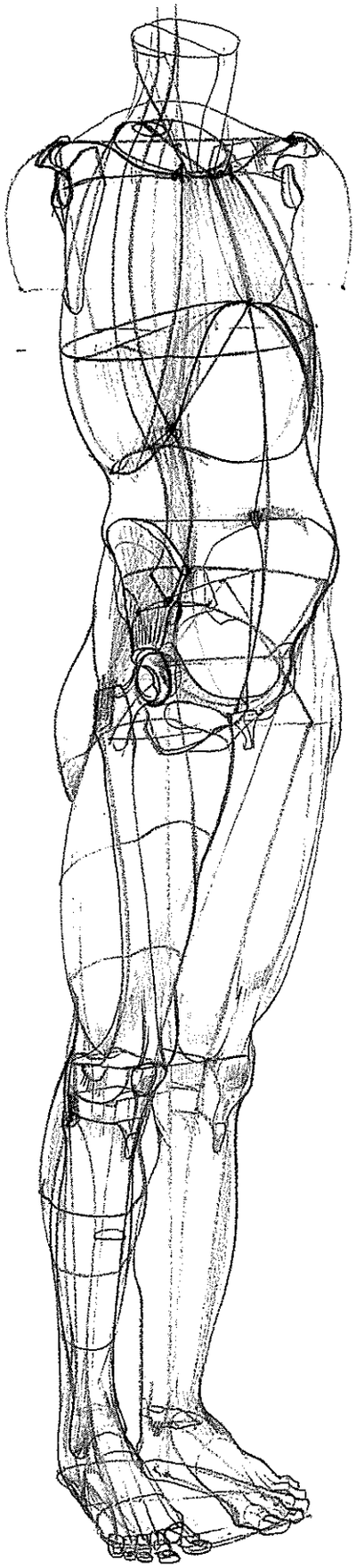

C

Tav. III

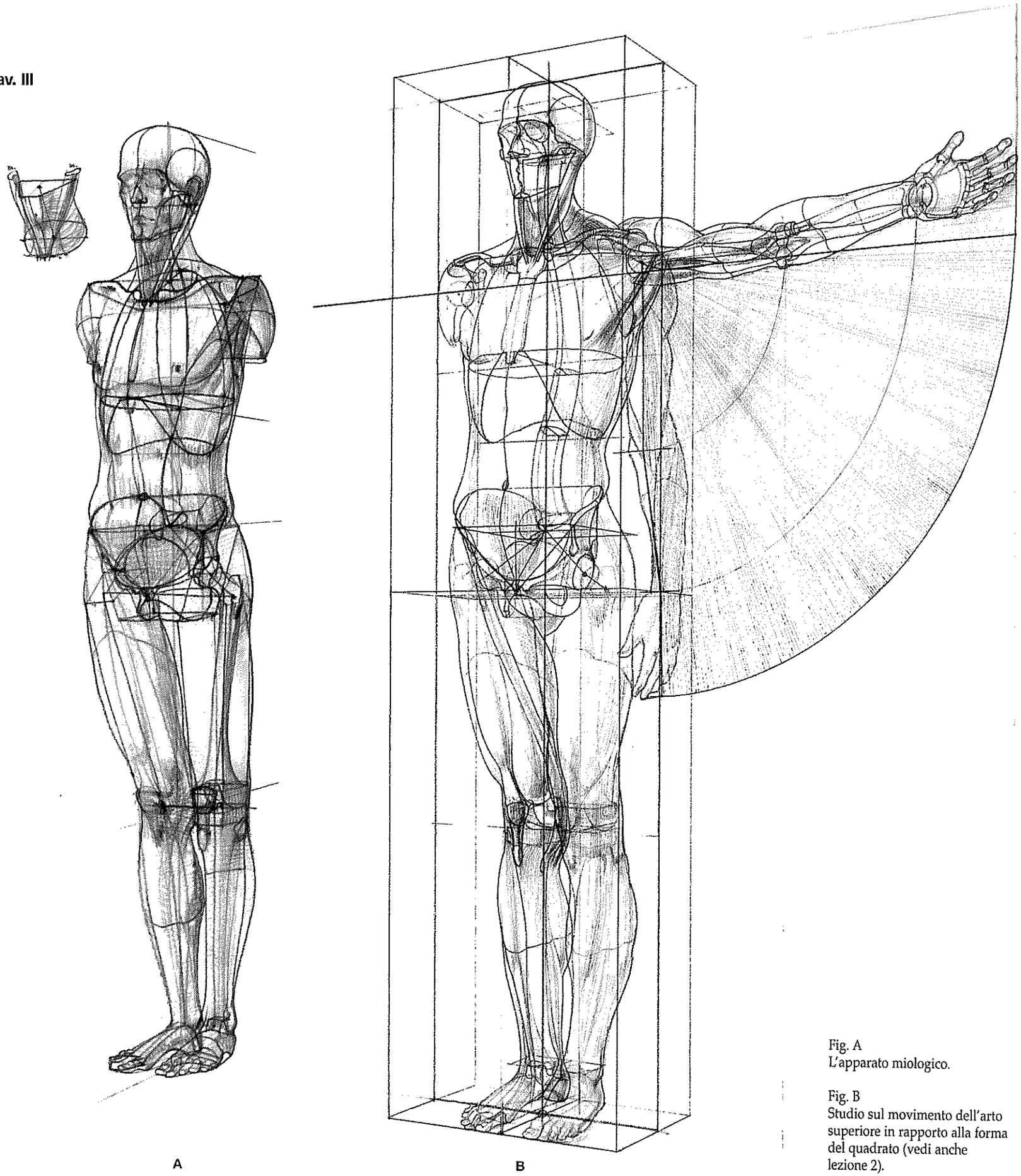

A

B

Fig. A
L'apparato miologico.

Fig. B
Studio sul movimento dell'arto superiore in rapporto alla forma del quadrato (vedi anche lezione 2).

Tav. IV

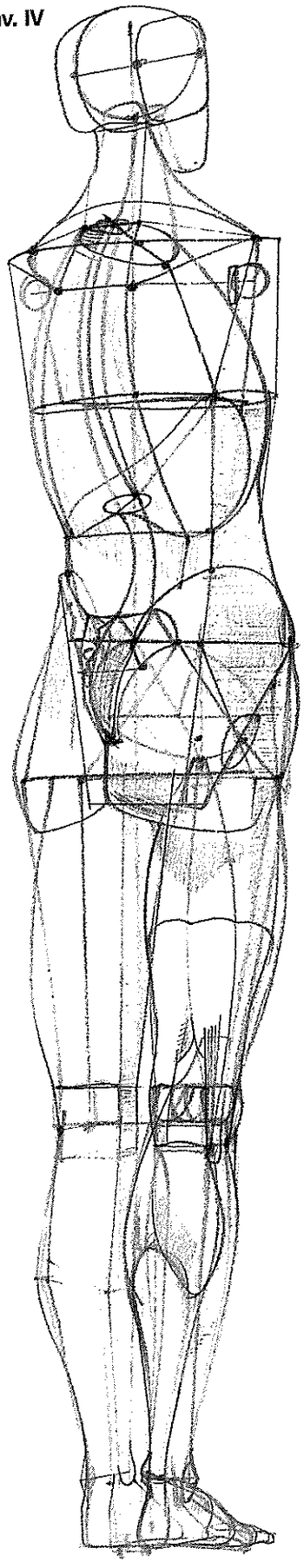

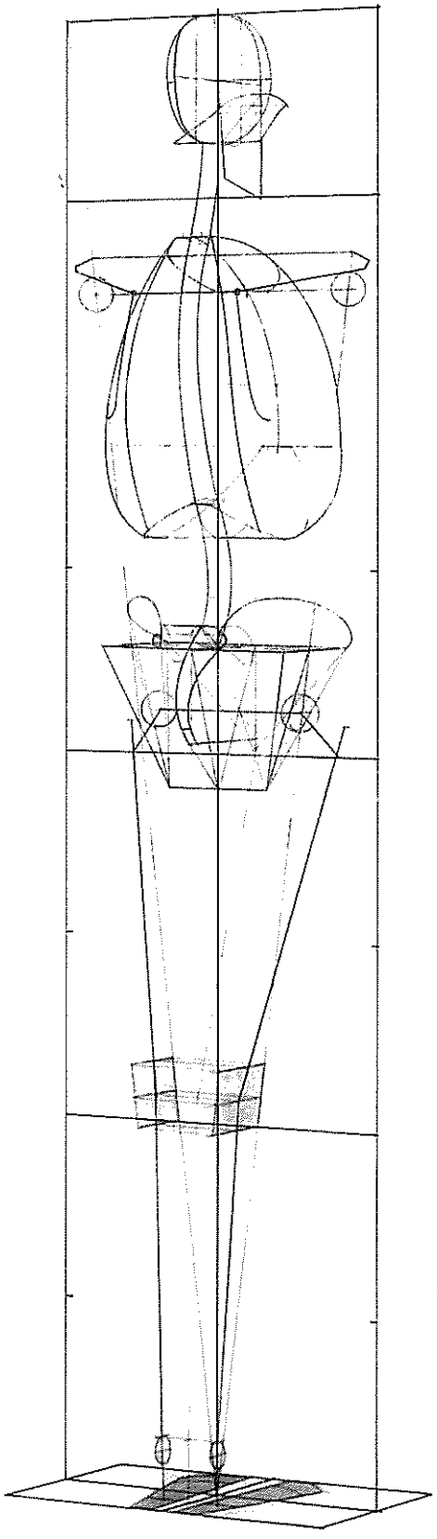

A

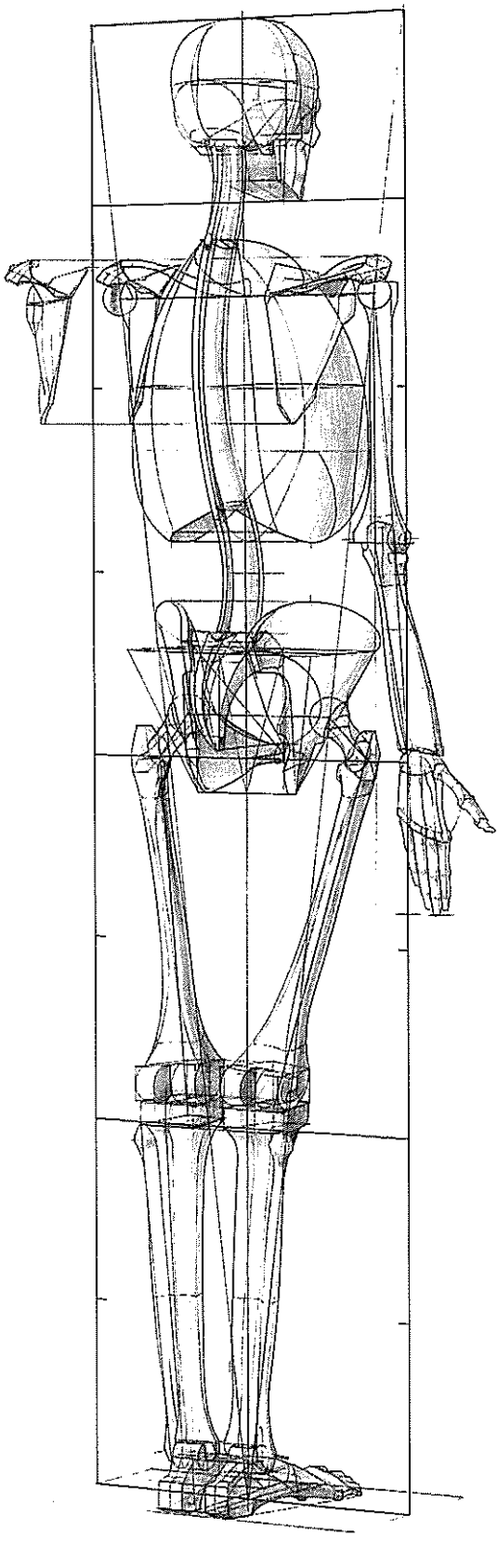

B

Fig. A-B-C
Esempi di ricostruzione della forma con punto di vista postero-laterale.

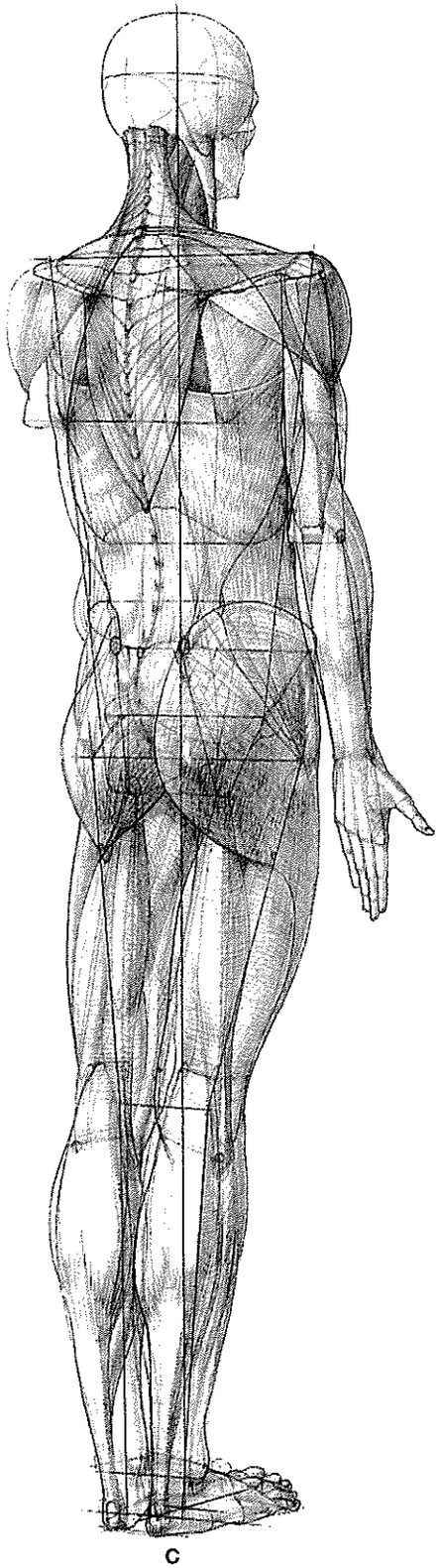

C

L'EQUILIBRIO ASIMMETRICO

Dopo avere sondato la stazione eretta nella condizione di equilibrio simmetrico, vediamo ora come essa sia ugualmente possibile attraverso la condizione di equilibrio asimmetrico, detto anche contrapposto.

Per stazione eretta asimmetrica si intende quella condizione di equilibrio del corpo quando esso si appoggia su un solo arto. Per comprendere ciò esaminiamo le differenze sostanziali che intercorrono tra le due condizioni di equilibrio. Nella stazione eretta simmetrica, l'asse di equilibrio o piombo (tav. I, fig. B p.) divide la figura in due metà speculari e dal centro della testa cade all'interno della base dei piedi. Nel caso di equilibrio asimmetrico, abbiamo uno spostamento laterale del corpo e del relativo asse di equilibrio, cosicché l'arto che sostiene il corpo si porta con andamento vistosamente obliquo con il piede sull'asse (fig. B p1). Data così questa direzione obliqua dell'arto inferiore (fig. B1), il segmento del bacino si inclina lateralmente (fig. B2) fino a portare la propria linea mediana a coincidere con l'asse p1. Conseguentemente, torace (fig. B3) e testa (fig. B4) si inclinano, contrapponendosi l'un l'altra fino a riportare la testa nuovamente in rapporto baricentrico sull'asse p1, ribilanciando così il corpo. Notiamo inoltre che, a motivo delle varie inclinazioni, il corpo nella postura asimmetrica è di altezza leggermente inferiore rispetto alla stazione eretta simmetrica.

Fig. A
A. Dürer, figura maschile nell'equilibrio contrapposto.

Fig. B
Equilibrio simmetrico e asimmetrico.

- p. asse di equilibrio simmetrico
- p.1. asse di equilibrio asimmetrico
- 1. perimetro schematico del segmento dell'arto inferiore
- 2. perimetro schematico delle anche e dell'addome
- 3. perimetro schematico del torace e delle spalle
- 4. perimetro schematico della testa

Tav. I

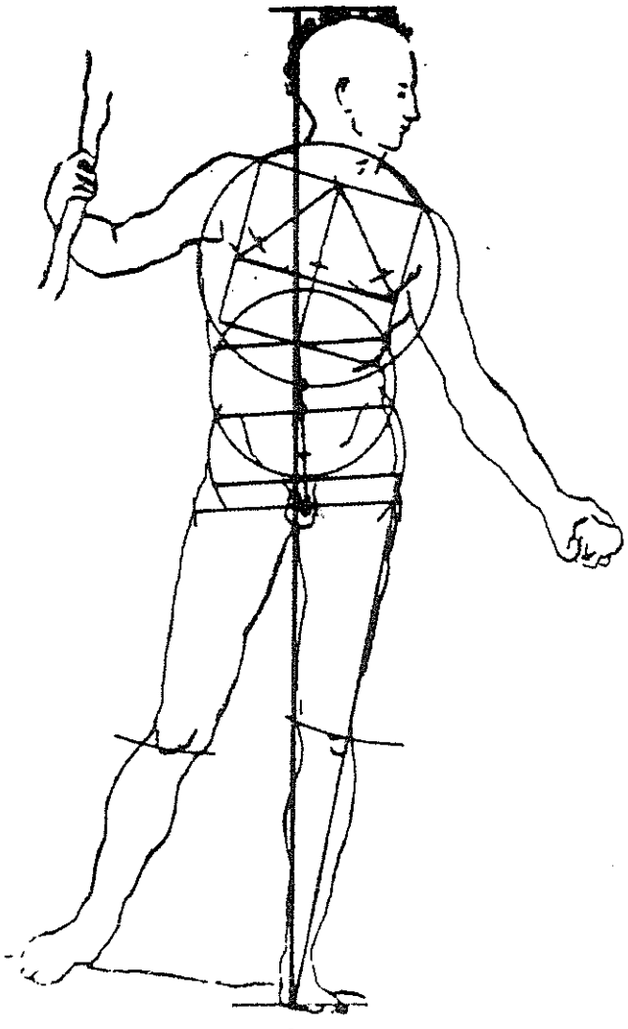

A

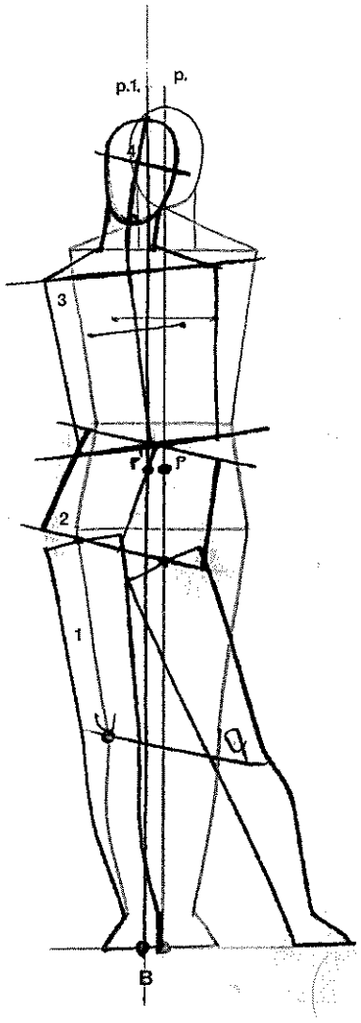

B

Osserviamo ora più nel dettaglio il comportamento della struttura scheletrica in relazione con l'asse di equilibrio. Supponendo che il peso del corpo sia sostenuto dal piede destro (fig. C1), che incontra l'asse idealmente nel centro tra tarso e metatarso, il segmento della gamba si inclina e porta il ginocchio lateralmente all'asse; questo spostamento condiziona l'assetto del femore e comporta un lieve abbassamento del bacino (fig. C3) che si inclina sul lato sinistro finché il promontorio del sacro (fig. C4) ritrova la sua coincidenza con l'asse.

È così che sull'inclinazione del bacino si imposta il principio del contrapposto, dato che uno sbilanciamento eccessivo del peso del corpo verso sinistra comporta un mutamento di direzione nella colonna vertebrale che, curvandosi nel tratto lombare (fig. D5), riporta il baricentro del torace, ossia il centro dell'orifizio superiore (fig. D6), in linea con l'asse.

Come ultima fase di compensazione, il tratto cervicale, curvandosi verso sinistra, porta la testa nuovamente in asse (fig. E7).

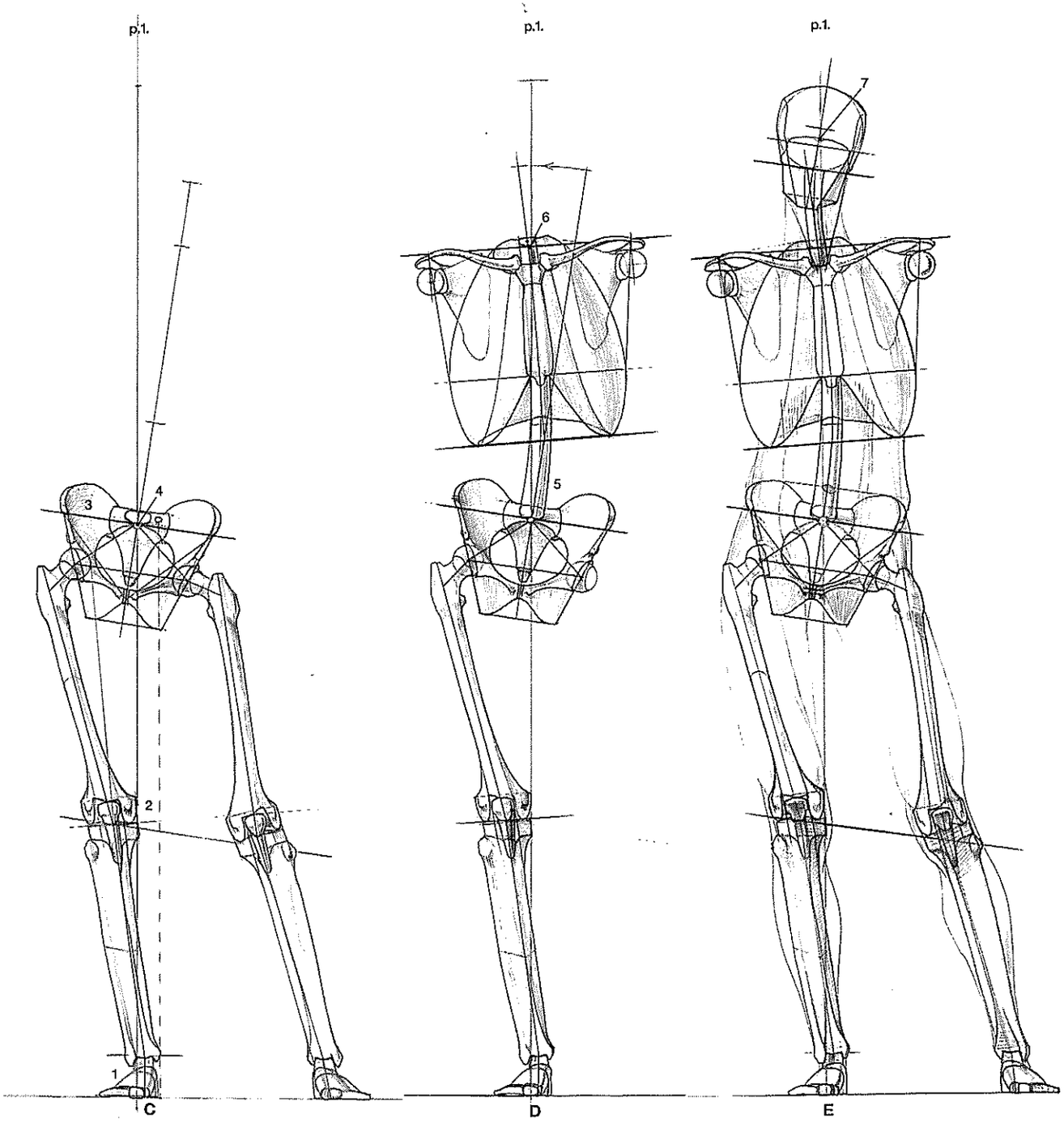

Fig. C
Comportamento dell'arto inferiore destro e del bacino nell'equilibrio asimmetrico.
p.1. asse di equilibrio
1. piede
2. ginocchio
3. bacino
4. promontorio del sacro

Fig. D
Comportamento della colonna vertebrale e del tronco.
5. tratto lombare colonna vertebrale
6. centro orifizio superiore gabbia toracica

Fig. E
Comportamento della testa.
7. baricentro della testa

Fig. F
Osservazione globale dell'equilibrio asimmetrico dello scheletro e del rilievo plastico dei muscoli.

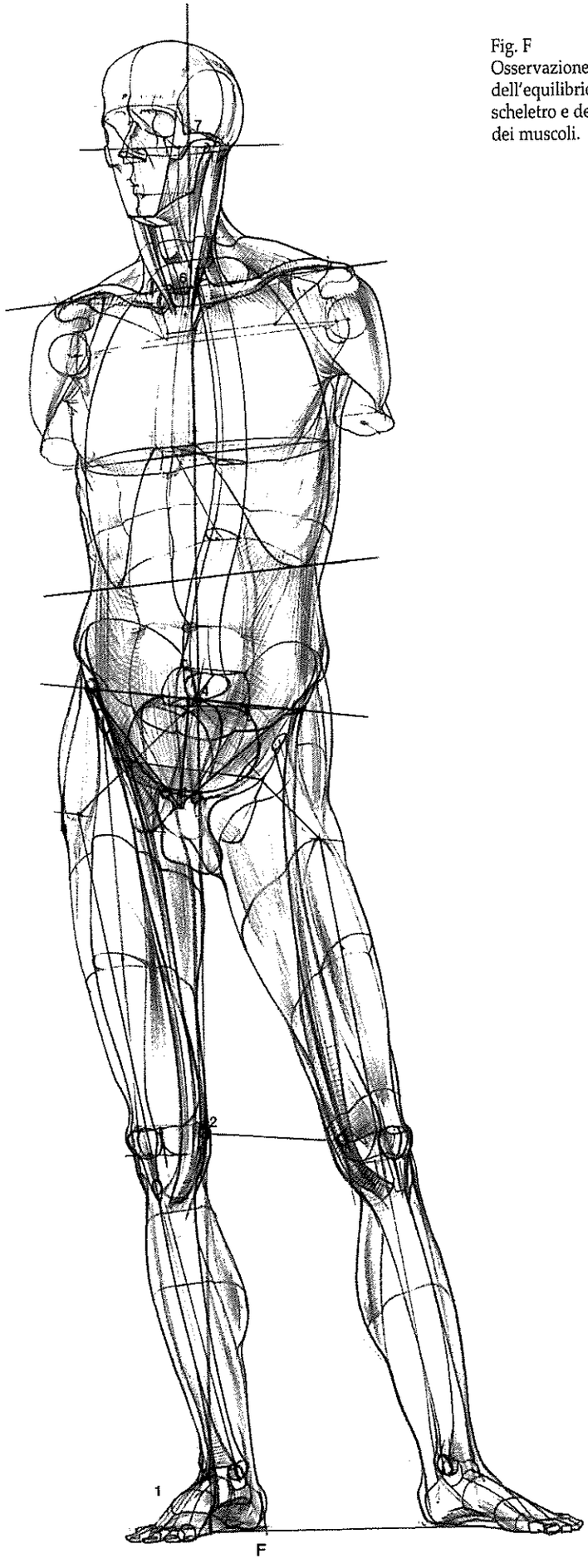

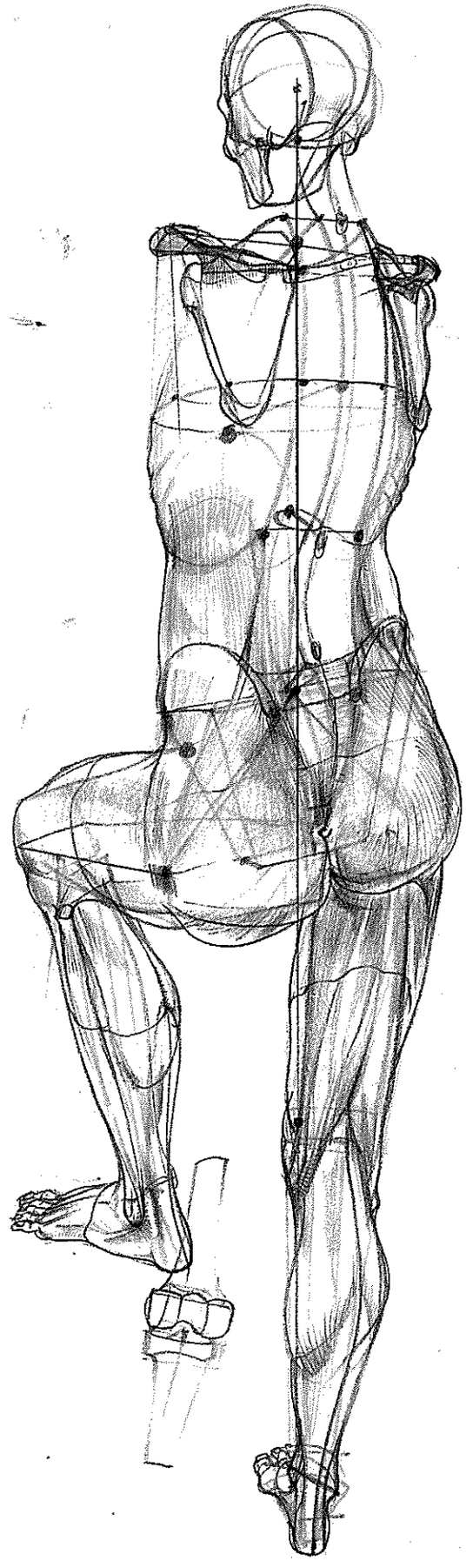

Tav. II

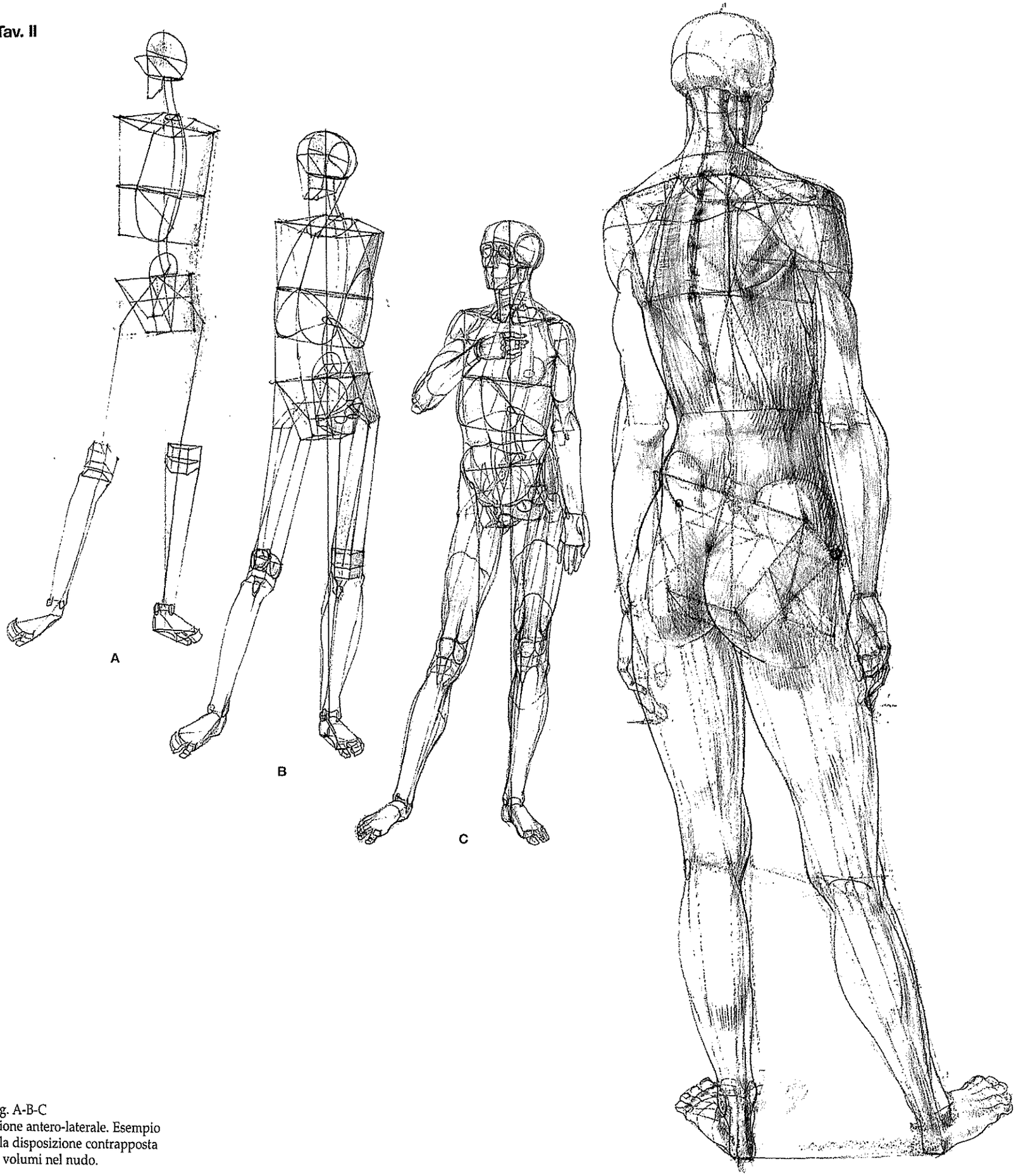

Figg. A-B-C
Visione antero-laterale. Esempio della disposizione contrapposta dei volumi nel nudo.

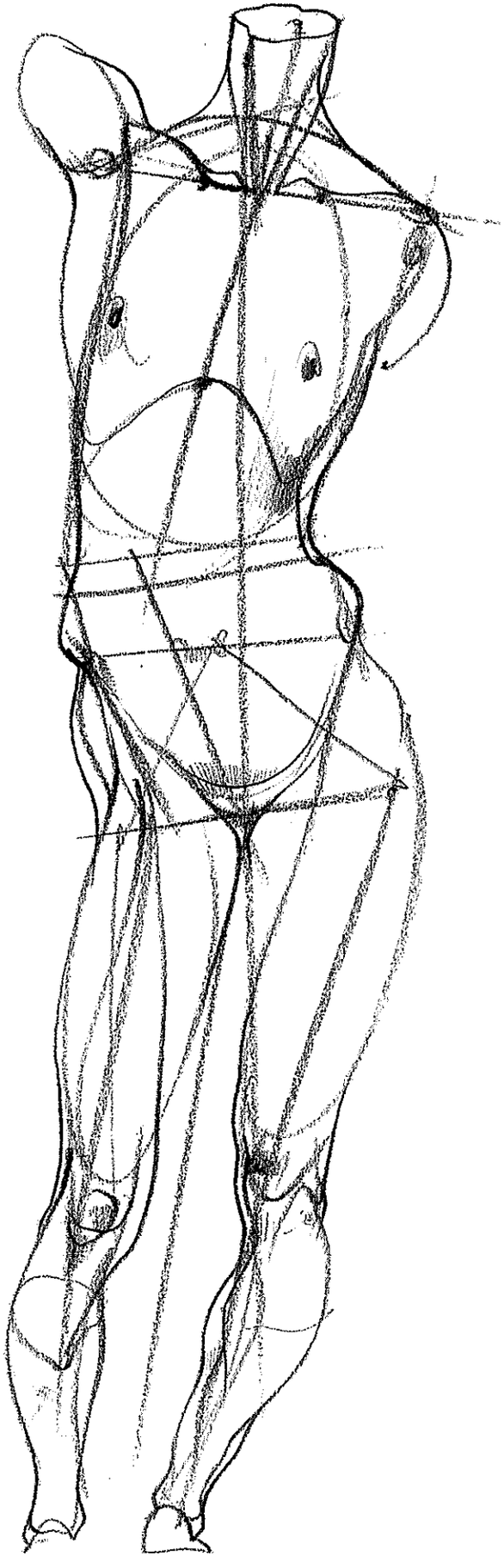

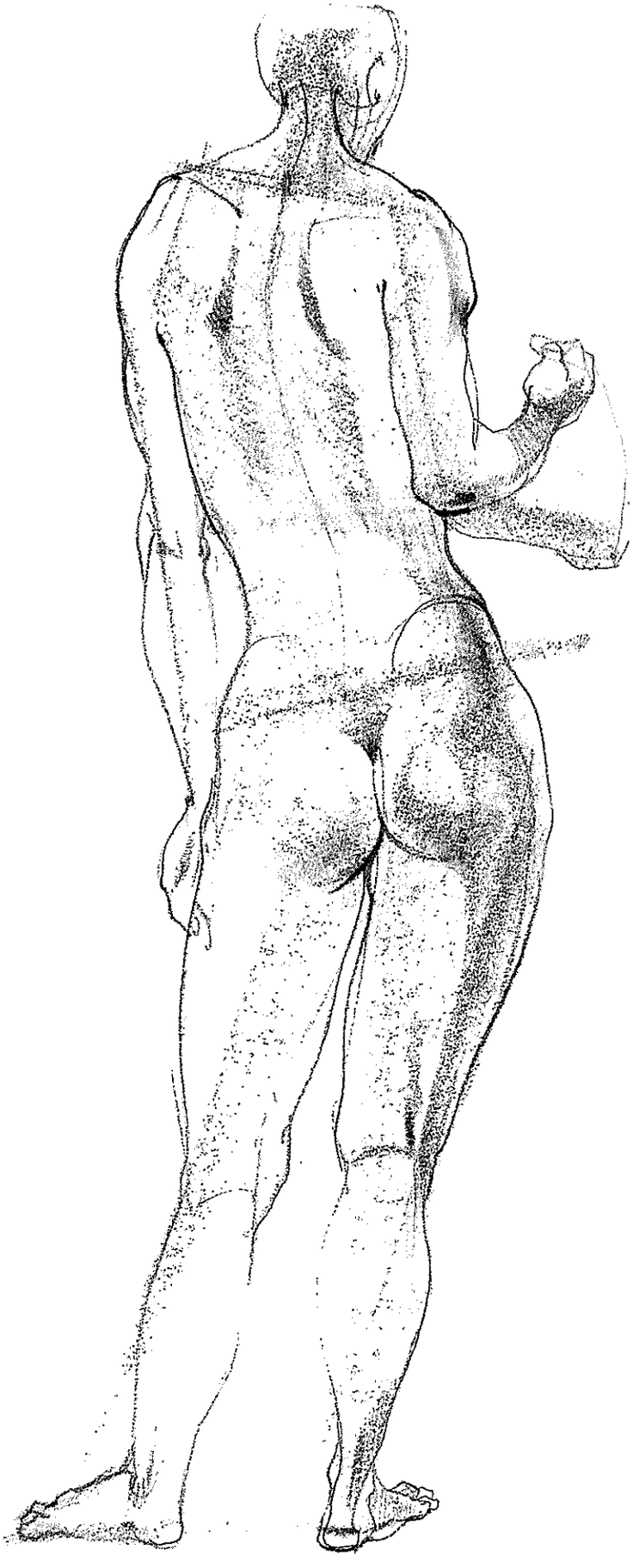

BIBLIOGRAFIA ESSENZIALE

Per un approfondimento della materia trattata in questo libro, si possono consultare con profitto i seguenti testi:

G. Bammes
Die Gestalt des Menschen
VEB, Verlag der Kunst, Dresden 1991

Benninghoff - Goerttler
Trattato di anatomia umana funzionale, vol. I
Piccin, Padova 1978

D'Arcy Wentworth Thompson
Crescita e forma, la geometria della natura
Boringhieri, Torino 1969

A. Dürer
Della simmetria dei corpi humani
Mazzotta, Milano 1973

H. V. Heller
Proportionstafeln der menschlichen Gestalt
Kunstverlag A. Schroll, Wien 1920

W. Kahle - H. Leonhardt - W. Platzer
Atlante tascabile di anatomia descrittiva, vol. I, *Apparato locomotore*
Ambrosiana, Milano 1987

K. Keele - C. Pedretti
Leonardo da Vinci, Corpus degli studi anatomici nella collezione di S.M. Elisabetta II nel castello di Windsor
Giunti-Barbera, Firenze 1984

C. D. O' Malley - J. B. de C. M. Saunders
Leonardo on the human body
Dover, New York 1983

E. Pernkopf
Atlante di anatomia sistematica e topografica dell'uomo
Piccin, Padova 1964

P. Richer
Nouvelle anatomie artistique
Plon, Paris 1921

O. Schlemmer
Der Mensch
F. Kupferberg Verlag, Mainz 1969

J. Sobotta
Atlante di anatomia umana, vol. I
Sansoni, Firenze, 1976

W. L. Strauss
A. Dürer, The Human Figure
Dover, New York 1972

L. Testut
Trattato di anatomia umana
UTET, Torino 1956

K. Tittel
Anatomia funzionale dell' uomo applicata all' educazione fisica e allo sport
Ermes, Milano 1987

R.Warwick - P.L. Williams
Anatomia del Gray, vol. I
Zanichelli, Bologna 1987

INDICE

INTRODUZIONE pag. 5
STRUTTURA UOMO 7

I PARTE
LA STRUTTURA ANATOMICA DELL'UOMO

Vedere lo spazio anatomico dell'uomo 8
La struttura scheletrica dell'uomo 9
I dispositivi articolari dello scheletro 10
Movimenti articolari 11
I muscoli scheletrici, loro forma e funzioni 12
Forma dei muscoli 12
Proprietà funzionali 13

II PARTE
LA RIPARTIZIONE MODULARE DELLA STRUTTURA UOMO

Lezione 1
Individuazione della struttura uomo e l'asse di simmetria 14
L'asse di simmetria

Lezione 2
Applicazione del sistema modulare e rapporto della figura nel quadrato 18
Il sistema modulare
Rapporto della figura nel quadrato

Lezione 3
Struttura e forma plastica della figura umana 24

Lezione 4
Applicazione della struttura modulare 26

III PARTE
L'ANALISI DEGLI ELEMENTI ANATOMICI

Lezione 5
Il bacino 28

Lezione 6
Il bacino: analisi della struttura e sua ricostruzione 30

Lezione 7
Il dispositivo scheletrico dell'arto inferiore: coscia, gamba 36

Lezione 8
Proporzioni modulari dell'arto inferiore nella stazione eretta simmetrica 38

Lezione 9
Lo scheletro della coscia: femore 39

Lezione 10
Lo scheletro della gamba: tibia e perone o fibula 42

Lezione 11
La rotula o patella 44

Lezione 12
Articolazione del ginocchio 45
Lezione 13
Il piede 48
Lezione 14
Le singole ossa del tarso, metatarso e falangi 50
Il tarso
Il metatarso
Le falangi
Lezione 15
Rapporti modulari di costruzione del piede e sviluppi volumetrici 52
Lezione 16
Articolazione della caviglia e movimenti del piede 56
Lezione 17
L'arto inferiore scheletrico: movimenti articolari 58
Lezione 18
I muscoli dell'arto inferiore: muscoli dell'anca 59
Lezione 19
I muscoli dell'arto inferiore: muscoli della coscia 62
I muscoli antero-laterali
I muscoli mediali
Lezione 20
I muscoli dell'arto inferiore: posteriori della coscia 68
Lezione 21
I muscoli dell'arto inferiore: anteriori, laterali e posteriori della gamba 70
I muscoli anteriori
I muscoli laterali
I muscoli posteriori
Lezione 22
Struttura e forme plastiche dell'arto inferiore: note di riepilogo 74
Lezione 23
La colonna vertebrale: vertebre lombari, toraciche e cervicali 76
La colonna vertebrale
Le vertebre: lombari, toraciche, cervicali
Lezione 24
I movimenti della colonna vertebrale 84
Lezione 25
Lo scheletro del torace: gabbia toracica, rapporti proporzionali e volumetria. 86
La gabbia toracica
Volumetria e rapporti proporzionali
Lezione 26
Lo scheletro della testa 92
La volta cranica
Le ossa della faccia
Lezione 27
Rapporti proporzionali e ricostruzione tridimensionale della testa 97
Lezione 28
Lo scheletro dell'arto superiore 100
Lezione 29
Lo scheletro della spalla 102
Lezione 30
La clavicola e la scapola 104
Lezione 31
Clavicola e scapola nel loro rapporto articolare con la gabbia toracica 107

Lezione 32
L'arto superiore. Lo scheletro del braccio e dell'avambraccio 109
Lezione 33
Lo scheletro del braccio: omero 111
Lezione 34
Articolazione della spalla 113
Lezione 35
Lo scheletro dell'avambraccio: ulna e radio 115
Lezione 36
Lo scheletro della mano e il carpo 120
Lezione 37
Il metacarpo e articolazioni della mano 122
Lezione 38
Le falangi della mano e loro articolazioni 124
Lezione 39
I muscoli del tronco 126
I muscoli dell'addome
Lezione 40
I muscoli del torace e i muscoli toraco-appendicolari 128
I muscoli del torace
I muscoli toraco-appendicolari
Lezione 41
I muscoli del dorso 132
I muscoli profondi e medi
I muscoli superficiali
Lezione 42
I muscoli del collo anteriori e laterali 136
I muscoli anteriori
I muscoli soprajoidei
I muscoli sottojoidei
I muscoli laterali
Lezione 43
I muscoli della spalla 141
Lezione 44
I muscoli del braccio 144
Lezione 45
I muscoli dell'avambraccio: il gruppo degli epitrocleari 148
Epitrocleari: flessori anteriori superficiali
Epitrocleari: flessori anteriori profondi
Lezione 46
I muscoli dell'avambraccio: il gruppo degli epicondiloidei 151
Epicondiloidei: estensori laterali
Lezione 47
I muscoli dell'avambraccio: il gruppo degli epicondiloidei
e il gruppo degli estensori posteriori profondi 153
Epicondiloidei: estensori posteriori superficiali
I muscoli estensori posteriori profondi
Lezione 48
I muscoli della mano 156
I muscoli del palmo intermedio
I muscoli del palmo laterale: eminenza tenar
I muscoli del palmo mediale: eminenza ipotenar
Lezione 49
Struttura e forme plastiche dell'arto superiore 161

Lezione 50
I muscoli cutanei della testa: volta cranica, palpebre e naso 165
I muscoli della volta cranica
I muscoli delle palpebre
I muscoli del naso

Lezione 51
I muscoli cutanei della testa: bocca, orecchio e masticatori 168
I muscoli della bocca
I muscoli dell'orecchio
I muscoli masticatori

IV PARTE
LA RICOSTRUZIONE DELLA STRUTTURA UOMO

Lezione 52
La stazione eretta simmetrica e asimmetrica 172
La ricostruzione tridimensionale nell'equilibrio della stazione eretta
L'equilibrio asimmetrico